

Izbrane teme iz ortopedije

okt 2025, študijsko leto 2025/2026

prim. doc. dr. Boštjan Kocjančič, dr. med

Vsebina predmeta

Dedne bolezni in sindromi v ortopediji

Razlika v dolžini in deformacije spodnjih udov

Tumorji mišično-skeletnega sistema

Konservativne oblike zdravljenja v ortopediji

Artroza

Bolečina v križu in vratu

Biomehanika sklepov

Regenerativna ortopedija

Celjenje ran

Dedne bolezni in sindromi v ortopediji

Uvod

Genetsko pogojene motnje skeleta in veziva

- Vpliv na rast, razvoj in biomehaniko
- Multidisciplinarna obravnava



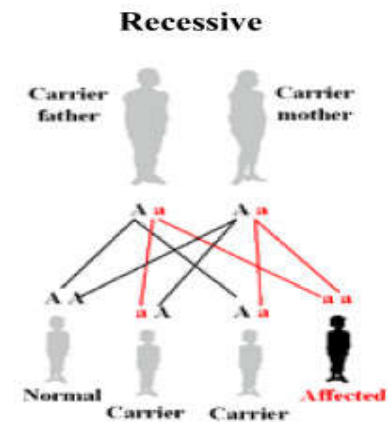
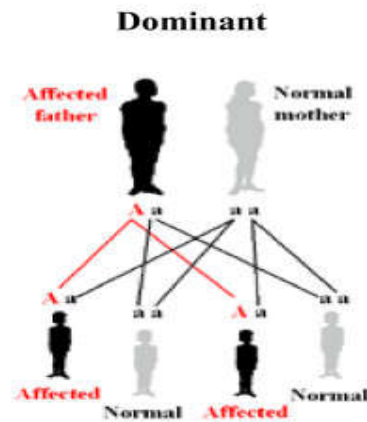
MF

UNIVERZA V LJUBLJANI
Medicinska fakulteta

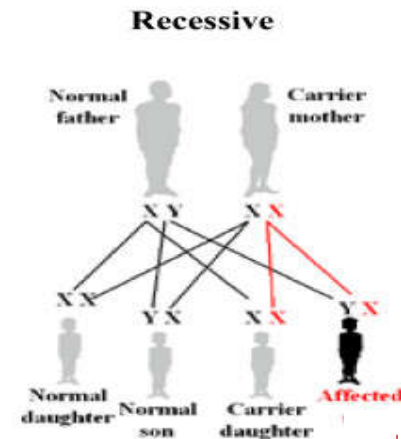
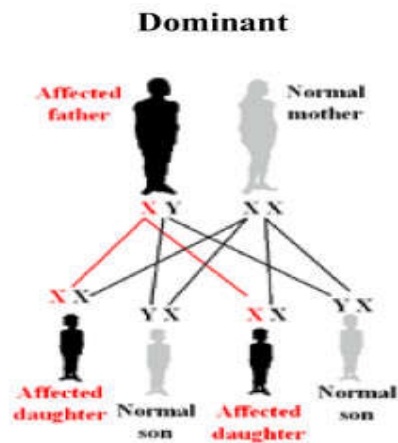
Genetske osnove

- AD, AR, X-vezano dedovanje

Autosomal inheritance



X-linked inheritance



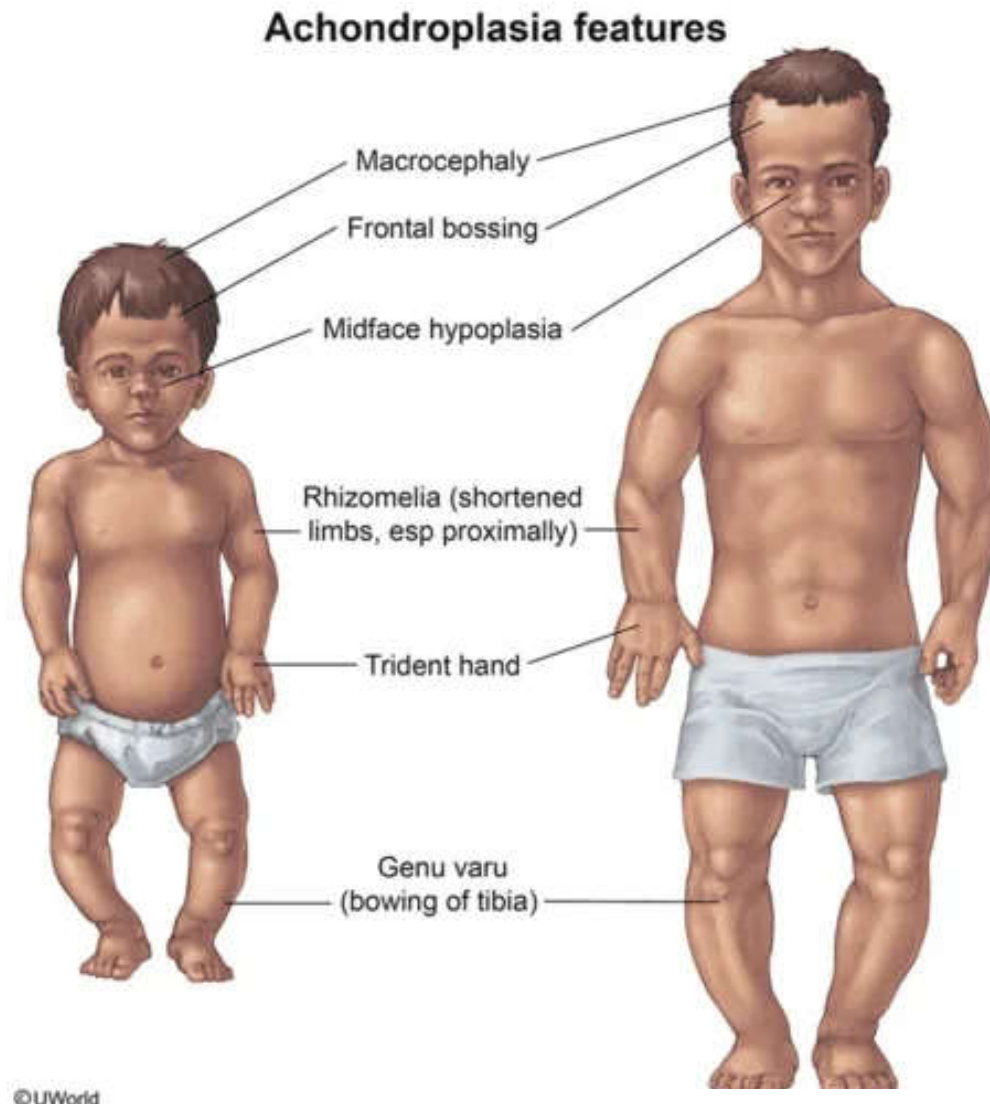
Skeletne displazije

- Motnje razvoja hrustanca in kosti
 - Obsega > 400 redkih genetskih motenj
 - 1 na 4000-5000 rojstev
 - Nizka rast
 - Deformacije udov



Achondroplazija

- FGFR3 mutacija
 - Rhizomelija
 - Spinalna stenoza



©UWorld



MF

UNIVERZA V LJUBLJANI
Medicinska fakulteta

Osteogenesis imperfecta

- Kolagen tipa I
 - Krhke kosti
 - IM stabilizacija

| Type | Inheritance | Severity | Fractures | Bone Deformity | Stature |
|------|----------------------|------------------|--|-----------------------|-------------------------------------|
| I | AD | Mild | Few to 100 | Uncommon | Normal or slightly short for family |
| II | AD | Perinatal lethal | Multiple fracture of ribs, minimal calvarial mineralization, platyspondyly, marked compression of long bones | Severe | Severely short stature |
| III | AD Rare recessive | Severe | Thin ribs, platyspondyly, thin gracile bones with many fractures, "popcorn" epiphyses common | Moderate to severe | Very short |
| IV | AD | Moderate to mild | Multiple | Mild to moderate | Variably short stature |
| V | AD | Moderate | Multiple with hypertrophic callus | Moderate | Variable |
| VI | Uncertain | Moderate | Multiple | Rhizomelic shortening | Mild short stature |
| VII | AR | Moderate | Multiple | Yes | Mild short stature |

AD: Autosomal dominant, AR: Autosomal Recessive

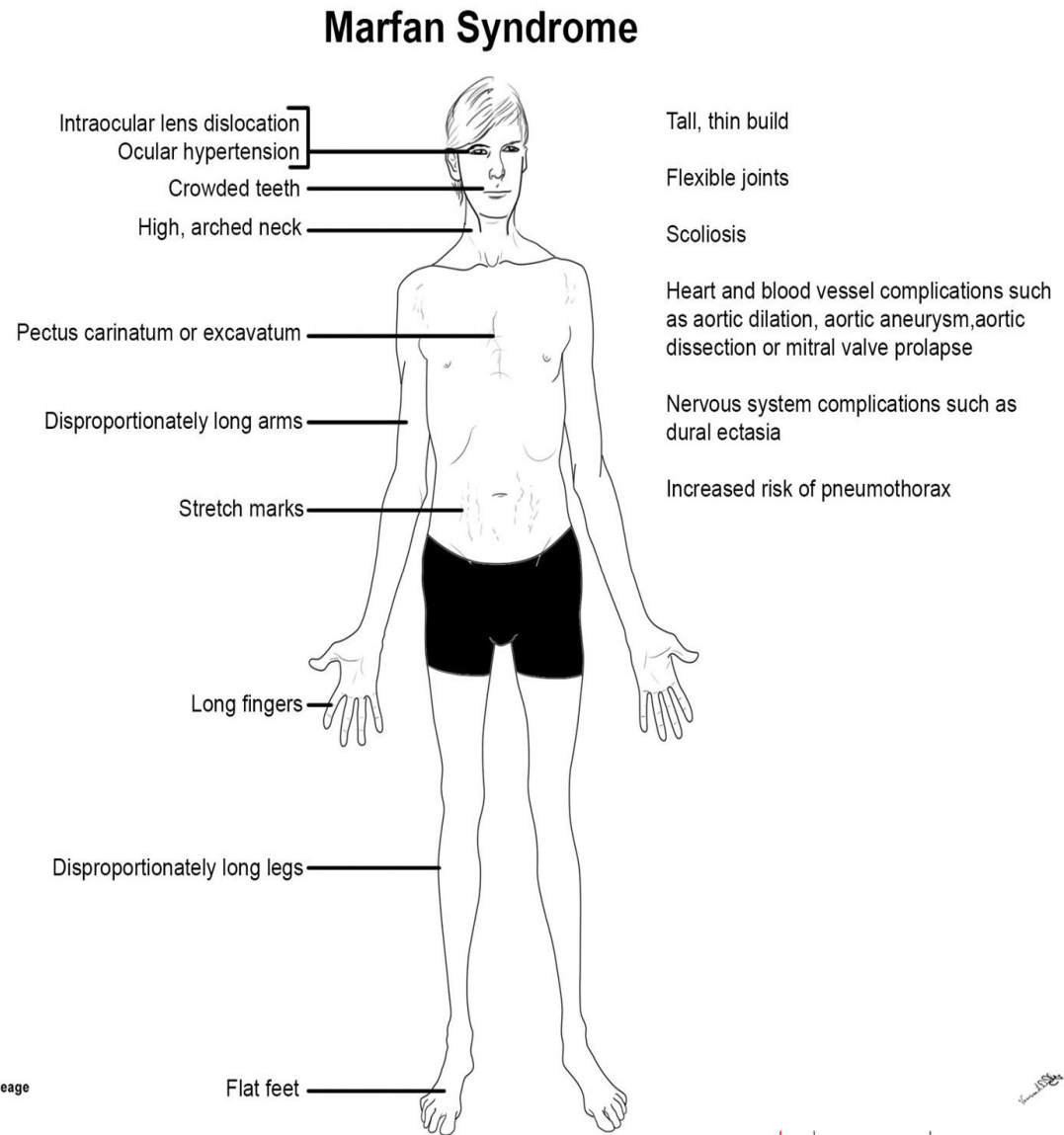


MF

UNIVERZA V LJUBLJANI
Medicinska fakulteta

Marfanov sindrom

- FBN1 mutacija
 - Dolgi udje
 - Skolioza



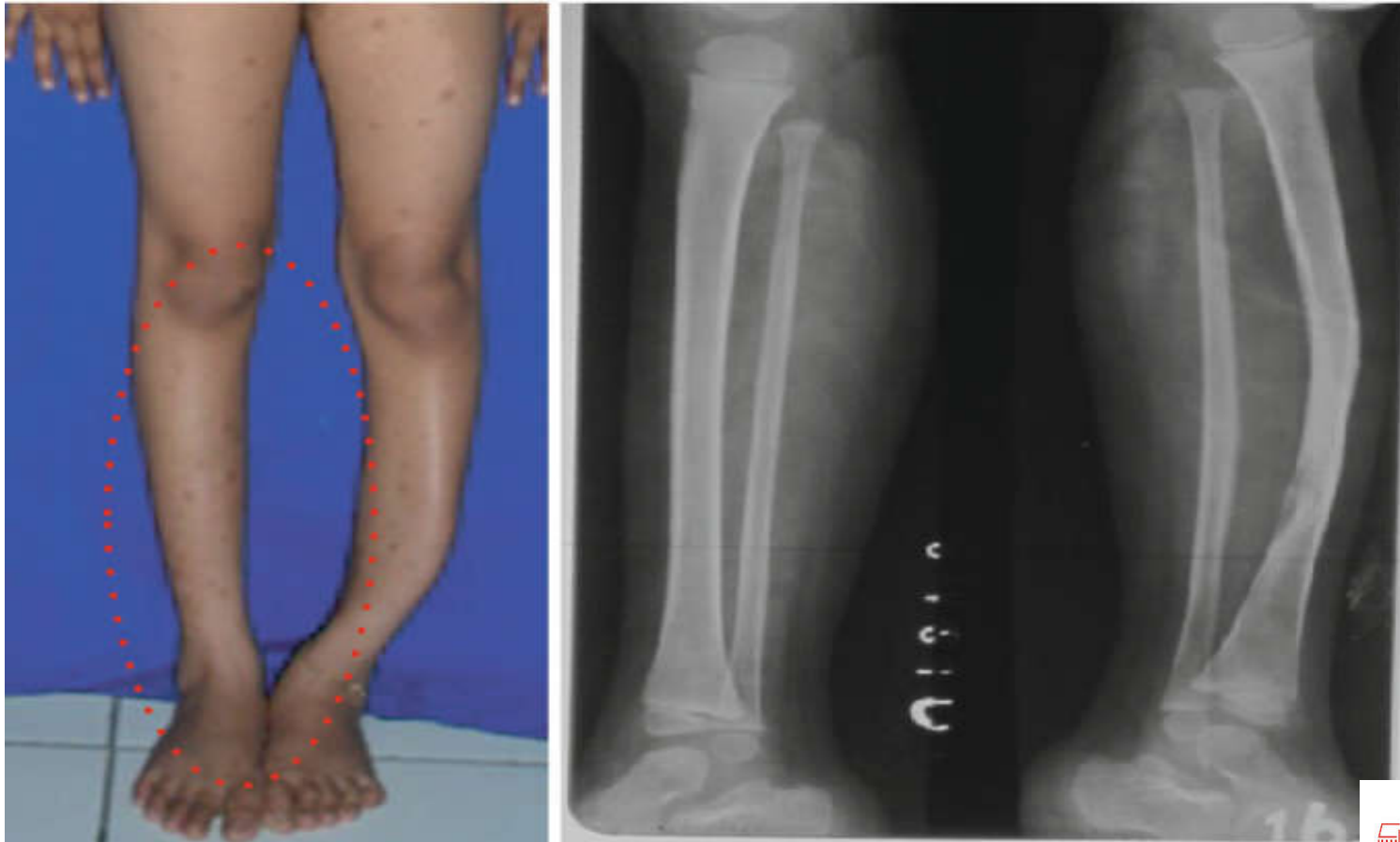Ehlers-Danlos

- Hipermobilnost
 - Nestabilnost sklepov

| Clinical features of Ehlers-Danlos & Marfan syndromes | | |
|---|---|---|
| | Classic Ehlers-Danlos | Marfan |
| Skin | <ul style="list-style-type: none"> • Transparent & hyperextensible • Easy bruising, poor healing • Velvety with atrophy & scarring | <ul style="list-style-type: none"> • No features other than striae |
| Musculoskeletal | <ul style="list-style-type: none"> • Joint hypermobility • Pectus excavatum • Scoliosis • High, arched palate | <ul style="list-style-type: none"> • Joint hypermobility • Pectus excavatum or carinatum • Scoliosis • Tall with long extremities |
| Cardiac | <ul style="list-style-type: none"> • Mitral valve prolapse | <ul style="list-style-type: none"> • Progressive aortic root dilation • Mitral valve prolapse |
| Other | <ul style="list-style-type: none"> • Abdominal & inguinal hernias • Uterine prolapse | <ul style="list-style-type: none"> • Lens & retinal detachment • Spontaneous pneumothorax |
| Genetics | <ul style="list-style-type: none"> • <i>COL5A1</i> & <i>COL5A2</i> mutation • Autosomal dominant | <ul style="list-style-type: none"> • <i>FBN1</i> mutation • Autosomal dominant |

Neurofibromatoza tip 1

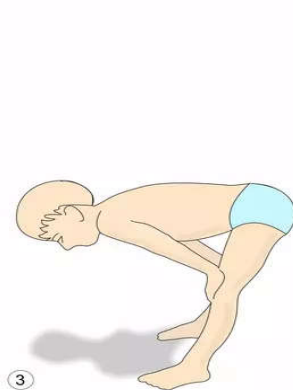
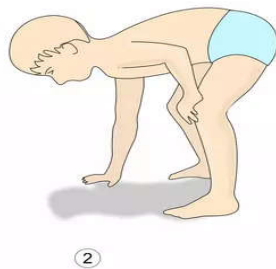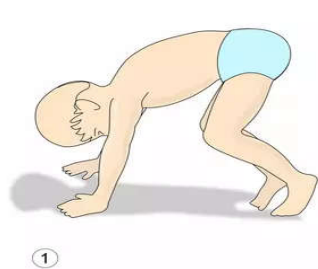- Distrofična skolioza
 - Pseudartroza tibije



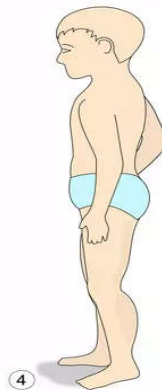Duchennova distrofija

- Progresivna mišična oslabelost
 - Skolioza

Duchenne Muscular Dystrophy



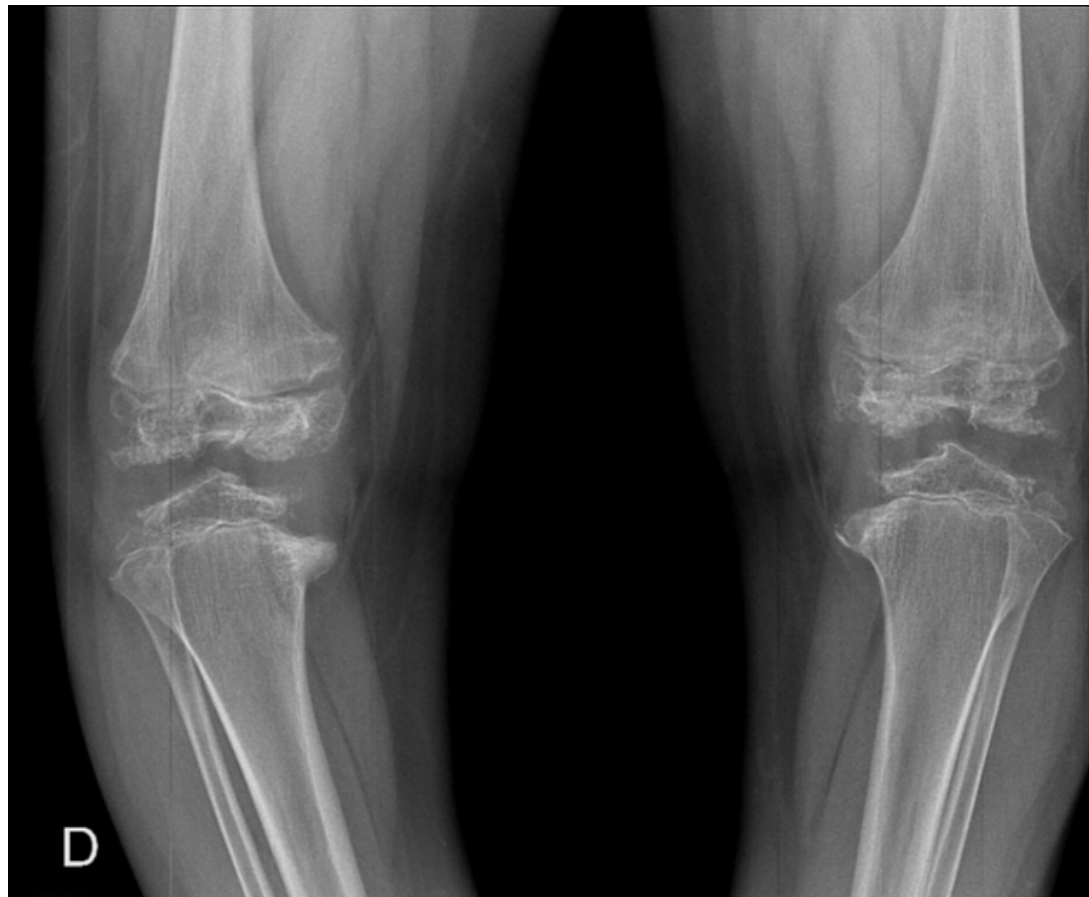Gowers' sign



**Calf muscles with
pseudohypertrophy**

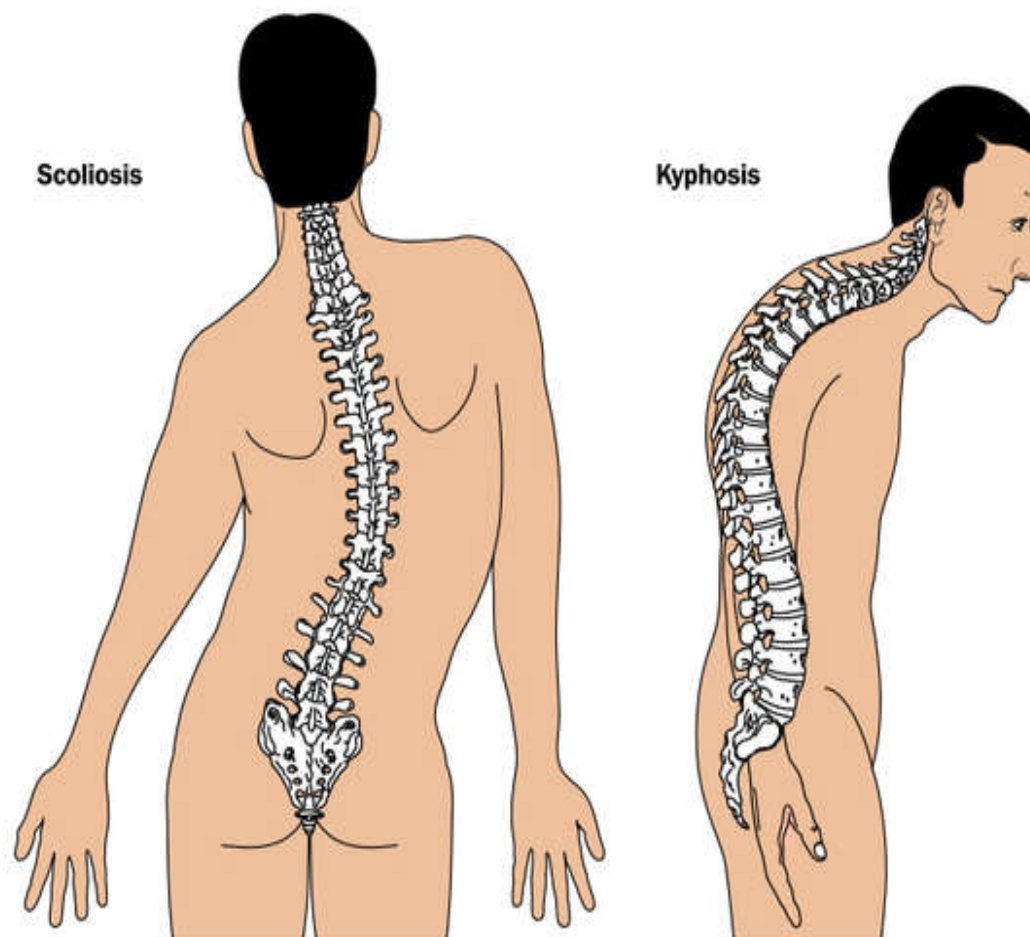
Multiple epifizne displazije

- Zgodnja artroza
 - Bolečine v sklepih



Spondiloepifizna displazija

- Kifoskolioza
– Nizka rast



Mukopolisaharidoze

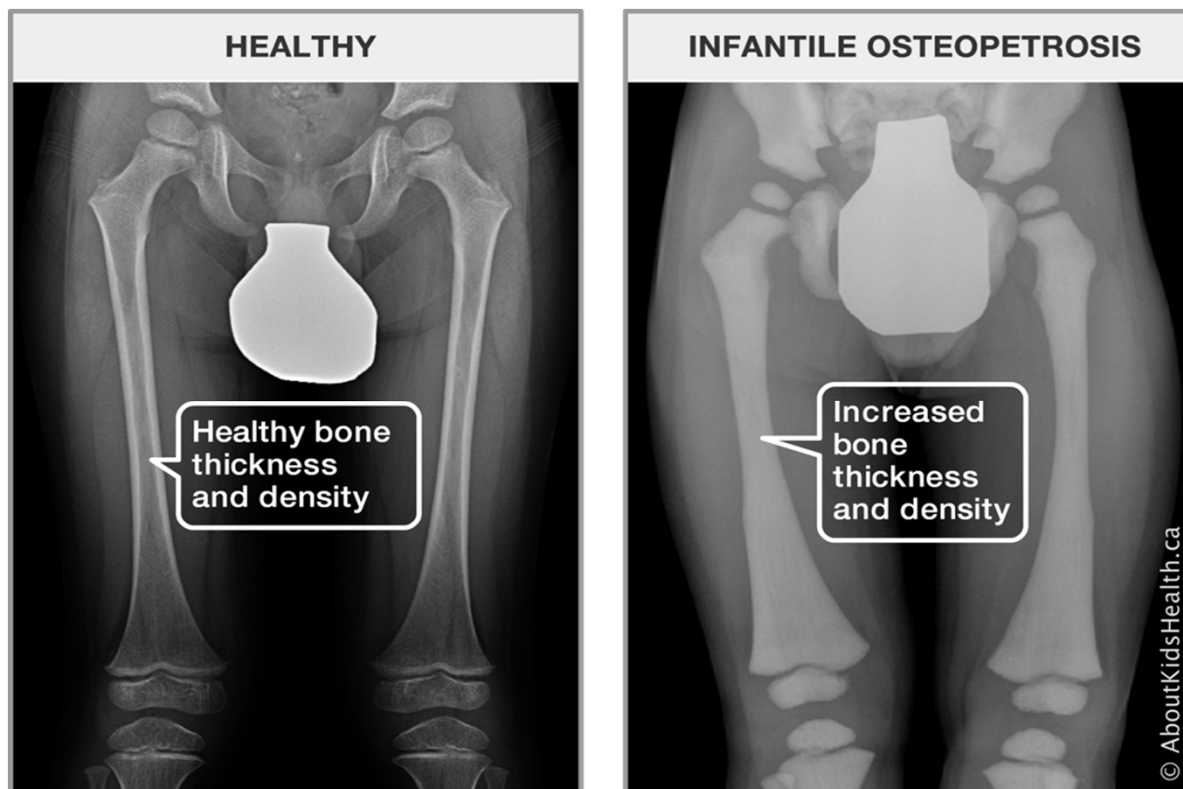
- Disostoza multiplex
 - Kontrakture

| MPS | Name | Increased GAGs | Inheritance | Enzyme deficiency | Gene location |
|--------|--|----------------|---------------------|--|---------------|
| I | Hurler, Hurler-Scheie or Scheie | HS + DS | autosomal recessive | α -duronidase | 4p16.3 |
| II | Hunter | HS + DS | X-linked recessive | Iduronate sulfatase | Xq28 |
| III A | Sanfilippo A | HS | autosomal recessive | Heparan-N-sulfatase | 17q25.3 |
| III B | Sanfilippo B | HS | autosomal recessive | α -N-acetylglucosaminidase | 17q21.1 |
| III C | Sanfilippo C | HS | autosomal recessive | AcetylCoA α - glucosamine acetyltransferase | 14p21 |
| III D | Sanfilippo D | HS | autosomal recessive | N-acetylglucosamine 6-sulfatase | 12q14 |
| IV A | Morquio A | KS | autosomal recessive | Galactosamine-6-sulfate sulfatase | 16q24.3 |
| IV B | Morquio B | KS | autosomal recessive | β -galactosidase | 3p21.3 |
| (V) | Scheie syndrome, initially proposed as type V, was recognized to be the attenuated end of the MPS I spectrum | | | | |
| VI | Maroteaus-Lamy | DS | autosomal recessive | N-acetylgalactamine 4-sulfatase | 5q11-q13 |
| VII | Sly | HS + DS | autosomal recessive | β -glucuronidase | 7q21.11 |
| (VIII) | An enzyme defect was found and proposed as MPS VIII, but shortly thereafter recognized as a laboratory pitfall; the proposal was withdrawn | | | | |
| IX | Natowicz | Hyaluronan | autosomal recessive | Hyaluronidase 1 | 3p21.3 |



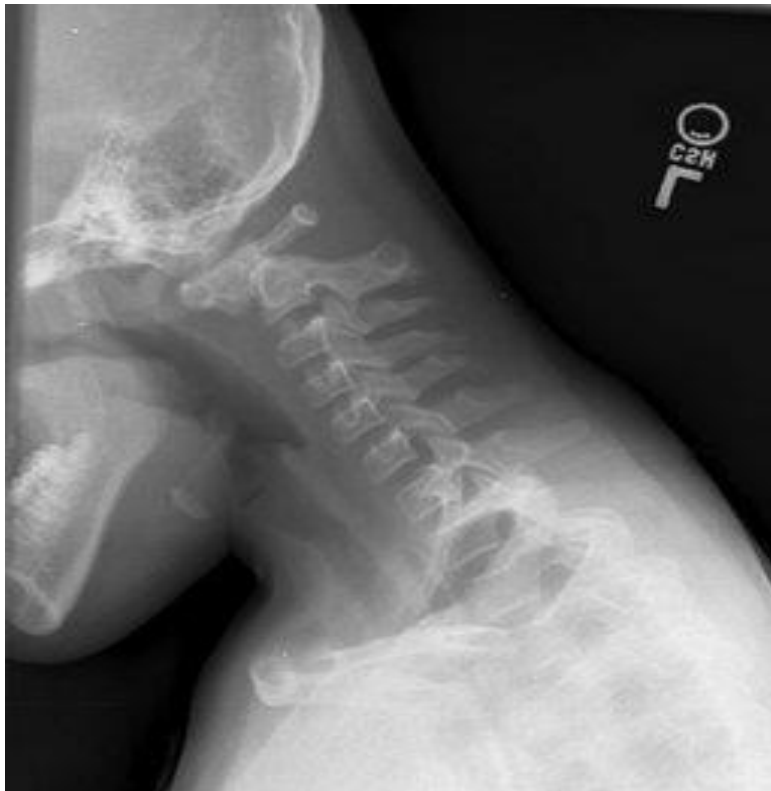Osteopetroza

- Motnja osteoklastov
 - Krhke, goste kosti



Downov sindrom

- Atlantoaksialna nestabilnost
 - Hipotonija



Klinična diagnostika

- Družinska anamneza
- Fenotip
- RTG značilnosti



MF

UNIVERZA V LJUBLJANI
Medicinska fakulteta

Radiološke značilnosti

- Nepravilne epifize
- Vertebralne anomalije
- Osne deformacije
- Denznost kosti
- Zlomi/Psevdoartroze



MF

UNIVERZA V LJUBLJANI
Medicinska fakulteta

Genetsko testiranje

- Potrditev diagnoze
 - Svetovanje družini



MF

UNIVERZA V LJUBLJANI
Medicinska fakulteta

Načela zdravljenja

- Korekcija deformacij
- Stabilizacija
- Preprečevanje zapletov in izboljšanje kakovosti življenja



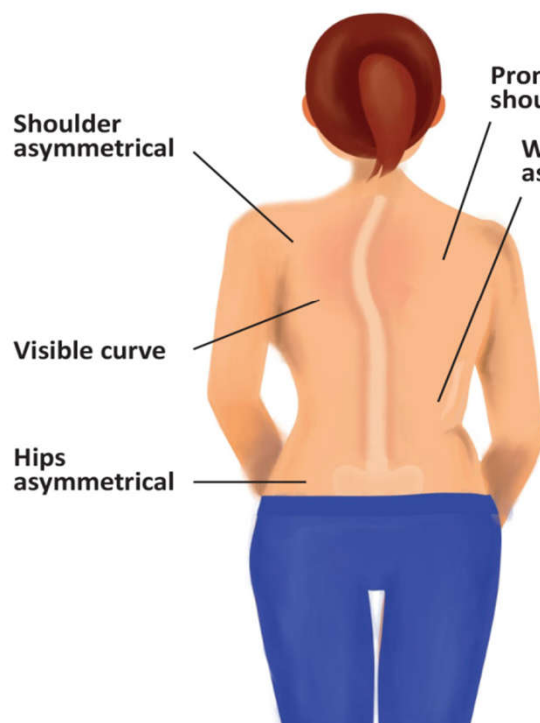
MF

UNIVERZA V LJUBLJANI
Medicinska fakulteta

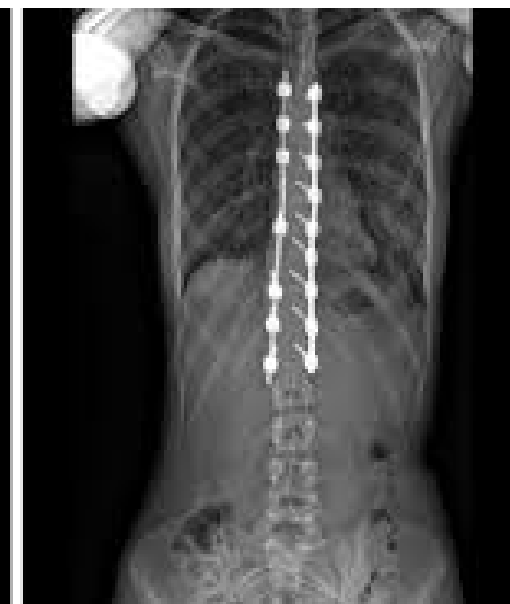
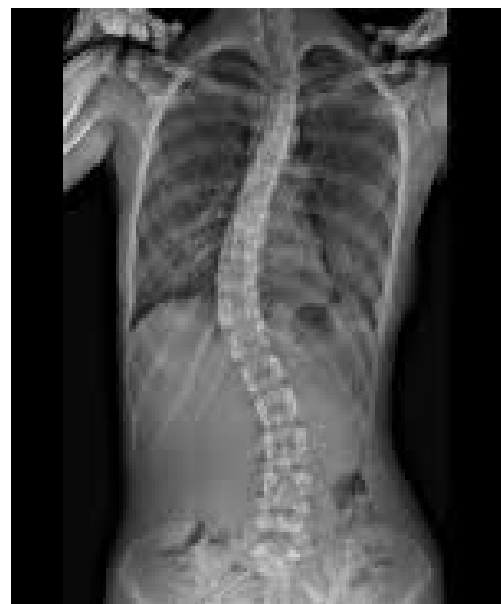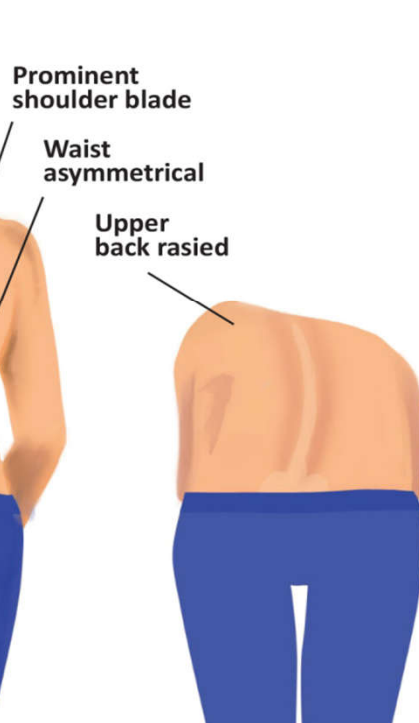
Skolioza pri sindromih

- Zgodnje napredovanje
 - Operativna stabilizacija

Standing Assessment



Forward Bending Assessment



Deformacije spodnjih udov

- Genu varum/valgum
- Deformacije stopal
- Displazija ali celo izpah kolkov
- Osteotomije



Nestabilnosti sklepov

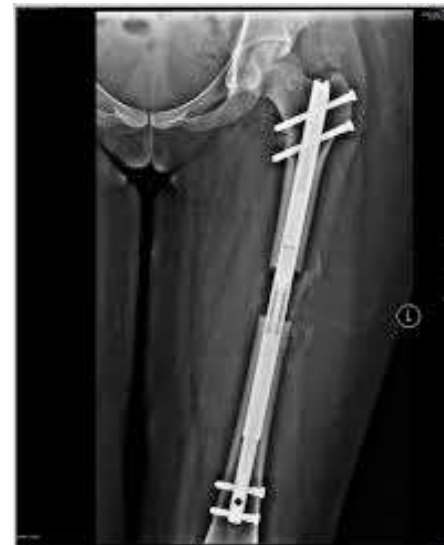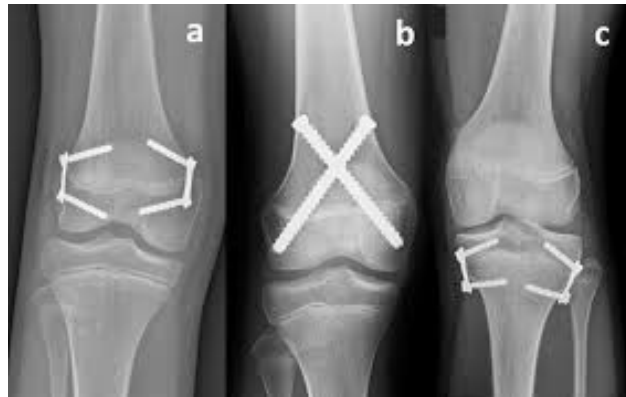- Konzervativno primarno
- Kirurško selektivno

Rastne motnje

- Epifiziodenze

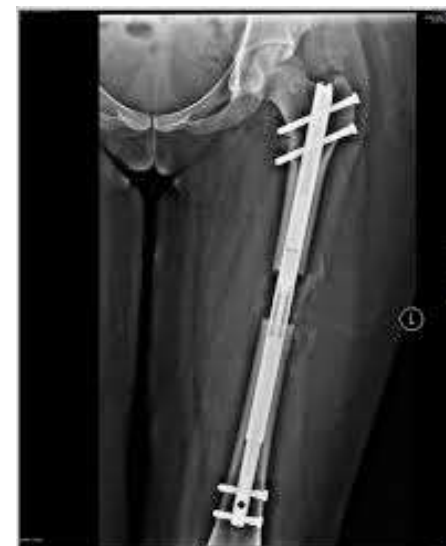vs

- Podaljševanje udov



Ilizarov tehnika

- Eksterni fiksator
- vs
- IM magnetni žebelj
- Podaljšujemo postopoma

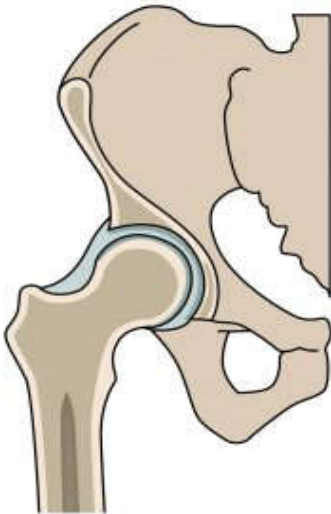


Kolčni zapleti

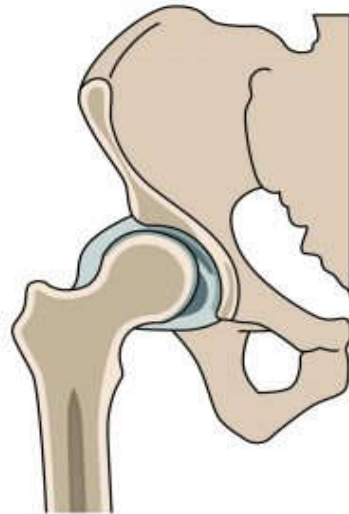
- Displazija

Hartofilakidis Classification

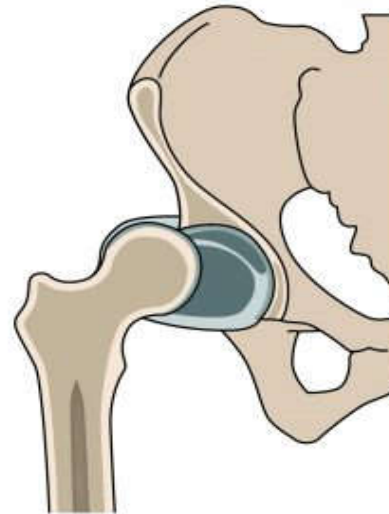Normal



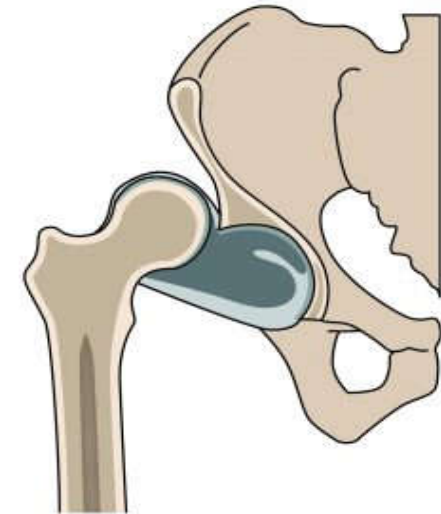
Dysplasia



Subluxation



Dislocation



Stopalne deformacije

- Pes planus
- Pes cavus



Kontrakture

- Fizioterapija
- Kirurško sproščanje
- Injekcije



Zlomi

- Pogosti zlomi pri posameznih sindromih
- Teleskopske IM palice



Multidisciplinarni pristop

- Genetik
- Ortoped
- Rehabilitacija

Psihosocialni vidik

- Podpora družini
- Prilagoditve
- Kronična bolezen



Prehod v odraslo dobo

- Zgodnja artroza
- Potreba po kirurških intervencah
- Sistemska obolenja



MF

UNIVERZA V LJUBLJANI
Medicinska fakulteta

Napredek medicine

- Molekularna diagnostika
- Tarčne terapije
- Kirurške tehnike in materiali
- Konservativne modalitete



MF

UNIVERZA V LJUBLJANI
Medicinska fakulteta

Zaključek

- Zgodnja diagnoza ključna
- Cilj: funkcionalna neodvisnost in kakovost življenja



MF

UNIVERZA V LJUBLJANI
Medicinska fakulteta

Razlika v dolžini in deformacije spodnjih udov



MF

UNIVERZA V LJUBLJANI
Medicinska fakulteta

Uvod

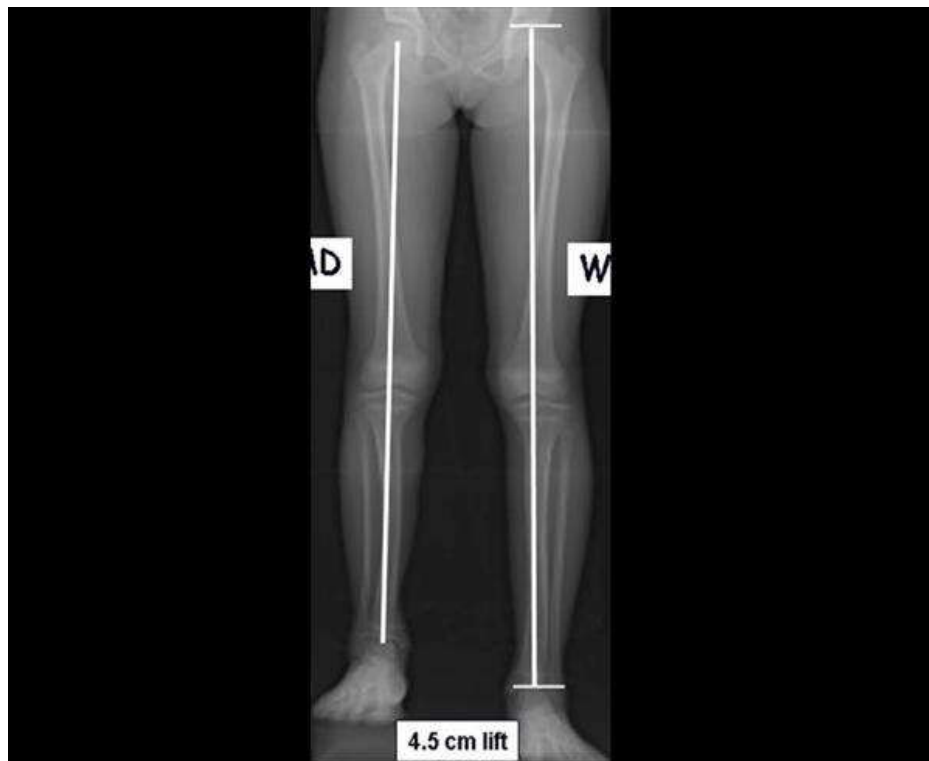
- Precejšnja prevalenca v populaciji
- Razlika nad 1 cm pri 1/3 populacije
- Vpliv na biomehaniko hoje
- Cilj: pravočasna diagnostika in korekcija ob večjih razlikah

Meritev dolžine

- Absolutna: spina iliake anterior superior (ASIS) - medialni maleol
- Navidezna: popek - medialni maleol (vpliv nagiba medenice)
- Funkcionalna s podlaganjem: podlaganje ploščic znane debeline pod krajšo ekstremiteto do poravnave medenice
- Radiološka: Dolgi RTG film spodnjih ekstremitet, najbolj objektivna

Definicija LLD

- Klinično pomembna ≥ 2 cm
- Vpliv na obremenitveno os



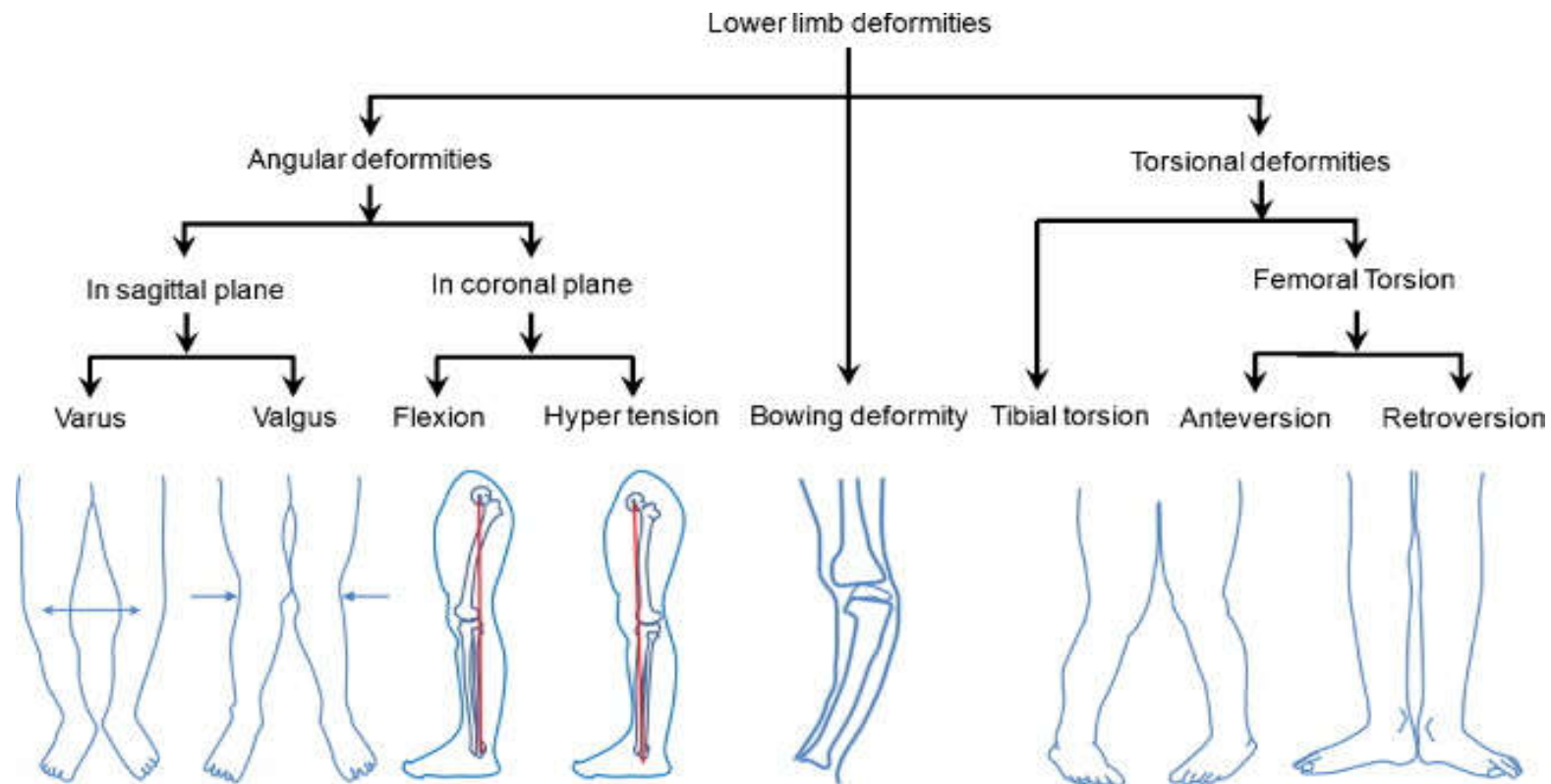
Etiologija

- Prirojena/Idiopatska
- Sekundarna:
 - Posttravmatska
 - Infekcijska
 - Nevromišična

Klinični pregled

- Hoja
- Medenica
- Gibljivost
- Osi
- Torzije
- Meritve

Angularne in Torzijske deformacije



Biomehanika

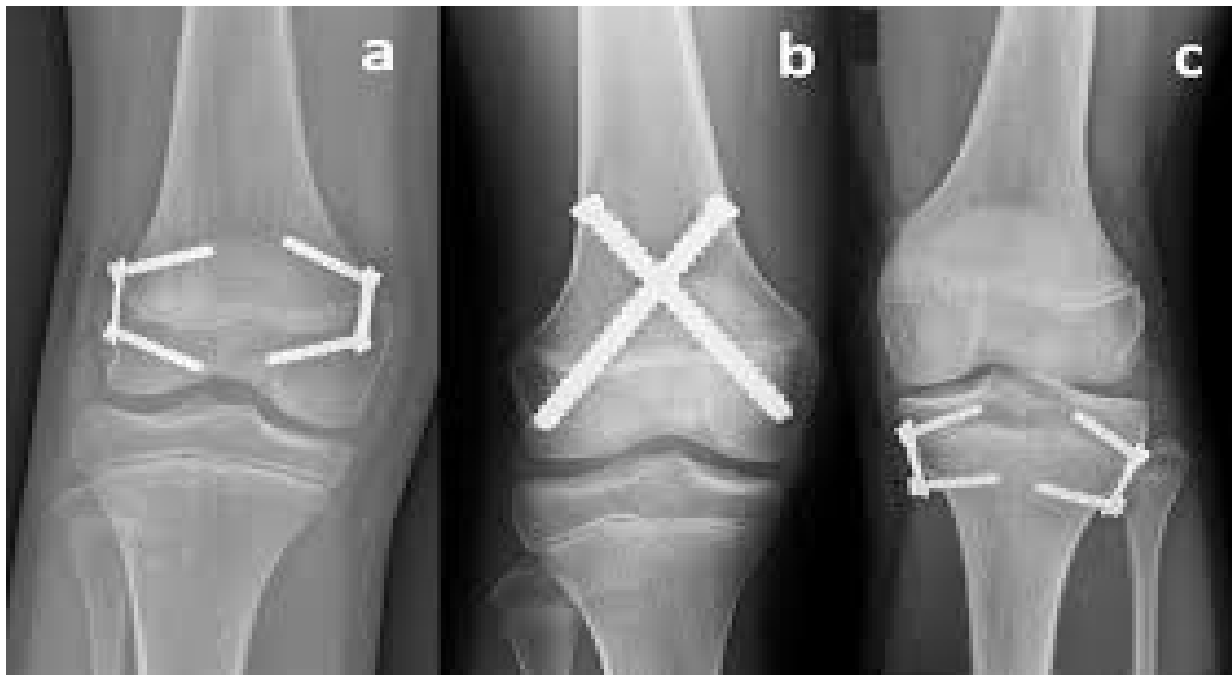
- Medialna/lateralna preobremenitev
- Tveganje za artrozo

Konzervativno zdravljenje

- Povišanje čevlja
- Opazovanje pri <2 cm
- Spremljanje rasti
- Določanje kostne starosti

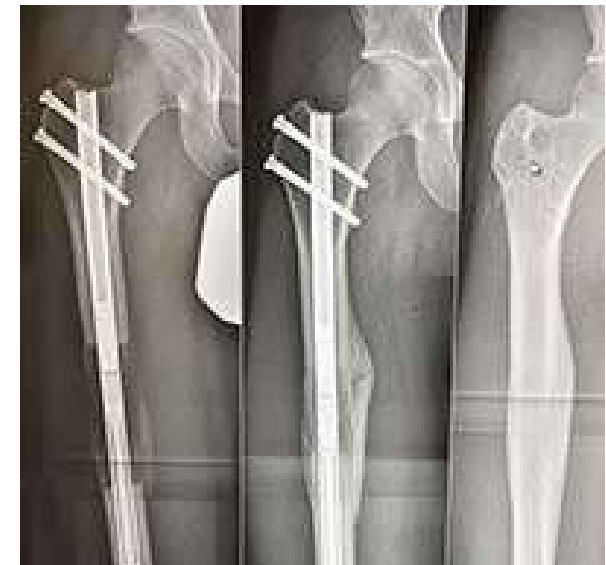Epifiziodoze

- Guided growth
- Časovno načrtovanje



Podaljševanje uda

- Ilizarov
- IM podaljševalni žebli
- Distrakcija 1 mm/dan



Zapleti

- Infekcija
- Psevdoartroza
- Zlomi
- Kontrakture
- Deformacije osi in priležnih sklepov

Deformacije in artroza

- Dolgotrajna nepravilna os
- Spremenjena biomehanika
- Preventiva

Zaključek

- Individualiziran pristop
- Cilj: simetrična fiziološka os

Tumorji mišično-skeletnega sistema

Operativno zdravljenje kostnih tumorjev

Uvod

BENIGNI TUMORJI

- Zdravljenje potrebno, če rastejo, povzročajo simptome (bolečine, pritisk), grozi patološki zlom
- Večinoma eksostoze (=> ablacija) ali ciste (=> izpraznitev in polnitev)

MALIGNI TUMORJI

- Z zdravljenjem rešujemo življenje!
- Tudi kadar bolezen ni več ozdravljiva, z lokalnim paliativnim zdravljenjem preprečujemo zlome, nevzdržne bolečine, nevrološke simptome (tumorji hrbtenice)

Uvod

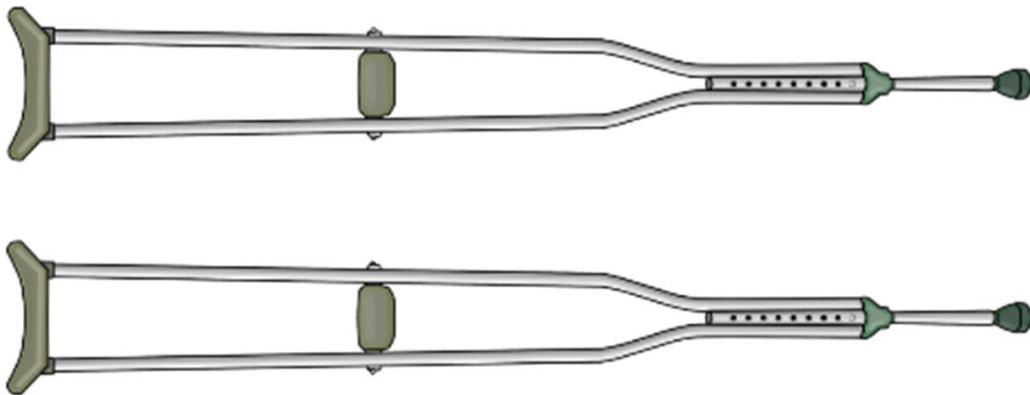
- Rak: skupno ime za zelo različne vrste bolezni
- Skupna jim je malignost, t.j. zasevanje v druge predele telesa in širjenje bolezni po telesu
- Poznamo 3 načine zdravljenja:
 - Kemoterapija
 - Radioterapija (= obsevanje z ionizirajočimi žarki)
 - Kirurška odstranitev
- Na Ortopedski kliniki izvajamo biopsije in kirurško odstranitev tumorjev v kosteh (primarni kostni tumorji ali sekundarni-metastaze)

Diagnostika

- Pacient običajno dalj časa čuti blago bolečino v predelu mišičnoskeletnega sistema, ki se slabša
- Tipične so nočne bolečine, podnevi in ob obremenjevanju se ne slabšajo
- Včasih pride do nenadnega poslabšanja zaradi **patološkega zloma**
- Prva preiskava je običajno RTG slikanje:
 - sum na benigno spremembo => ambulantna diagn.
 - sum na maligno spremembo => hospitalna diagnost.

O čem mora razmišljati zdravnik?

- Starost in spol pacienta?
- Znane dovedane onkološke bolezni?
- Spontane in nočne bolečine?
- Velikost spremembe na Rtg/MRI?
- Mehkotkivni (mišice, podkožje) ali kostni?
- **Ali grozi zlom - bergle?**



Diagnostika malignih tumorjev

- Poleg RTG se opravi še MRI (3D slika, prikaz mehkih tkiv, edem v okolici tumorja)
- Občasno tudi CT (bolje prikaže kostno tkivo)
- Scintigrafija skeleta (kakšna je lokalna metabolna aktivnost, razširjenost v kosti/drugje po skeletu)
- Zamejitvene preiskave razširjenosti bolezni:
 - Rtg PC ali CT toraksa
 - UZ abdomna ali CT abdomna
 - TU markerji, alkalna fosfataza, SR, CRP

Diagnostika malignih tumorjev

- Če preiskave kažejo sum na maligni tumor ali agresivno benigno spremembo, je indicirana biopsija – odvzem tkiva in histološki pregled
- Izberemo predel, ki je najlažje dostopen
- Možnosti odvzema tkiva
 - Citopatološka punkcija (biopsija s tanko iglo)
 - Debeloigelna biopsija (če je že prodrl v mehka tkiva)
 - Vrtalna biopsija (vrtanje skozi kost, da pridemo do TU)
 - Odprta biopsija (če so ostale metode neuspešne)

Prva hospitalizacija - biopsija

- Prvi stik s pacientom na bolnišničnem oddelku
- Običajno diagnoza še ni dokončno znana
- Negotovost glede nadaljnjega zdravljenja, nedoločni odgovori zdravnikov

- Biopsija največkrat v kratkotrajni splošni anesteziji
- 2 dnevna hospitalizacija, naslednji dan po posegu gre pacient v domačo oskrbo
- Brez večjih bolečin ali oviranosti po posegu
- Čakanje 3 tedne na histološki izvid (dolgotrajen postopek raztapljanja kostnine)

Kdaj je potrebna biopsija?

- **Sum na agresivni TU** (balonira ali prebija korteks, mehkovitna masa, edem, periostalna reakcija, grozeč zlom)
- **Simptomatski tumor**, pri katerem bi ob potrjenem sumu sledilo kirurško zdravljenje

Kdaj je potrebna biopsija?

- Pred biopsijo opraviti vse slikovne preiskave.
- Biopsijo naj praviloma izvede **ustanova**, ki bo izvajala dokončno kirurško zdravljenje.
- Pri malignih tumorjih je treba izrezati **biopsijski trakt v enem kosu skupaj s TU.**

Biopsija

- Pove, kakšno tkivo se nahaja v tumorju
- Mikroskopski pregled
- Barvanja, imunohistokemične preiskave
- Molekularnogenetske preiskave

Čakanje na izvid

- Operater prejme izvid v roku 1-2 tednov
- Včasih potrebna ponovitev biopsije
- Če izvid kaže maligno bolezen, pacienta predstavimo na konziliju Onkološkega inštituta
 - Mezenhimski konzilij (za primarne kostne tumorje)
 - Urološki konzilij (zasevki iz ledvic)
 - Pljučni konzilij (zasevki iz pljuč) ...
- Paciente s plazmocitomom preusmerimo na KO za hematologijo (UKC Ljubljana)
- Konzilij določi potek zdravljenja (KT, RT, OP), mi samo izvedemo kirurški poseg na kosteh

KOSTNI TUMORJI

- **Delitev:**

- primarni kostni tumorji (benigni in maligni tumorji)

- sekundarni kostni tumorji (metastaze)

PRIMARNI BENIGNI KOSTNI TUMORJI

- **Osteom ali osteohondrom:**
 - tumorska celica - osteoblast
 - na površini kosti
 - tipna izboklina
 - operativna odstranitev
v primeru težav

PRIMARNI BENIGNI KOSTNI TUMORJI

- **Osteoid osteom:**

- tumorska celica - osteoblast
- majhen tumor v obliki gnezda (nidus) na površini dolgih cevastih kosti z močno periostalno reakcijo (pokrit z debelo plastjo kosti)
- na RTG sliki je vidna svetlina, ki je obdana z debelo plastjo kosti
- bolečina na mestu tumorja, značilna nočna bolečina
- bolečina izgine po Aspirinu – Aspirinski test
- scintigrafija močno pozitivna, CT
- metoda izbora: **RADIOFREKVENČNA ABLACIJA**

Osteoid osteom

(vidna izrazita periostalna reakcija in svetlina (nidus) v kosti)

PRIMARNI BENIGNI KOSTNI TUMORJI

- **Enhondrom:**

- tumorska celica - hondroblast
- najpogosteje v malih kosteh roke in stopala
- hrustančne celice se množe in tanjšajo kost (osteoliza)
- grčaste zadebelitve, lahko zlom
- operativna odstranitev in polnjenje votline s kostjo

- **Pigmentni vilonodularni sinovitis/ lokaliziran/difuzen**
- **Solitarna kostna cista, anevrizmalna kostna cista**
- **Fibrozna displazija, kortikalni dezmoid, NOF**
- **Dezmoplastični fibrom, hondromiksoidni fibrom**

PRIMARNI SEMI-MALIGNI KOSTNI TUMOR

- **Gigantocelični tumor kosti**

- tumorska celica - osteoklast
- benigni tumor, občasno se spremeni v malignega – semimaligen tumor
- mladi odrasli v predelu epifiz dolgih cevastih kosti (okoli kolena, spodnji del koželjnice)
- kost se razgrajuje, votlina je napolnjena z rjavkasto zdrizasto vsebino, na površini se kost z rastjo stanjša
- bolečina, zlom kosti
- operativna terapija: izpraznitev votline in polnitev s kostjo ali cementom

Gigantocelični tumor kosti

(tumor s svojo rastjo povzroča tanjšanje površine kosti; kost oslabi in s časom obstaja nevarnost zloma kosti)

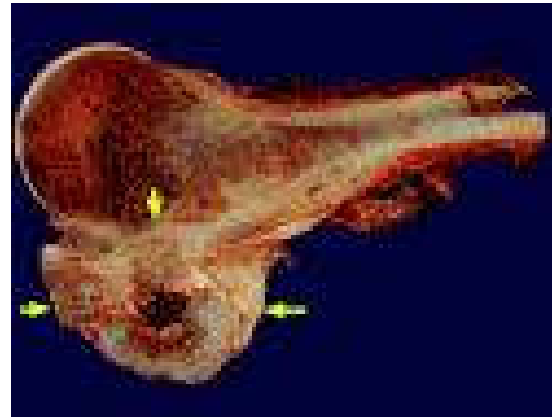
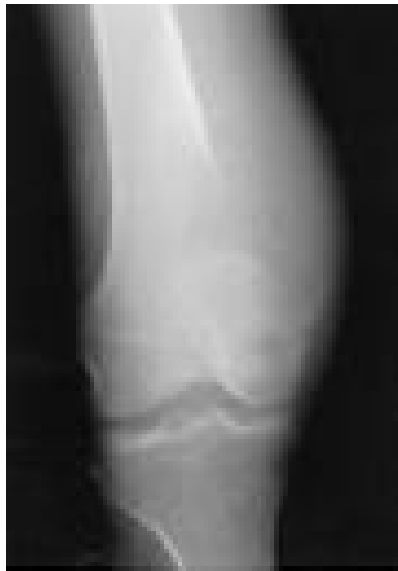PRIMARNI MALIGNI KOSTNI TUMORJI

- **Osteosarkom:**

- tumorska celica - osteoblast
- najpogostejši maligni tumor kosti, tudi najbolj malignen
- raste hitro in zgodaj zaseva (pljuča)
- najpogosteje okoli kolena, zgornji del nadlahtnice
- najpogosteje otroci od 10 – 20 leta
- bolečina, tipen tumor, hujšanje, zlom, splošna oslabelost
- RTG, MRI, CT, scintigrafija skeleta, povišana alkalna fosfataza, biopsija
- kemoterapija, operacija, kemoterapija

Osteosarkom

(tumorske meje na RTG sliki so nejasne, kar je značilno za maligni tumor)



PRIMARNI MALIGNI KOSTNI TUMORJI

- **Ewingov sarkom:**

- tumorska celica – celice kostnega mozga
- zelo malignen kostni tumor, hitro raste in zgodaj zaseva
- najpogosteje v prvih 10 letih življenja
- najpogosteje v dolgih cevastih kosteh
- bolečina, povišana telesna temperatura, znaki vnetja
- RTG, MRI, CT, scintigrafija skeleta, biopsija
- KT, široka resekcija, KT, eventuelno obsevanje
- 5-letno preživetje 50% otrok

PRIMARNI MALIGNI KOSTNI TUMORJI

- **Hondrosarkom:**

- tumorska celica - hondroblast
- raste počasi in pozno zaseva
- najpogosteje je prizadeta medenica
- najpogosteje v srednji življenjski dobi (40 let)
- bolečina se pojavi pozno, tipen tumor, hujšanje, zlom, splošna oslabeledost
- RTG, MRI, CT, scintigrafija skeleta, biopsija
- operacija, tumor ni občutljiv na KT, RT

Hondrosarkom

(tumorske meje na RTG sliki so nejasne, kar je značilno za maligni tumor)

Ewingov sarkom

(tumorske meje na RTG sliki so nejasne, kar je značilno za maligni tumor)

PRIMARNI MALIGNI KOSTNI TUMORJI

- **Plazmocitom – multipli mielom:**
(HEMATOLOGI!)
 - tumor celic kostnega mozga, v drugi polovici življenja
 - številne osteolitične spremembe po kosteh, “moljaste” spremembe po lobanji
 - oslabelost, slabokrvnost, hujšanje, zlomi kosti, povečana koncentracija globulinov v krvi, Bens-Jonesove beljakovine v urinu
 - punkcija kostnega mozga
 - solitarni plazmocitom: ozdravljiv z lokalnim obsevanjem
 - multipli mielom neozdravljiv, a ima lahko dobro prognozo
 - kemoterapija, obsevanje, presaditev kostnega mozga

Plazmocitom -mielom

(zlom nadlahtnice kot posledica plazmocitoma, “moljaste” spremembe po lobanji)

SEKUNDARNI KOSTNI TUMORJI - METASTAZE

- Najpogostejši kostni tumorji
- Pojav v drugi polovici življenja (po 50 letu starosti)
- Bolečina, oslabeledost, anemija, zlomi, hujšanje
- RTG, scintigrafija skeleta, povišana vrednost alkalne fosfataze, MRI
- Obsevanje, paliativna kirurgija, široke resekcije, kemoterapija

SEKUNDARNI KOSTNI TUMORJI - METASTAZE

Scintigrafija skeleta!!!

Druga hospitalizacija - operacija

- Pacient že pozna diagnozo in predviden potek zdravljenja
- V nekaterih primerih je že prej prejemal kemoterapijo
- Poznan oddelek in okolje od prejšnje hospitalizacije, občutek zaupanja

Obravnavna in zdravljenje

- **OPAZOVATI**
s slikovnimi preiskavami
- **IZPRAZNITI**
votlino v kosti + napolniti z nečim
- **RESECIRATI**
izrezati cel tumor v enem kosu

Decision is more important than incision.

Psihološki vidik

- Pacientu vedno povedati toliko, kolikor vpraša
- Vsak zdravstveni delavec naj daje informacije o področju, za katerega je kompetenten:
 - o kirurških postopkih -> ortoped
 - o napredovanju bolezni in preživetju -> onkolog
 - o postopkih zdravstvene nege -> med. sestra
 - o rehabilitaciji -> ortoped in fizioterapevt usklajeno
- Usmeriti pacienta na “tukaj in zdaj”, brez razglabljanja “kaj bo” in “kaj bi bilo, če bi”
- Postaviti realne cilje, vključiti psihologa

Diagnostika maligne bolezni

- Klinični pregled, Rtg, MRI, scintigrafija, biopsija
- TU markerji, alkalna fosfataza, SR, CRP
- Zamejitvene preiskave razširjenosti bolezni (CT toraks/abdomen)
- V primeru maligne diagnoze pacienta predstavimo na konziliju Onkološkega inštituta
- Sarkomi: mezenhimski konzilij O.I.
- Načrtovanje celotnega zdravljenja (RT, KT) in odločitev glede kirurškega posega (radikalno, paliativno)
- Smernice na spletu za maligne diagnoze

Onkološko kirurško zdravljenje

- Na Ortopedski kliniki izvajamo kirurško odstranitev tumorjev v kosteh (primarni kostni tumorji ali sekundarni-metastaze)
- Do 1970-ih let pretežno amputacije primarnih sarkomov na zg. in sp. udih
- Kemoterapija in boljša diagnostika z MRI zmanjšala potrebo po radikalnih resekcijah
- Ohranitvena kirurgija:
 - bolezen mora biti odstranjena v zdravo
 - kirurški varnostni rob ni povsod enako širok
 - funkcionalnost uda mora biti boljša od amputacije

Onkološko kirurško zdravljenje

- Kako rekonstruirati velik sklepov po obsežni resekciji kosti/sklepnih površin/mišic?
- Biološke rešitve, alografti, endoproteze
- V zadnjih 10 letih trend proti endoprotetiki
- Do leta 2009 na Ortopedski kliniki po meri izdelane tumorske endoproteze ([LINK](#))
- Komponente v enem kosu z vnaprej določeno dolžino in debelino
- Težave: nepredvidljivost resekcije, (ne)natančnost planiranja, dolg dobavni rok

Modularne endoproteze

- Skoraj vsi proizvajalci zdaj nudijo modularne tumorske endoproteze
- Posrebrene površine komponent: tveganje za okužbo s 15% na 5%
- Implantcast, Link, Stanmore, Stryker
- Prednosti: intraoperativno prilagajanje implantata, krajši dobavni roki, možnost naknadne delne zamenjave implantata, adapterji za priključitev na endoprotezo drugega proizvajalca
- Slabosti: več spojev (mehanska stabilnost?), sindrom “manjkajočega vijaka”, zahteven inštrumentarij, stroški transporta

Načrtovanje kirurškega posega

- Na podlagi slikovnih preiskav in mnenja konzilija O.I. najprej načrt obsežnosti resekcije
- Višina resekcije v določeni kosti (rob 4-5 cm)
- Intraartikularno ali ekstraartikularno (če tumor vdira v sklep, intraartikularni patološki zlom)
- Rtg slika v dveh projekcijah z merilom v višini kosti
- Okvirni načrt proizvajalca za rekonstrukcijo
- Na Ortopedski kliniki 5 let izkušenj s sistemom **MUTARS** (*Modular Universal Tumor and Revision System*) Implantcast

Proksimalna stegnenica

- Resekcija trohantra in rekonstrukcija s trevira mrežico, zato slabša moč abduktorjev kolka
- Večje tveganje za izpah ali infekt kot TEP kolka
- Uporabljamo endoprotezo z bipolarno glavico zaradi preprečevanja izpahov
- MUTARS Filia: za paliativne primere
- Drenaža in podaljšana antibiotična profilaksa 3-5 dni
- Hoja s hoduljo, z aktivnimi vajami čakamo 4-6 t

Distalna stegnenica

- Prihaja v poštev tudi pri revizijskih OP TEP kolena, če obsežna destrukcija dist. femurja
- Zelo podoben potek kot pri TEP kolena
- Ohranjena moč ekstenzije kvadricepsa, že v prvem tednu začnejo z vajami za kvadriceps
- Drenaža 3-5 dni, nato začnejo razgibavati na kineteku
- Ni nevarnosti za izpah
- Hoja z berglami
- Fleksija le do 90 stopinj (vpeta endoproteza)

Distalna stegnenica pri otrocih

- Rastna plošča dist. femurja prispeva 71% k rasti stegnenice v dolžino
- Odstranitev rastne plošče povzroči pomembno razliko v dolžini spodnjih udov z nadaljnjo rastjo
- Rastoče endoproteze: prej mehanske podaljšave, sedaj krmiljenje skozi kožo

Proksimalna golenica

- Najslabši rezultati, tveganje za infekt do 15%
- Skoraj vedno potreba po kritju mehkih tkiv z vezanim mišičnim režnjem m. gastrocnemius (plastični kirurg)
- Grozi tudi (prehodna) okvara n. peroneusa
- Zaradi resekcije tuberositas tibije je treba rekonstruirati narastišče lig. patelle in čakati, da se zaraste
- Hoja s hoduljo, kasneje z berglami
- Z aktivnimi vajami čakamo 4-6 t

Celotna stegnenica

- Kombinacija TU-TEP kolka in kolena
- Resekcija trohantra in rekonstrukcija s trevira mrežico, zato slabša moč abduktorjev kolka
- Uporabljamo endoprotezo z bipolarno glavico zaradi preprečevanja izpahov
- Redko je celotna stegnenica potrebna že takoj po odstranitvi tumorja
- Pogosteje gre za stanje po dolgoletnem omajanju TU endoproteze kolka ali kolena

Medenica

- Obsežna in zahtevna resekcija
- Ostane slaba in nestabilna muskulatura
- Fiksacija ponvice na ostanek krila črevnice

Proksimalna nadlahtnica

- Običajno odstranitev večine rotatorne manšete
- Rama je po resekciji nestabilna, mišice prišijemo na trevira mrežico
- Možnost inverzne glenoidne glavice: medializacija centra rotacije, zato lahko deltoid izvaja abdukcijo
- Po 2-3 tednih začnemo razgibavati pasivno, šele po 4-6 tednih aktivno

Kostni tumorji

KAJ NAJ BI VSAK ZDRAVSTVENI DELAVEC VEDEL O TEM?

- So lahko maligni
- Tudi benigni lahko povzročijo zlom, destrukcijo sklepa
- Če nekoga nekaj boli dlje kot 4 tedne, Rtg/MRI
- MRI loči tumor od vnetja, ne da pa diagnoze
- Ne napotiti pacienta h k'r-enemu ortopedu
- Pacienta čimprej napotiti v terciarno ustanovo – NUJNO ali ZELO HITRO

Kaj je novega?

- Bolj natančna diagnostika (MRI, patologija)
- Izboljšanje endoprotetičnih rezultatov
- Podaljšanje preživetja pacientov z določenimi vrstami zasevkov

- Zadnjih 25 let nobenega izboljšanja v preživetju pacientov s sarkomi

Kaj nas čaka v prihodnosti?

- Virtualna ambulanta na daljavo
- Mini-invazivne biopsije, dostopnost MRI

- Diagnostika brez biopsije?
- Onkološke bolezni spremeniti v kronične?

Konzervativne oblike zdravljenja v ortopediji

Uvod

- Temeljni pristop pri večini ortopedskih stanj
 - Cilj: zmanjšanje bolečine in izboljšanje funkcije
 - Odlog ali preprečitev operativnega posega



Načela konzervativnega zdravljenja

- Individualiziran pristop
- Stopenjsko zdravljenje
- Multidisciplinarna obravnava
- Redno spremljanje učinkovitosti
- Prilagajanje intenzitete in tipa konservativne obravnave

Edukacija in režim aktivnosti

- Razlaga bolezni in prognoze
 - Prilagoditev obremenitev
 - Sprememba življenjskega sloga
 - Redukcija telesne teže

Fizikalna terapija

- Krepitev mišic
- Raztezne vaje
- Stabilizacijski programi
- Manualna terapija

Farmakološko zdravljenje

- Paracetamol
- NSAR / COX-2 inhibitorji
- Mišični relaksanti
- Topični preparati

Injekcijske terapije

- Intraartikularni kortikosteroidi
- Hialuronska kislina
- PRP
- MSCs
- Blokade perifernih živcev/ablacija

Ortoze in pripomočki

- Stabilizacijske orteze
- Razbremenilne orteze (unloader)
- Vložki za čevlje
- Pripomočki za hojo in oporo

Imobilizacija

- Opornice in mavci
- Funkcionalna imobilizacija
- Časovno omejena uporaba
- Natančna navodila
- Možni zapleti
- Vodi v togost sklepov in izgubo mišične moči

Alternativne metode

- Akupunktura
- TENS
- Kineziotaping
- Dokazi variabilni

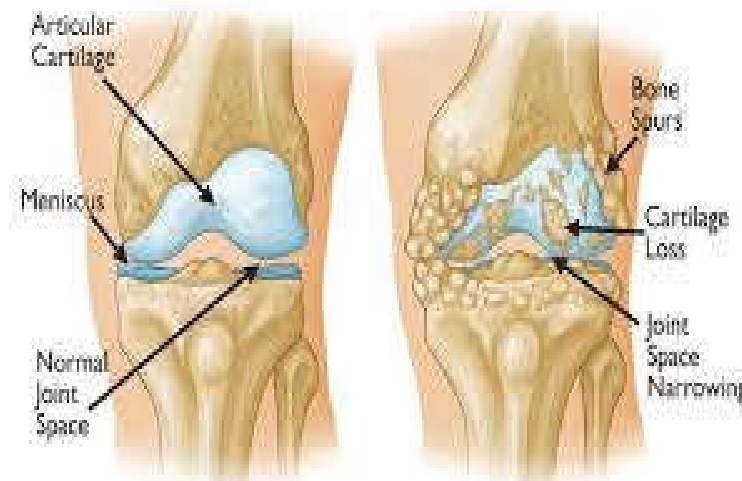
Zaključek

- Konzervativno zdravljenje je prva linija terapije
- Uspeh temelji na sodelovanju bolnika
- Kirurgija je indicirana le ob neuspehu konzervativnih ukrepov

Artroza

Uvod

- Kronična degenerativna bolezen celotnega sklepa
 - Vključuje hrustanec, subhondralno kost, sinovijo, vezi in mišice
 - Drugi najpogostejši razlog obiska pri zdravniku

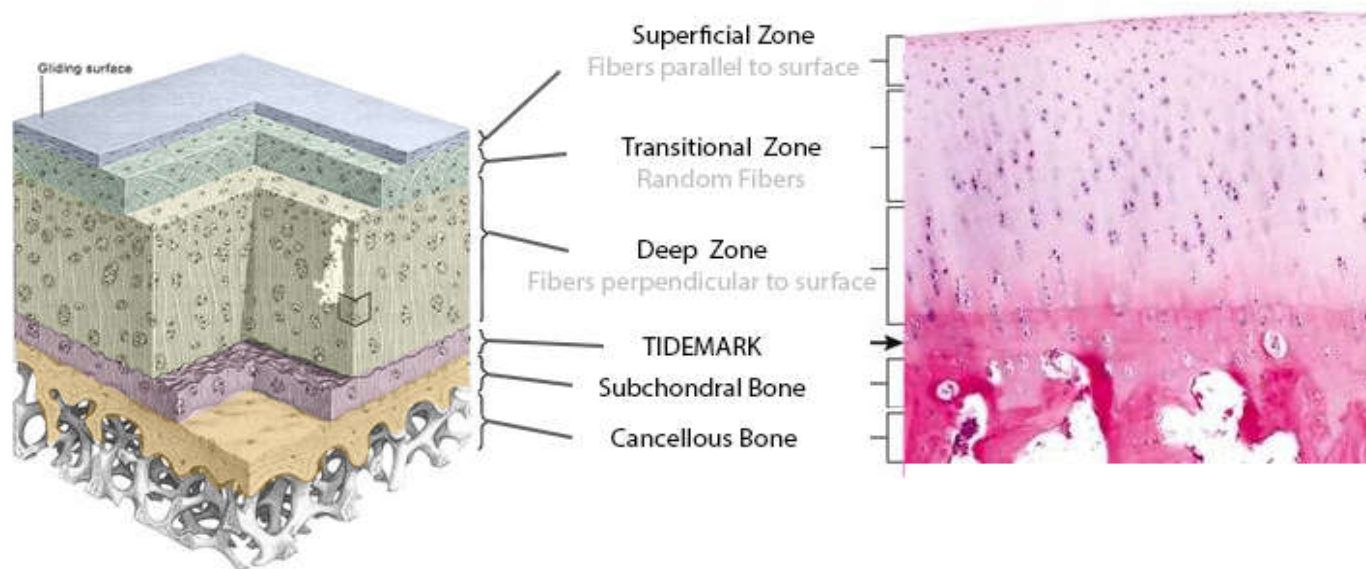


Opredelitev

- Patološka, radiološka in klinična definicija se ne prekrivajo vedno
 - Možni akutni zagoni z izraženim sinovitisom
 - Praviloma ima mirno in vnetno fazo
 - Bolezen ni zgolj 'obraba', temveč aktivni biološki proces z obdobji izboljšanja in poslabšanja

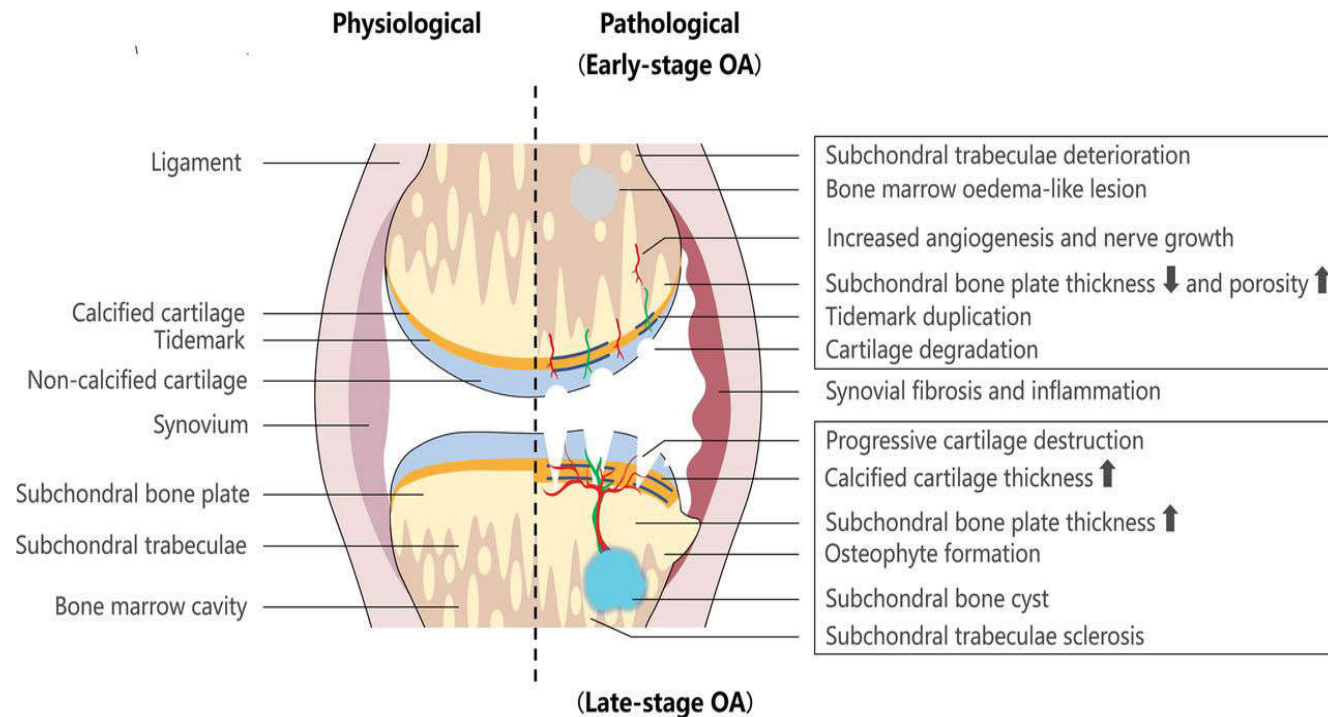
Patofiziologija – hrustanec

- Razpad kolagena tipa II
 - Zmanjšanje proteoglikanov
 - Izguba elastičnosti in odpornosti na kompresijo
 - Hondrociti preidejo v katabolno fazo



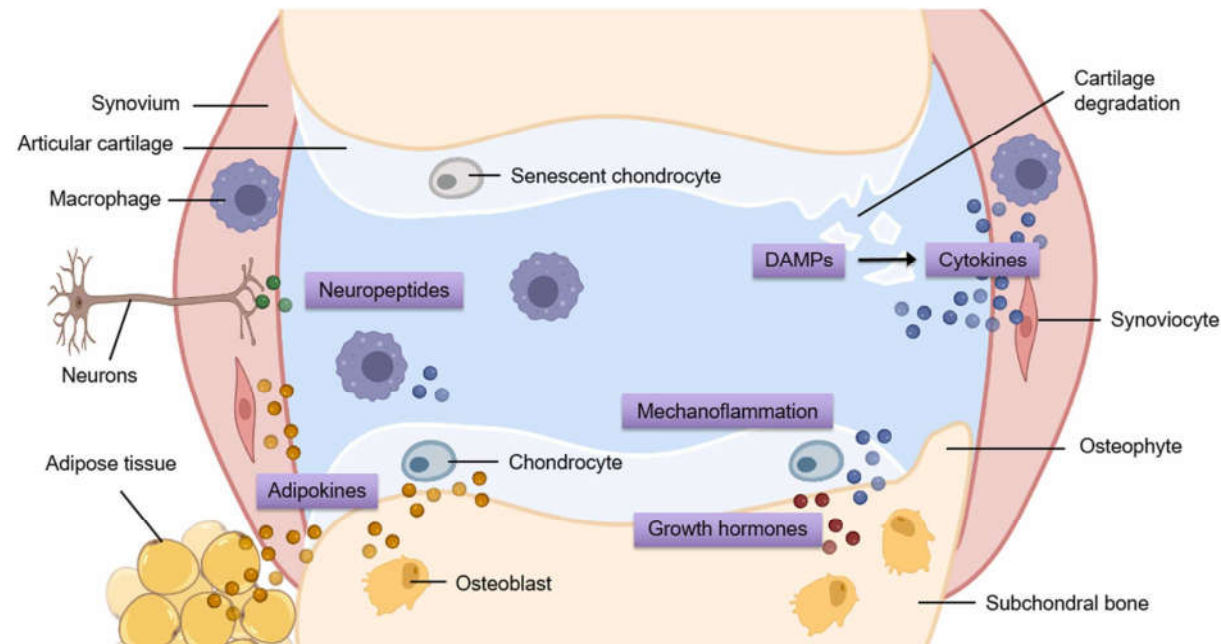
Patofiziologija – subhondralna kost

- Subhondralna skleroza
 - Cistične spremembe
 - Spremenjena biomehanika prenosa sil



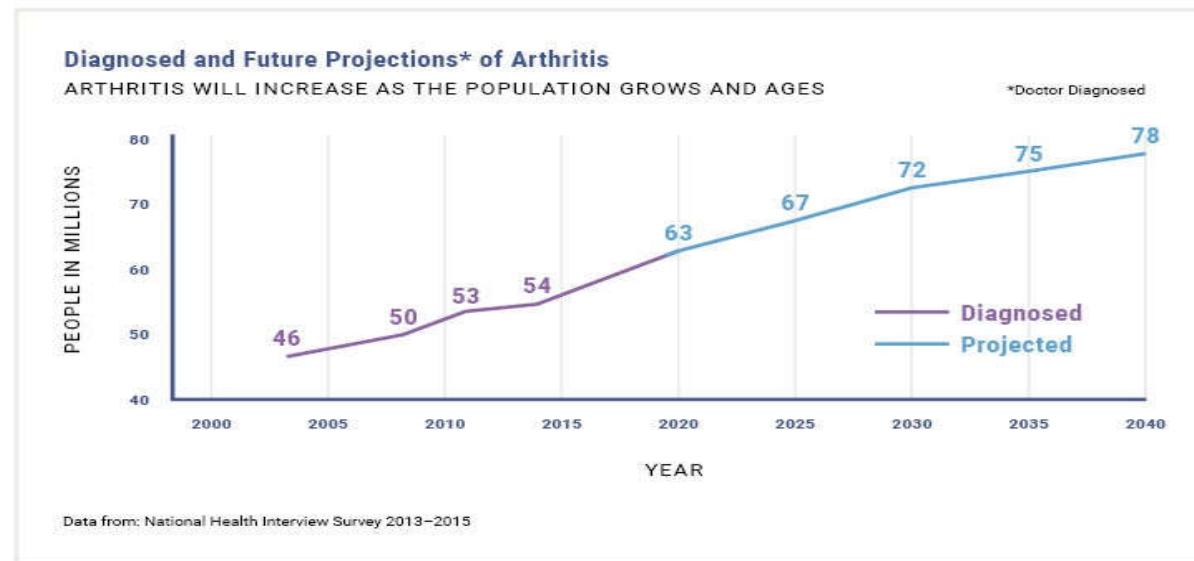
Vloga sinovije

- Sinovitis prispeva k bolečini
 - Povečana produkcija citokinov (IL-1, TNF- α)
 - Vnetni mediatorji pospešujejo degradacijo hrustanca



Epidemiologija

- Glede na sklep:
 - Koleni: 19–29 % > 45 let
 - Kolk: 7 % > 65 let
 - Roka: 27 % > 65 let
 - Simptomatska oblika bistveno manj pogosta kot radiološka



Dejavniki tveganja

- Starost
 - Debelost
 - Poškodbe (posttravmatska OA)
 - Genetika
 - Mehanske nepravilnosti (varus/valgus)

Primarna vs sekundarna artroza

- Primarna – idiopatska

VS.

- Sekundarna – posttravmatska, revmatska, metabolna, kristalopatije

Klinična slika

1. Bolečina

- Mehanska bolečina (poslabšanje ob obremenitvi)
 - Zmanjšanje v mirovanju
 - Nočna bolečina pri napredovali bolezni

2. Okorelost

- Jutranja okorelost <30 min
 - Rigidnost po daljšem mirovanju

3. Funkcionalne motnje

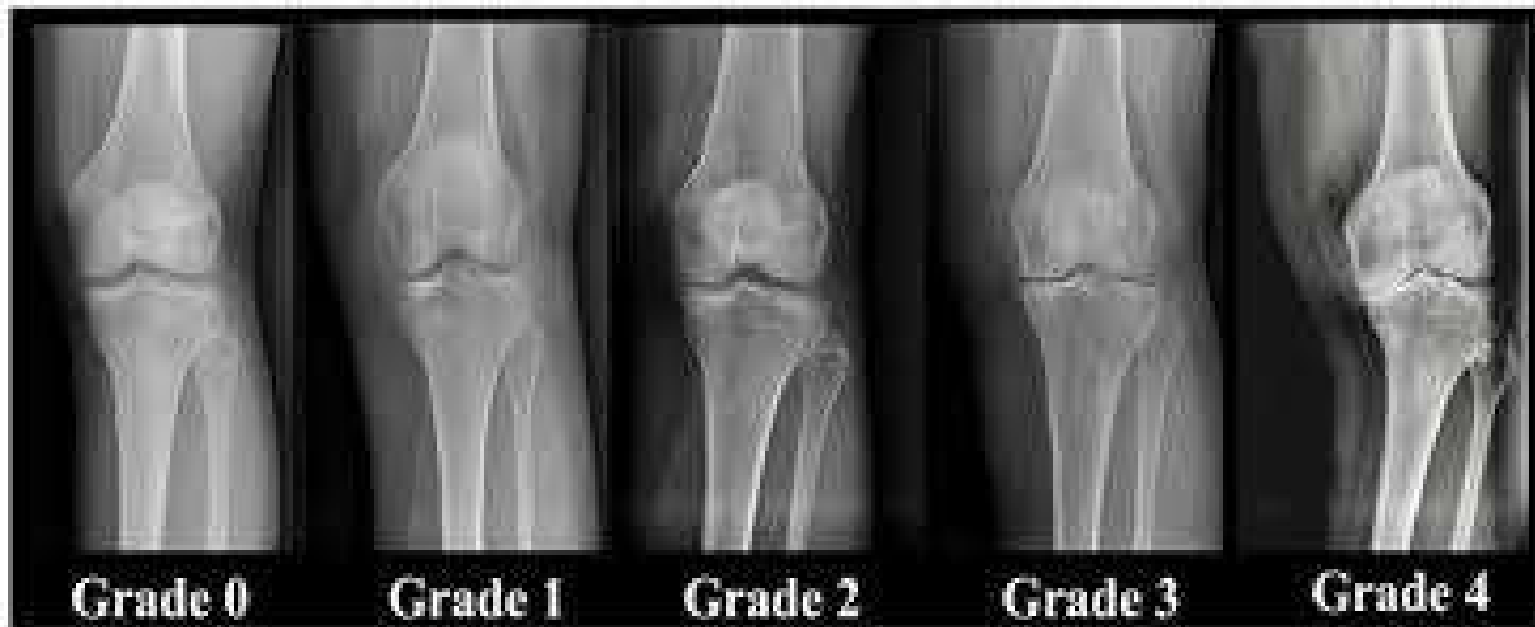- Omejena gibljivost
 - Nestabilnost
 - Preskoki, zaskoki, krepitacije
 - Mišična atrofija

Radiološka diagnostika

- Zoženje sklepne špranje
 - Osteofiti
 - Subhondralna skleroza
 - Subhondralne ciste

Kellgren-Lawrence klasifikacija

- Grade 0–4
 - Temelji na osteofitih in zoženju sklepne špranje



MRI pri artrozi

- Hondropatija
- Spremembe subhondralne kostnine (Bone marrow lesions)
- Sinovitis
- Izliv
- Degeneracija vezi/meniskov

Principi zdravljenja

- Zdravil s strukturnim učinkom nimamo
 - Cilj: zmanjšanje bolečine in izboljšanje funkcije
 - Stopenjsko zdravljenje

Stopenjski pristop

- Edukacija in samopomoč
 - Nefarmakološki ukrepi
 - Farmakološko zdravljenje
 - Kirurško zdravljenje

Edukacija in življenjski slog

- Redukcija telesne teže
 - Sprememba aktivnosti
 - Dolgotrajno izvajanje ukrepov



MF

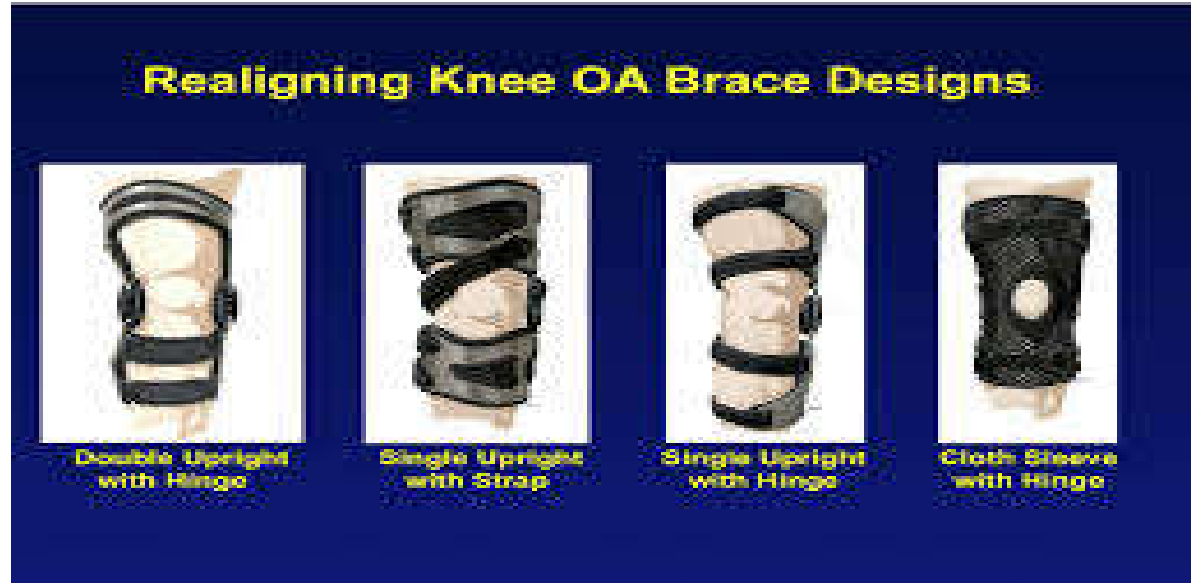UNIVERZA V LJUBLJANI
Medicinska fakulteta

Vaje

- Fizioterapevtske obravnava
- Konservativne modalitete
- Aktivne vaje proti uporu
 - Raztezne in krepitvene vaje
 - Aerobne aktivnosti
 - Hidrogimnastika

Medicinsko tehnični pripomočki

- Ortoze (unloader)
 - Vložki
 - Palica ali bergle pri enostranski prizadetosti



Lokalna farmakoterapija

- Topični NSAR
 - Manj sistemskih neželenih učinkov

Peroralna terapija

- Paracetamol
- Metamizol
- NSAR vs. Selektivni COX-2 inhibitorji

Prehranski dodatki

- Številni, previdnost z vidika varnosti, po nekaterih študijah blag protivneten učinek
- Glukozamin, hondroitin, kolagen, kurkuma, etc.

Intraartikularni steroidi

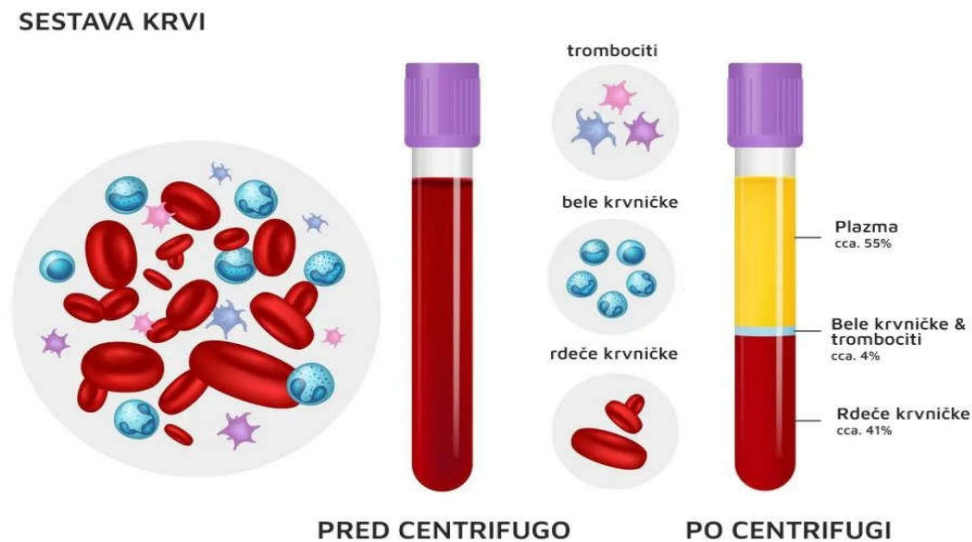
- Močan protivnetni učinek
 - Uporaba pri akutnem zagonu
 - Možna hondrotoksičnost ob ponavljanju

Hialuronska kislina

- Viskosuplementacija
 - Učinek 6–12 mesecev
 - Rekombinantni preparati

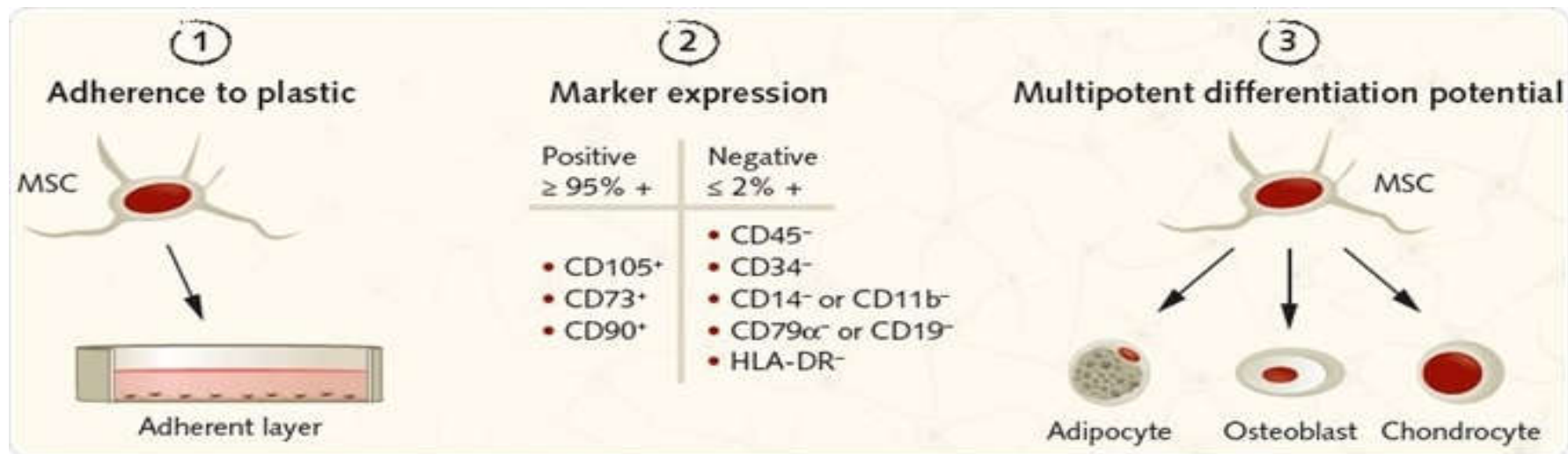
PRP (obogatena trombocitna plazma)

- Protivnetni in biološki učinki
 - Učinek 12–18 mesecev
 - Variabilni protokoli priprave



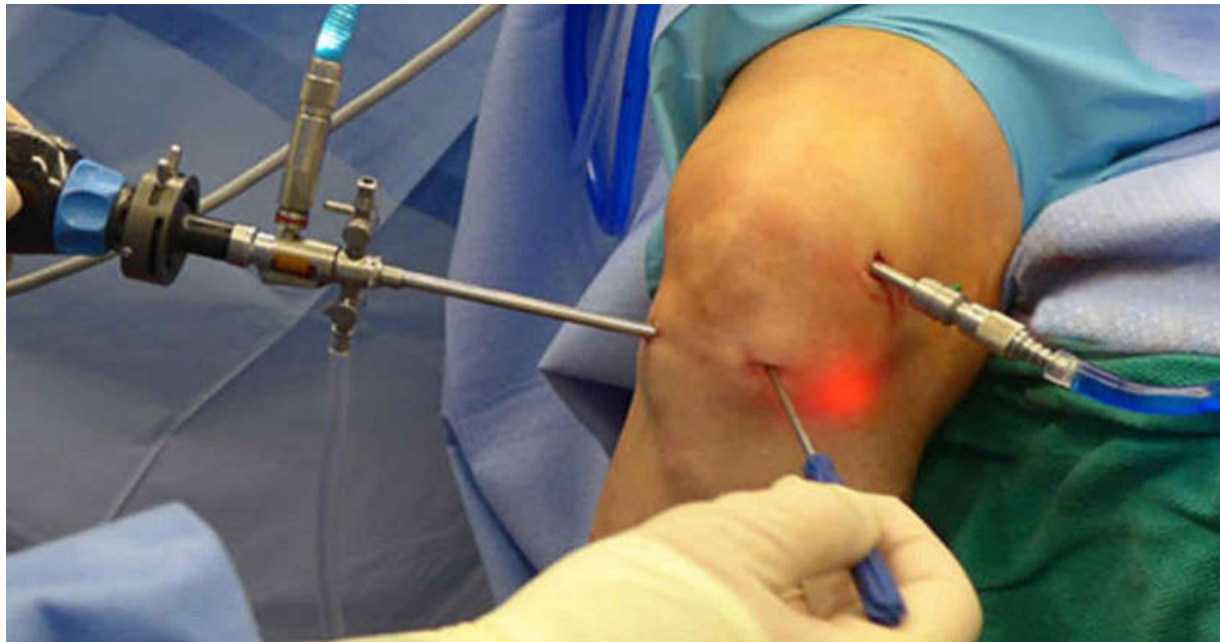MSC terapija

- Aspirat kostnega mozga ali lipoaspirat
 - Imunomodulatorni učinek
 - Strukturni učinek omejen



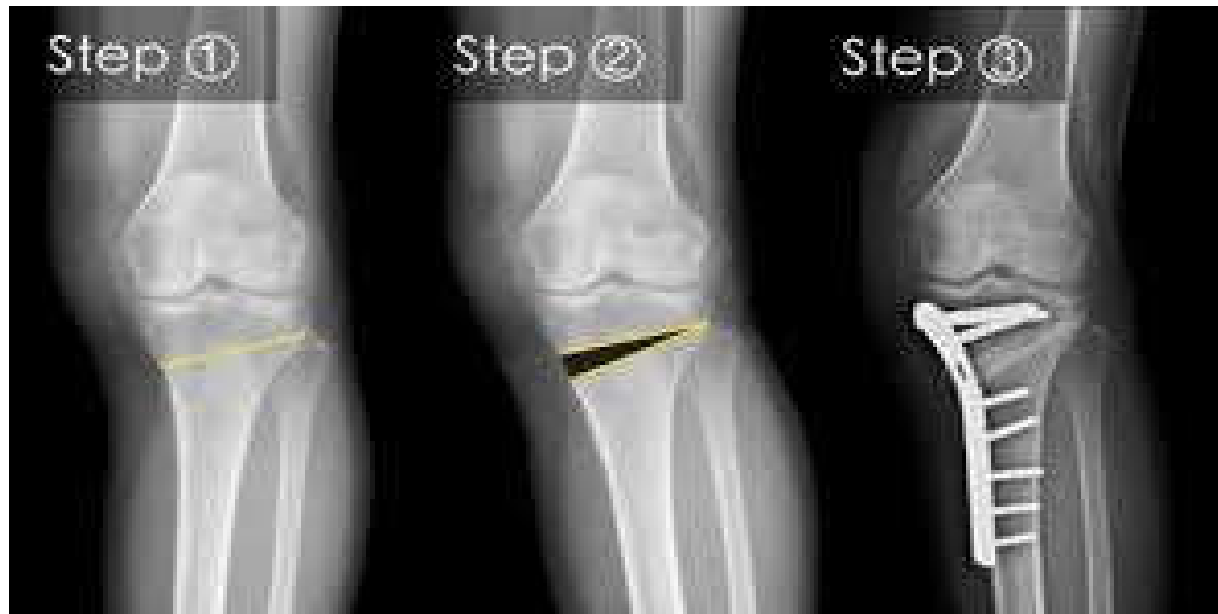Artroskopija pri OA

- Lavaža/debridement le izjemoma
 - Indikacija pri izrazitih mehanskih simptomih



Ohranitvena kirurgija – osteotomije

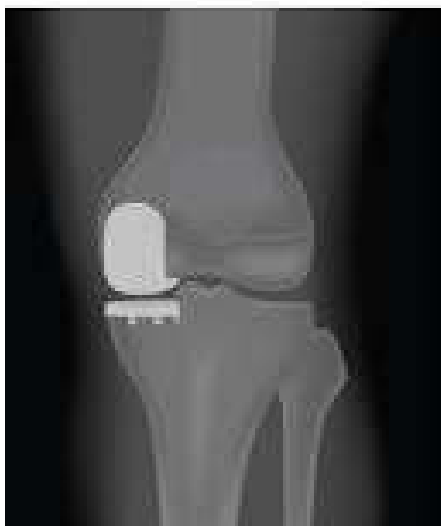- HTO – medialna artroza (varus)
 - DFO – lateralna artroza (valgus)
 - Odlog TEP za 10–15 let



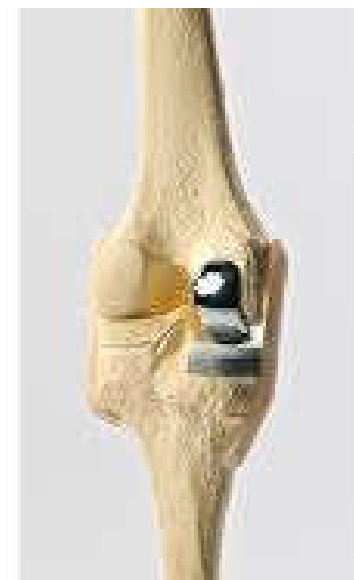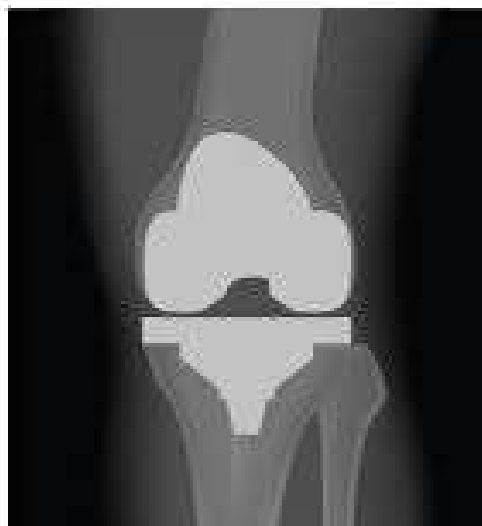Endoprotetika – koleno

- Totalna ali parcialna
 - Cementna ali brez cementna
 - Odlični dolgoročni rezultati

PARTIAL KNEE REPLACEMENT

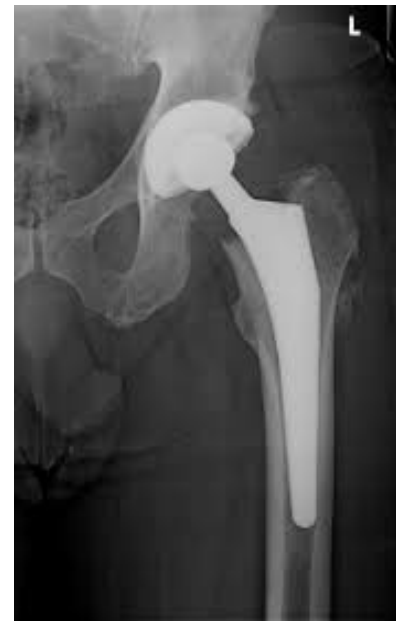
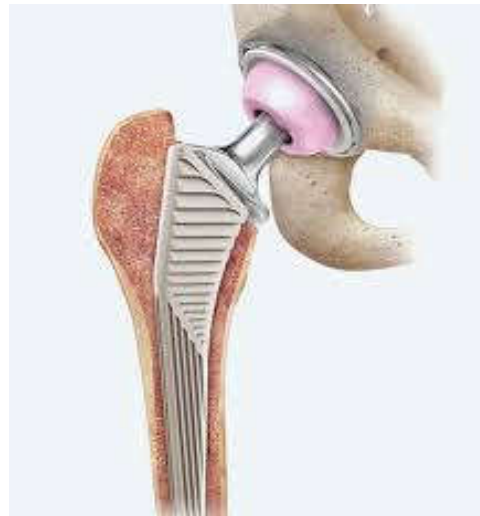
TOTAL KNEE REPLACEMENT



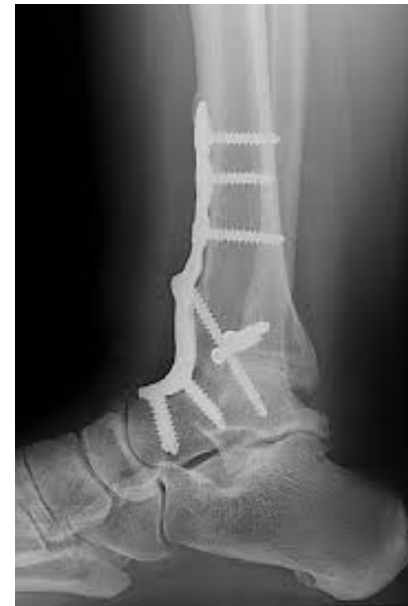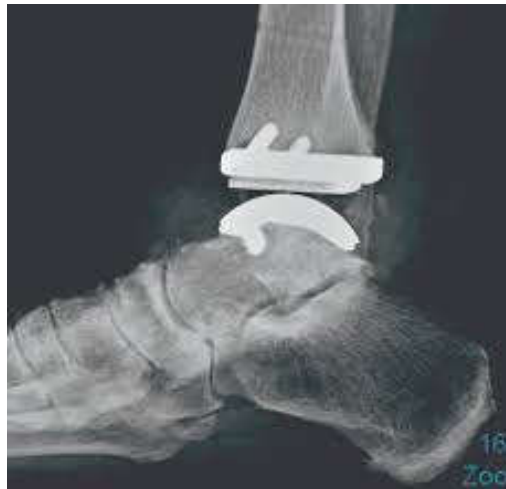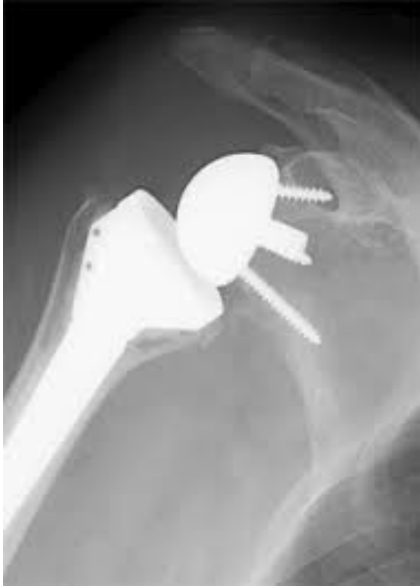Endoprotetika – kolk

- Totalna artroplastika kolka
 - Visoka stopnja zadovoljstva bolnikov
 - V reviji Lancet razglašena za OPERATION of the Century



Rama in gleženj

- Rama: Anatomnska vs reverzna TEP (glede na stanje RM)
- Gleženj: TEP vs artrodeza



Artrodeza

- Redko na proksimalnih sklepih
 - Domena zapestja in gležnja
 - Odprava bolečine na račun gibljivosti

Zapleti operativnega zdravljenja

- Okužba
- Tromboza
- Omajanstvo proteze
- Zlom
- Revizijske operacije

OARSI priporočila

- Močna priporočila za vadbo in redukcijo teže
 - Topični NSAR pred sistemskimi
 - Individualiziran pristop

FULL LENGTH ARTICLE · [Volume 27, Issue 11](#), P1578-1589, November 2019 · [Open Archive](#)

 [Download Full Issue](#)

OARSI guidelines for the non-surgical management of knee, hip, and polyarticular osteoarthritis

[R.R. Bannuru](#)   · [M.C. Osani](#) [†] · [E.E. Vaysbrot](#) [†] · ... · [T. Trojjan](#)  · [M. Underwood](#)  · [T.E. McAlindon](#) [†] ... [Show more](#)



MF

UNIVERZA V LJUBLJANI
Medicinska fakulteta

Bolečina pri artrozi

- Multifaktorska (mehanska + vnetna + centralna komponenta)
- Centralna senzibilizacija pri kronični obliki

Napredovanje bolezni

- Postopno poslabševanje
 - Individualne razlike
 - Vpliv biomehanike

Cilji zdravljenja

- Zmanjšanje bolečine
 - Ohranitev funkcije
 - Izboljšanje kvalitete življenja

Multidisciplinarni pristop

- Ortoped
- Fizioterapevt
- Družinski zdravnik
- Rehabilitacijski tim

Zaključek

- Artrozo zdravimo klinično, ne radiološko
 - Zdravljenje je stopenjsko
 - Endoprotetika ostaja zlati standard kirurške oskrbe pri napredovali bolezni

Bolečina v križu in vratu

Uvod

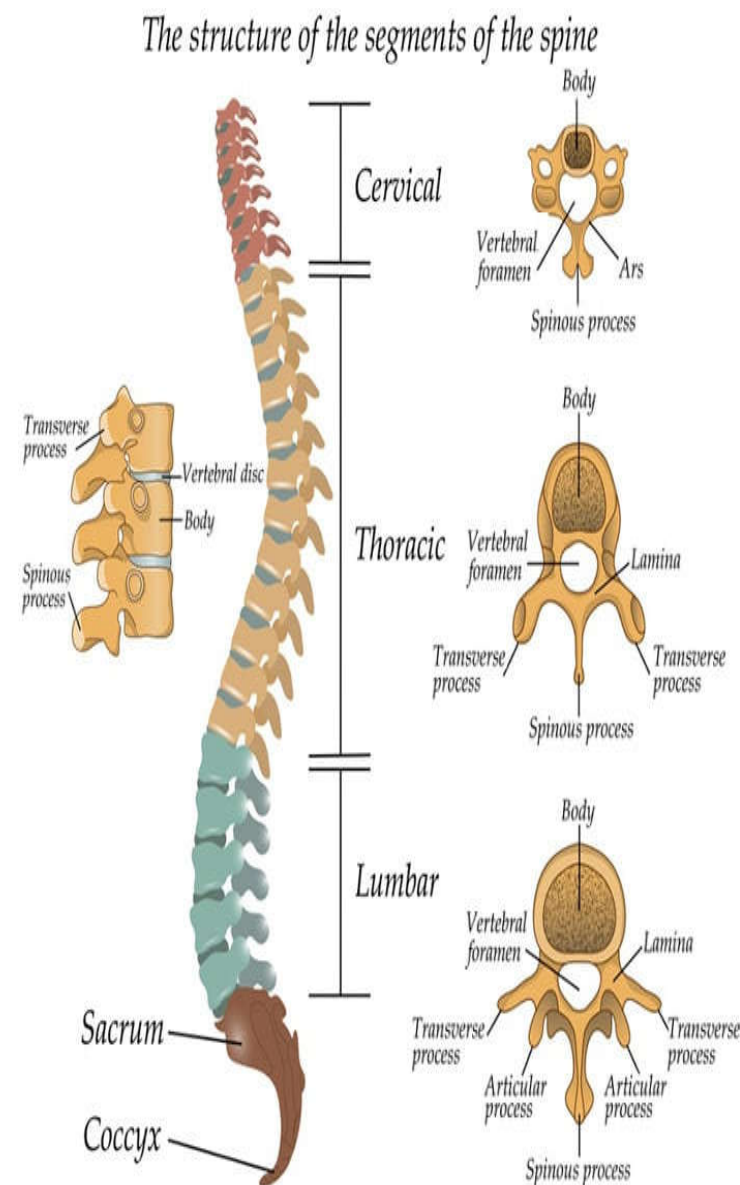
- Eden najpogostejših razlogov za obisk zdravnika
- Najpogostejša razloga za bolniški stalež
 - Visok socioekonomski vpliv
- Večinoma benigni in samoomejujoči potek

Epidemiologija

- Do 80 % populacije vsaj enkrat v življenju
- Najpogosteje med 30.–60. letom
- Recidivi pogosti

Anatomija

- Vretenca, medvretenčne ploščice
- Fasetni sklepi
- Ligamenti in paravertebralne mišice



Etiologija bolečine

- Mehanska (najpogostejša)
- Diskogena
- Fasetni sindrom
- Mišično-ligamentarna

Radikularna bolečina

- Diskoduralni/radikularni konflikt
- Propagacija vzdolž dermato-miotoma prizadete korenine – pomemben klinični pregled
- Lumboischialgija vs Cervikobrahialgija
- Pomembni nevrološki izpadi: ZLASTI mišična moč

Rdeče zastavice

- Sfinkterske motnje
- Nevrološki izpadi, zlasti bilateralni
- Znaki okužbe (vročina/mrzlica)
- Nočna bolečina, nepojasnjena izguba teže

Diagnostični pristop

- Anamneza in klinični pregled
- Nevrološki status
- RTG, MRI pri indikaciji
- Laboratorij pri sumu na sistemsko bolezen

Konzervativno zdravljenje – akutna faza

- Relativni počitek (kratkotrajno)
- Analgetiki (paracetamol, NSAR)
- Mišični relaksanti po potrebi

Fizikalna terapija

- Postopna aktivacija
- Krepitev globokih stabilizatorjev
- Raztezne vaje
- Dolgoročno ključni stabilizacijski programi

Ergonomija in preventiva

- Pravilno sedenje in dvigovanje bremen
- Redna telesna aktivnost
- Krepitev trupa



Injekcijske metode

- Epiduralne injekcije
- Fasetne/intraforaminalne blokade
- Radiofrekvenčna ablacija – pogosto vprašljiva

Diskus hernija

- Najpogosteje nivoja L4/5, L5/S1
- Klinični pregled
- Hoja
- Provokacijski testi: Lasegue/Elly
- Ocena senzibilitete in mišične moči
- MRI zlati standard za potrditev
- Operacija pri akutnem ali progresivnem nevrološkem deficitu



Spinalna stenoza

- Praviloma kronična
- Postopno napredujoča
- Nevrogena klavdikacija
- Olajšanje v fleksiji
- Dekompresija pri neuspehu konzervativnega zdravljenja

Spondilolisteza

- Premik vretenca naprej
- Degenerativna ali istmična oblika
- Najprej konzervativno
- Pri višjestopenjskih zdrsih spondilodeza

Kirurško zdravljenje

- Indikacije: nevrološki deficit, cauda equina
 - Vztrajna bolečina >6–12 tednov
 - Dokazana kompresija na MRI skladna s klinično prezentacijo

Kronična bolečina

- Centralna senzibilizacija
- Multimodalni pristop
- Psihološka podpora

Zaključek

- Večina bolečin je mehanske narave
- Konzervativno zdravljenje prva linija
- Kirurgija le ob jasnih indikacijah in neuspehu konservativnega pristopa

Biomehanika sklepov

Uvod

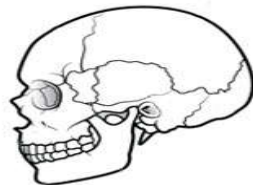
- Biomehanika proučuje sile in gibanje v mišično-skeletnem sistemu
- Ključna za razumevanje funkcije sklepov in ortopedskih patologij
- Pomembna pri načrtovanju operativnih posegov in ortopedskih vsadkov

Osnovni biomehanski pojmi

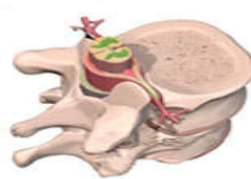- Sila – vpliv na gibanje telesa
- Moment sile – produkt sile in ročice
- Navor povzroča rotacijo v sklepu
- Ravnotežje sil določa stabilnost sklepa

Vrste sklepov

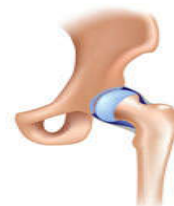- Sinovialni sklepi – največji obseg gibanja
- Hrustančni sklepi – omejeno gibanje in amortizacija
- Fibrozni sklepi – minimalno gibanje



Fibrous
(Immoveable)



Cartilagenous
(Semi moveable)



Synovial
(freely moveable)

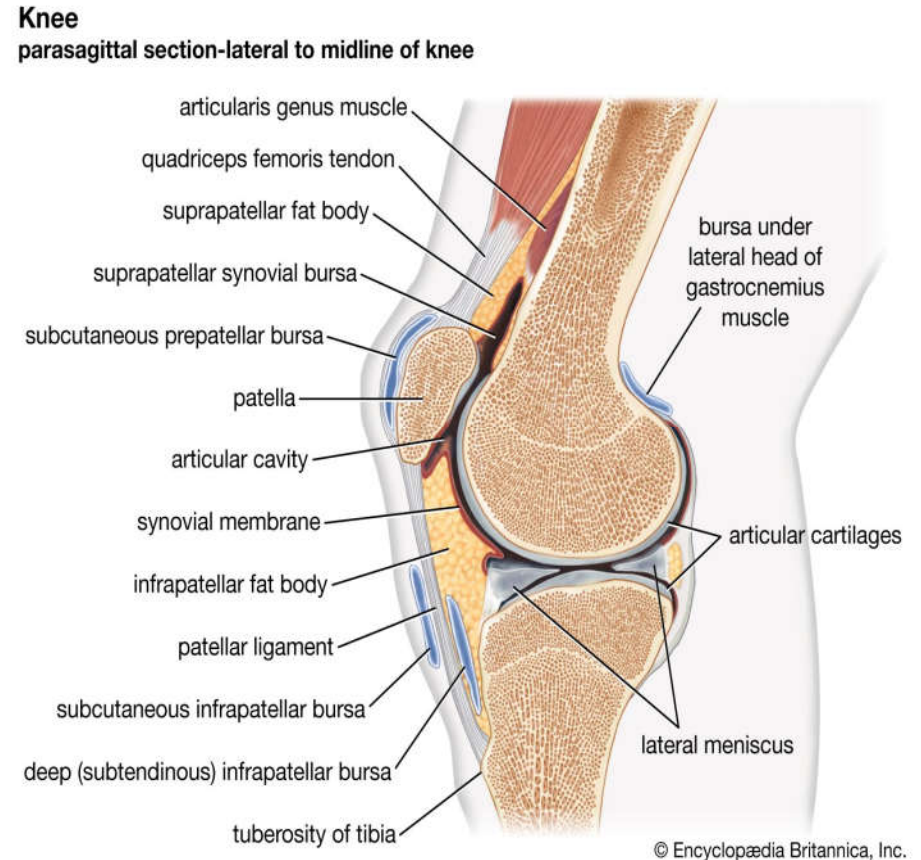


MF

UNIVERZA V LJUBLJANI
Medicinska fakulteta

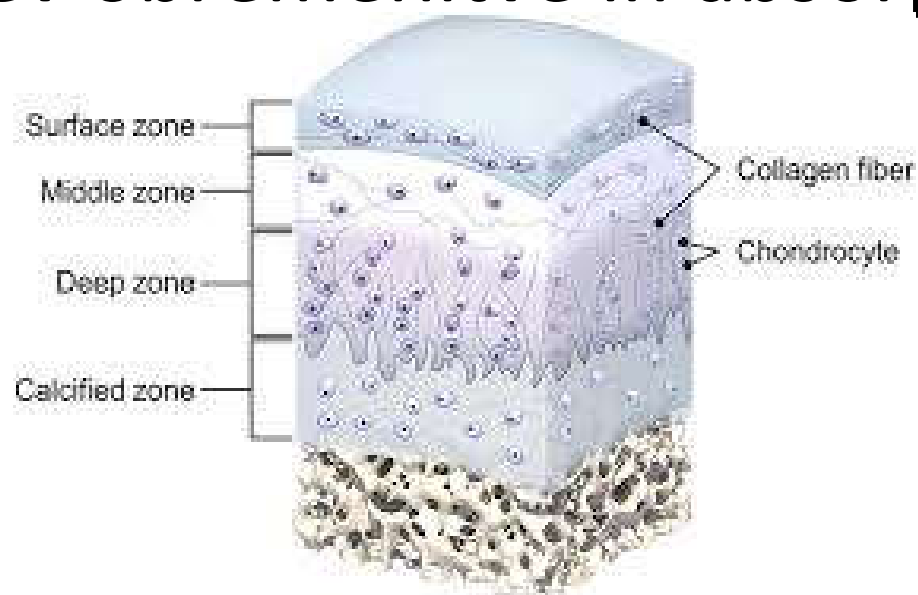
Zgradba sinovialnega sklepa

- Sklepni hrustanec
- Sinovialna membrana
- Sinovialna tekočina
- Sklepna kapsula in ligamenti



Sklepni hrustanec

- Nizko trenje sklepnih površin
- Porazdelitev obremenitve in absorpcija udarcev

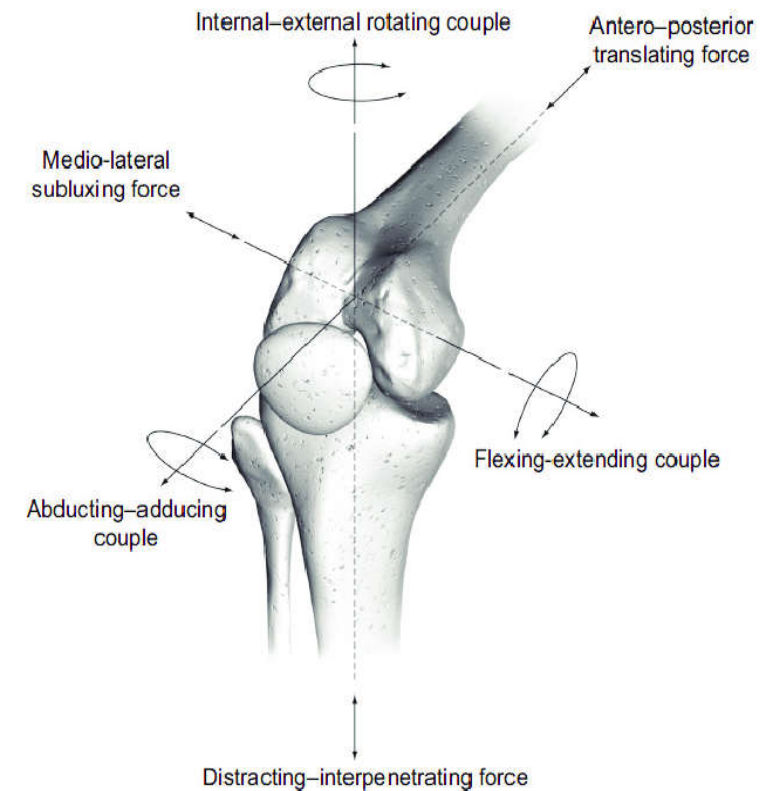


Sinovialna tekočina

- Lubrikacija sklepnih površin
- Prehrana avaskularnega sklepnega hrustanca
- Zmanjšanje trenja pri gibanju

Kinematika sklepov

- Opis gibanja brez upoštevanja sil
- Rotacija okoli osi
- Translacija (drsenje) sklepnih površin

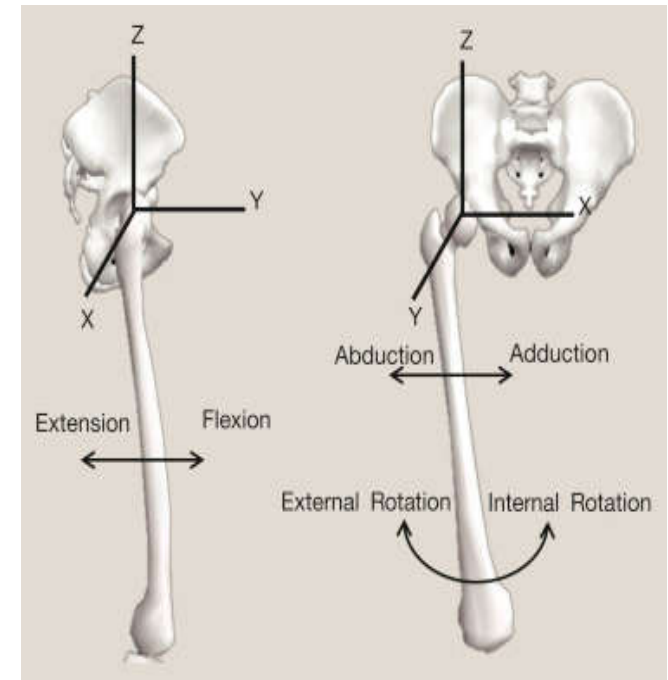


Stabilnost sklepov

- Pasivna stabilnost – kostna anatomija in ligamenti
- Aktivna stabilnost – mišična aktivacija
- Nevromišični nadzor in propiocepcija

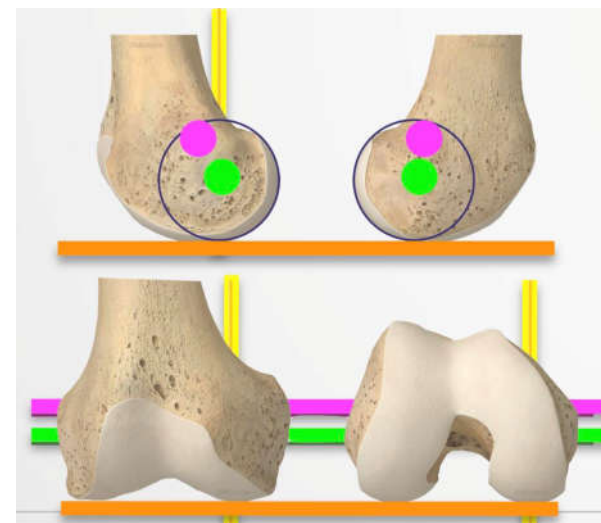
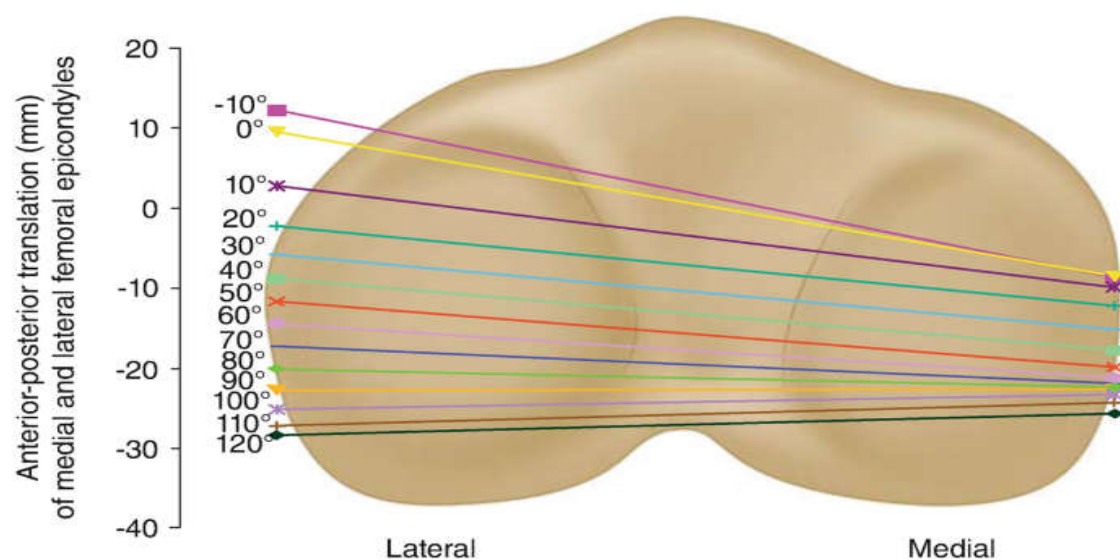
Biomehanika kolčnega sklepa

- Kroglični sklep z veliko stabilnostjo
- Velike kompresijske sile med hojo
- Glutealne mišice stabilizirajo medenico



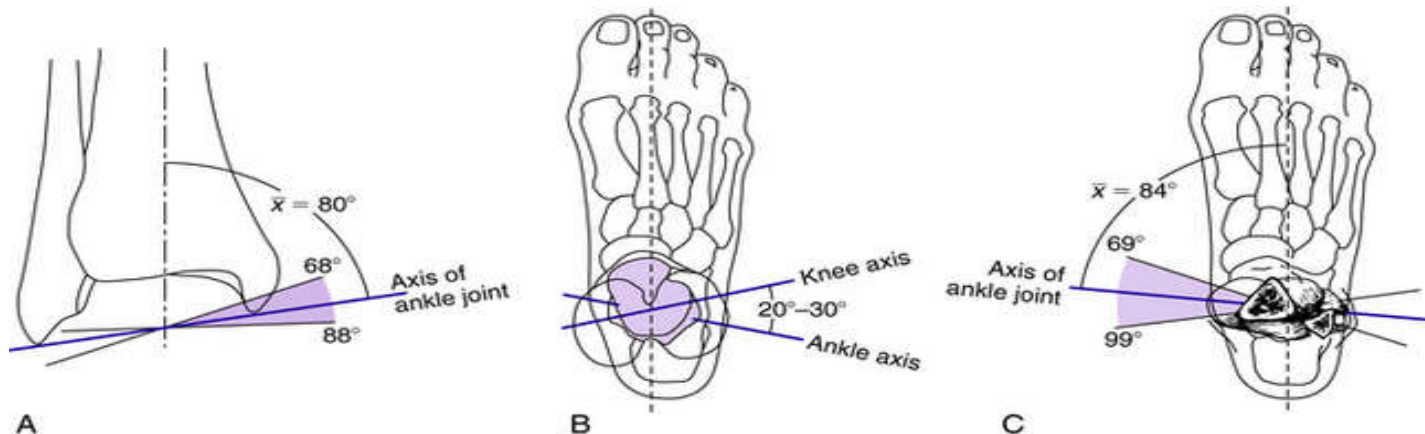
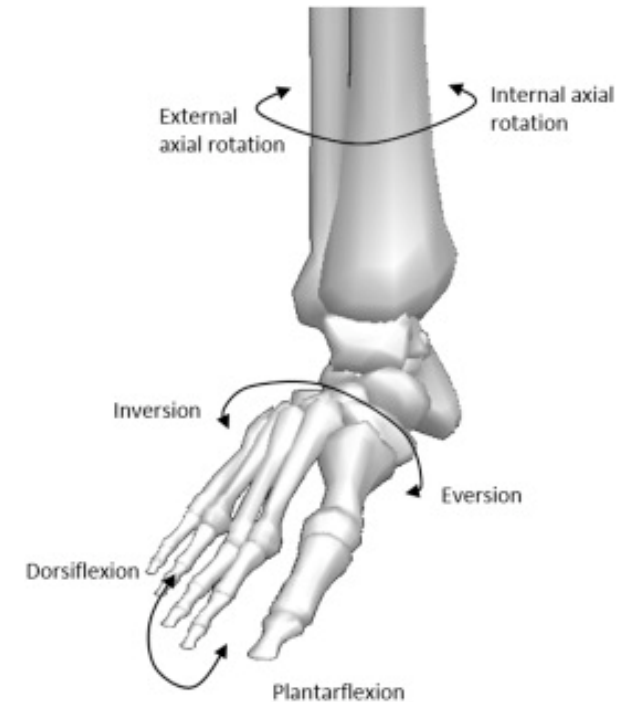
Biomehanika kolena

- Kombinacija rotacije in translacije
- Meniskusa povečata kontaktno površino
- Križne vezi stabilizirajo sklep



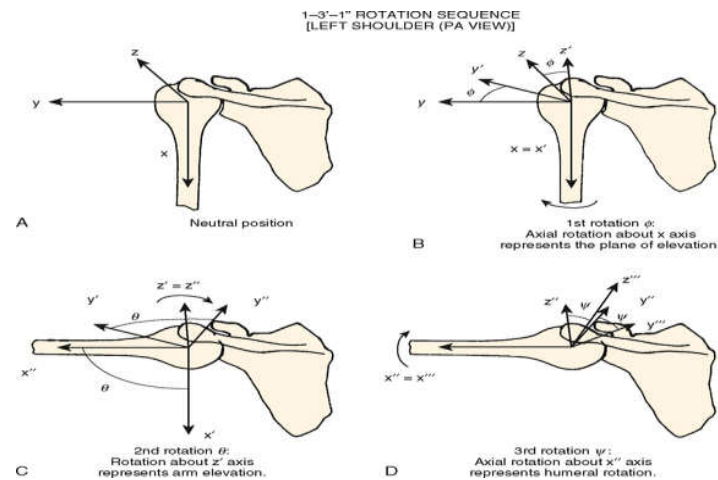
Biomehanika gležnja

- Talokruralni sklep
- Dorzifleksija in plantarfleksija
- Prenos sil pri hoji in teku



Biomehanika ramenskega sklepa

- Največji obseg gibanja v telesu
- Relativno majhna kostna stabilnost
- Stabilizacija z rotatorno manjšeto in labrumom



Kontaktne sile v sklepih

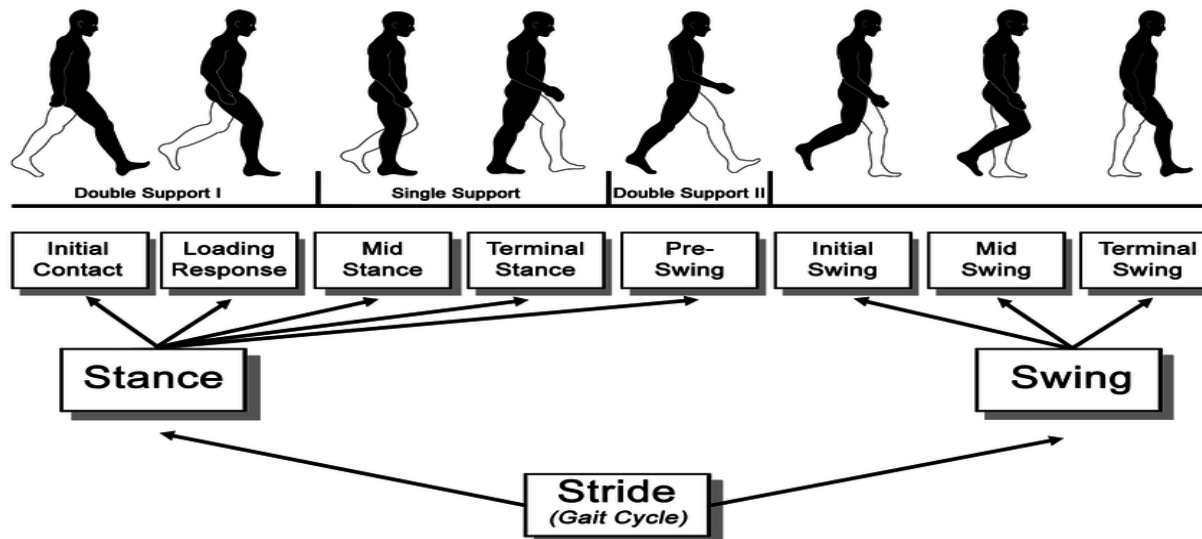
- Pri hoji v kolku približno 3–5× telesne teže
- Pri teku še večje obremenitve
- Porazdelitev sil preko sklepnega hrustanca

Obremenitev sklepnega hrustanca

- Ciklična obremenitev stimulira metabolizem hondrocitov
- Prekomerna obremenitev vodi v degeneracijo hrustanca

Biomehanika hoje

- Cikel hoje: stojna faza in zamah faza
- Največje obremenitve v srednji stojni fazi



Mišična kontrola gibanja

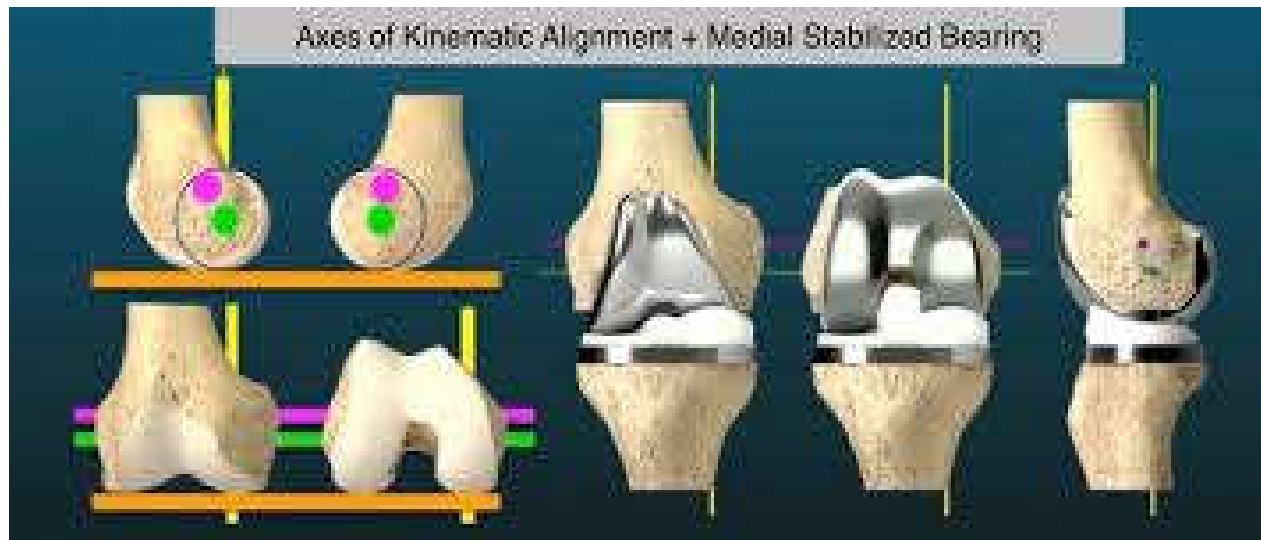
- Agonisti ustvarjajo gibanje
- Antagonisti kontrolirajo gibanje
- Nevromišični nadzor stabilizira sklepe

Biomehanika in poškodbe

- Nepravilna biomehanika vodi v preobremenitvene poškodbe
- Poškodbe ligamentov in meniskusov
- Degenerativne spremembe sklepov

Biomehanika in ortopedski vsadki

- Endoproteze morajo posnemati naravno biomehaniko sklepa
- Pomembna pravilna os in poravnava vsadka



Zaključek

- Biomehanika je temelj razumevanja delovanja sklepov
- Ključna za diagnostiko, rehabilitacijo in kirurgijo



Regenerativna ortopedija

Uvod

- Regenerativna ortopedija je področje medicine, ki uporablja biološke metode za obnovo poškodovanih tkiv
- Cilj je stimulacija naravnih procesov celjenja
- Posebej obetavna pri zdravljenju degenerativnih boleznih sklepov in poškodb tetiv, vezi ter hrustanca

Osnovni principi regenerativne medicine

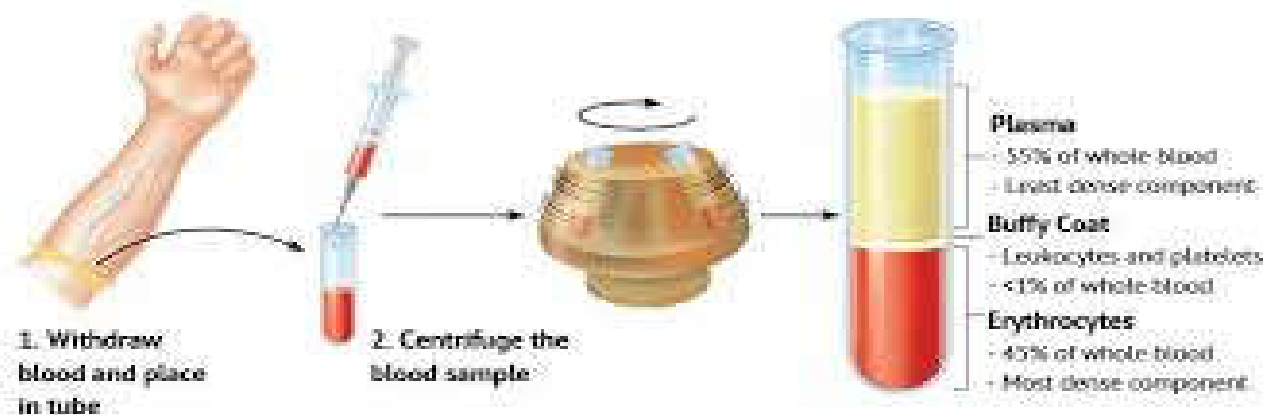
- Uporaba bioloških faktorjev za regeneracijo tkiva
- Stimulacija celične proliferacije in diferenciacije v željene celične vrste
- Obnova strukture in funkcije poškodovanega tkiva ter s tem funkcionalnosti tkiv

Biološki mehanizmi regeneracije

- Vloga rastnih faktorjev (growth factors)
- Stimulacija angiogeneze
- Proliferacija progenitornih celic
- Ugodno lokalno okolje – sklepna homeostaza

PRP – Platelet Rich Plasma

- Avtologna plazma obogatena s trombociti
- Vsebuje številne rastne faktorje (PDGF, TGF- β , VEGF)
- Uporablja se pri tendinopatijah, artrozi in poškodbah ligamentov



Mehanizem delovanja PRP

- Trombociti sproščajo rastne faktorje
- Zmanjšanje vnetnega odziva
- Spodbujanje regeneracije tkiva

Matične celice v ortopediji

- Mezenhimske matične celice (MSC)
- Vir: kostni mozeg, maščobno tkivo
- Sposobnost diferenciacije v hrustanec, kost in vezivno tkivo
- Ugodni lokalni učinki: protivnetni, angiogeneza, trofični

Uporaba matičnih celic

- Regeneracija hrustanca
- Zdravljenje osteoartroze – predvsem simptomatsko, strukturno vprašljivo
- Tendinopatije

Biološki nosilci in scaffoldi

- Biomateriali, ki omogočajo rast celic
- 3D strukture za regeneracijo tkiva
- Kombinacija z rastnimi faktorji in matičnimi celicami

Klinične indikacije

- Osteoartroza
- Kronične tendinopatije
- Poškodbe hrustanca

Zaključek

- Regenerativna ortopedija predstavlja eno izmed najobetavnejših področji sodobne ortopedije
- Omogoča biološko obnovo tkiv
- Lahko zmanjša potrebo po operativnem zdravljenju ali izboljša njegove rezultate

CELJENJE RAN

ZGODOVINA CELJENJA RAN

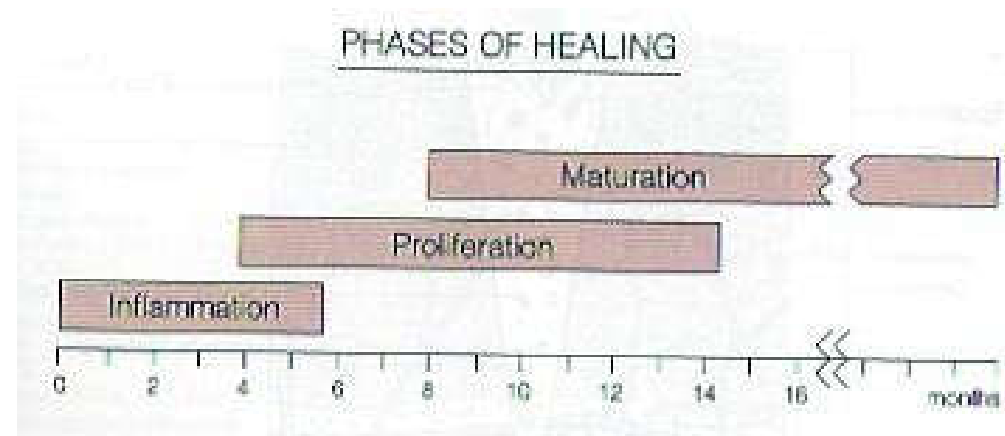
- 2000 pr. n. št. Sumerci
 - Duhovne metode: zaklinjanje
 - Fizične metode: obkladki
- Egipčani:
 - Okužene in bolezenske rane, ločili okužene od neokuženih ran
- 1650 pr. n. št. EdwinSmith Kirurški Papirus:
 - Opisuje vsaj 48 drugačnih vrst ran
- 1550 pr. n. št. Ebers Papirus:

ZGODOVINA CELJENJA RAN

- Stari Grki – akutne in kroničene rane
- Galen (120–201 n. št.):
 - Ohranjanje vlažnosti zagotovi ustrezno celjenje.
- Paracelsus (1493-1541) Če preprečimo okužbo, bo narava sama zacelila rano.
- Ignaz Filip Semmelweis: (1818–1865)
 - Zmanjšanje pojavnosti poporodne mrzlice pri umivanju rok z milom & hipoklorit.
- Louis Pasteur (1822–1895):
 - pasterizacija
- Jožef Lister (1865):
 - antisepsa in asepsa

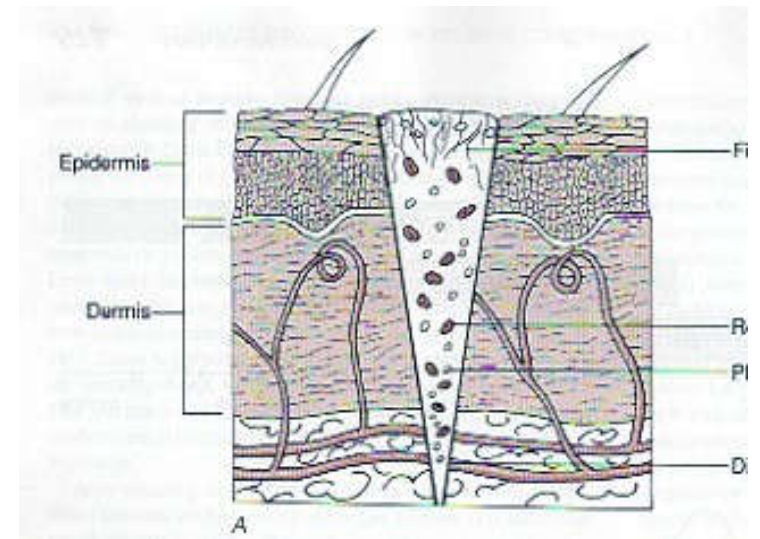
Faze celjenja ran

- Hemostaza in vnetje
- Proliferacija
 - Matriks, sinteza
- Zorenje in remodelacija
 - Epitelizacija
 - Vloga GF v normalnem celjenju zdravljenje
 - Krčenje



Hemostaza in vnetje

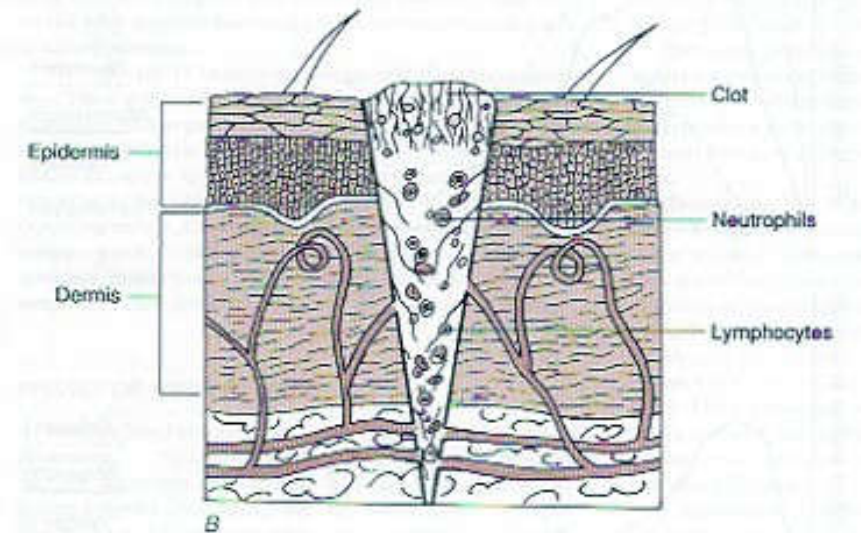
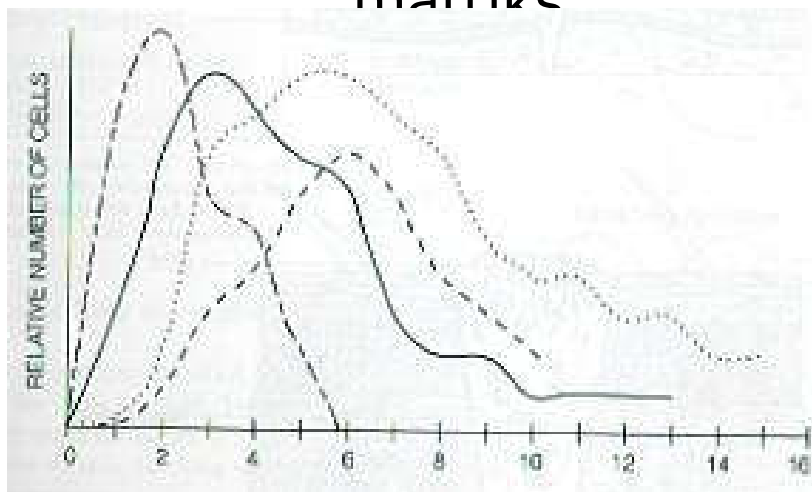
- Hemostaza sprošča kemotaktične faktorje iz rane in sploži vnetni odziv
- Neposredno poškodovano > agregacija plt, degranulacija, aktivacija koagulacijske kaskade
- PDGF, TGF- β , PAF, fibronektin, serotonin



Vnetje

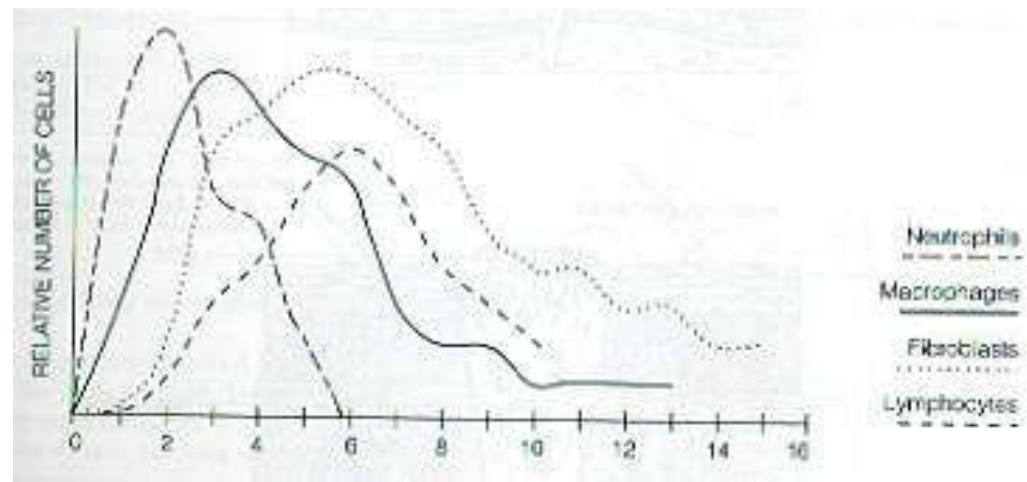
Fibrinski strdek pomaga pri dotoku PMN/monociti

- PMN- dosežejo vrh v 24–48 urah,
 - prepustnost žil, lokalno, kemoatraktanti (faktorji komplementa, IL-1, TNF- α , TGF- β , PF4)
 - Fagocitoza bakterij in nekrotičnih celic
 - Izločanje TNF- α , angiogeneza & sinteza kolagena
 - Sproščajo proteaze (kolagenaze), ki razgrajujejo matriko



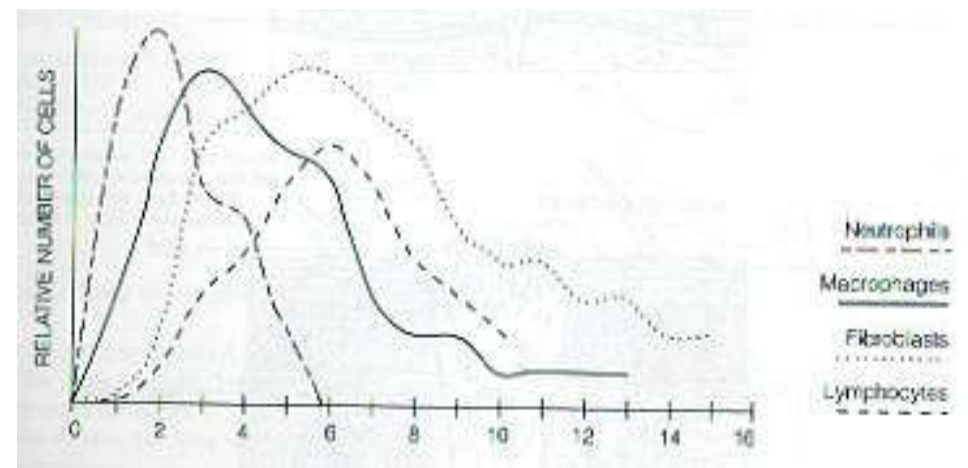
Vnetje

- Makrofagi–vrh 48–96 ur
 - Fagocitoza, O_2 radikali in dušik oksid.
 - Aktivacija in rekrutiranje drugih celic (citokini, GF, celično-celična interakcija, IAM)
 - Uravnavajo proliferacijo celic, matriksa sintezo, angiogenezo (preko TGF- β , VEGF, IGF, EGF)



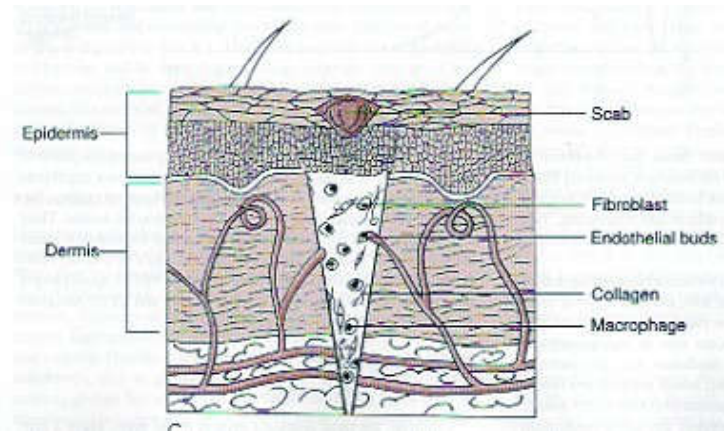
Vnetje

- T-limfocit–vrh 1 teden
 - Premostitev vnetja do proliferativne faze.
 - Vloga ni v celoti definirano.
 - Moderacija rane okolje.
 - Izčrpavanje: zmanjšanje moč & kolagen.
 - Vpliv na sintezo fibroblastnega kolagena (IL-1, TNF-) α , interferon




Proliferacija

- Dnevi 4–12
- Rekrutirani PDGF fibroblasti, ki se namnožijo tvorba matriksa, sinteza kolagena
- Laktat: sinteza kolagena
- Endotelijske celice razmnožiti se
 - Selitev iz bližnjih venul
 - Angiogeneza iz kapilar
 - Regulirano od citokinov/GF-ji(VEGF,TNF- α , TGF- β)



Sinteza matriksa

- Kolagen v rani - tip I in III.
- Tip I –izrazito na koži zunajcelični matriks
- Vrsta III.–koža, še posebej med popravilo



Proteoglikani

- Glikozaminoglikani tvorijo osnovo za granulacijsko tkivo
- Glikozaminoglikani + beljakovine = proteoglikani
 - Disaharidne enote
 - Dolžina se razlikuje (10 enot = heparin, 2000u = hialuronska kislina)
- Fibroblasti sintetizirajo dermatan in hondroitin sulfat
 - Povečanje v prvih 3 tednih
 - Rešetka je uporabljeno do sestaviti kolagene fibrile/vlakna
 - Količina sulfacije proteoglikanov določa konfiguracijo kolagena
 - Vključeno v kolagensko brazgotinsko tkivo
 - Delež v brazgotinskem tkivu se z zorenjem zmanjša

Zorenje in remodelacija

- Trdnost rane je odvisna od kakovosti in količine odloženega kolagena
- Zgodnji matriks – fibronektin in kolagen tip III
- Fibroplastična faza– reorganizacija kolagena
 - Kolagenoliza s kolagenazo, metaloproteinazo matriksa (MMP)
- Preostali matriks– glikozaminoglikani in proteoglikani
- Končni matriks – kolagen I
 - Deponirano čez nekaj tednov, vendar natezna moč povečuje več mesecev

Zorenje in remodelacija

- Nastanek fibril in zamreženje
 - Zmanjšanje topnosti kolagena
 - Povečanje moči
 - Poveča odpornost pred encimsko razgradnjo matriksa
- Remodelacija 6–12 tednov
 - citokini&GF vplivajo na sintezo in lizo
 - nastale brazgotine so avaskularne, zrele, acelularni ZCM
 - mehanska trdnost nikoli ne doseže ravni pred poškodbo

Rana Krčenje

- Vse rane se skrčijo
- Miofibroblasti vsebujejo α -aktin gladkih mišic v debelih svežnjih (t.i. stresna vlakna)
 - Odgovoren za krčenje
 - Poveča se od 7.–21. dne, izzveni po 4 tednih
- Gibanje & reorganizacija skeleta -> krčenje

Bolezni vezivnega tkiva

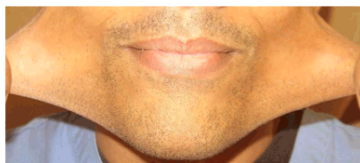

Figure 1—Hyperelastic facial skin.

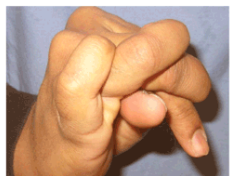

Figure 2—Extreme laxity and hypermobility of finger joints.

- Ehlers-Danlos– 10 motenj, okvara tvorbe kolagena
 - Tanka, drobljivakoža, izrazite žile, enostavnomodrice, slaboceljenje ran, nenormalnobrazgotinaformacija, ponavljajoče se kile, hiperekzenzibilni sklepi, zmanjšana koagulacija, črevesni divertikuli, rektalni prolaps, anevrizme, AV-fistule, varice
 - otroci: ponavljajoče sekile & koagulopatija (zlasti plt)

- Težkodošivne žile; ponavljajoče se kile, tanek transverzalisfascija, zato lahko mrežica zmanjša ponovitev stopnja

- Marfanov sindrom– okvara fibrilina

- visokpostava, arahnodaktilija, ohlapne vezi, hiper raztegljia koža, kratkovidnost, skolioza, prsni košexcavatum, ascendentna aortna anevrizma, nagnjena k kile

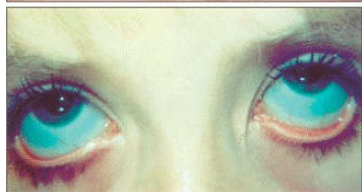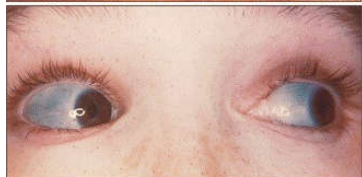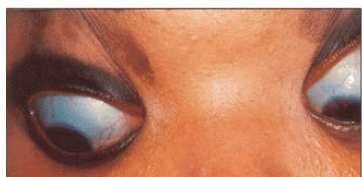- Genetska napaka v zunajcelični proteini in fibrila

- Popravilo aortne anevrizme je težko 2° do mehkega tkiva, normalno celjenje ran

- Osteogenesis imperfecta

podtipi

- Osteopenija/krhkostkosti, nizekmišična masa, kile, ohlapno vezi, dermalniredčenje, povečanomodrice, normalnobrazgotinjenje, modra beločnica
- Mutacija tipa kolagena I



Figure—Three examples of blue sclerae.

Klasifikacija ran

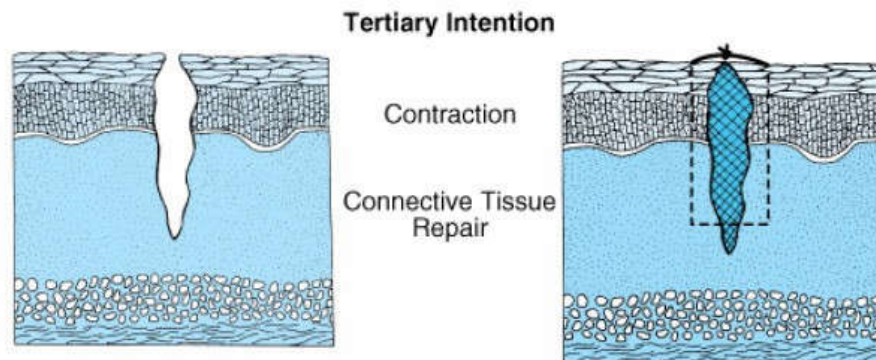
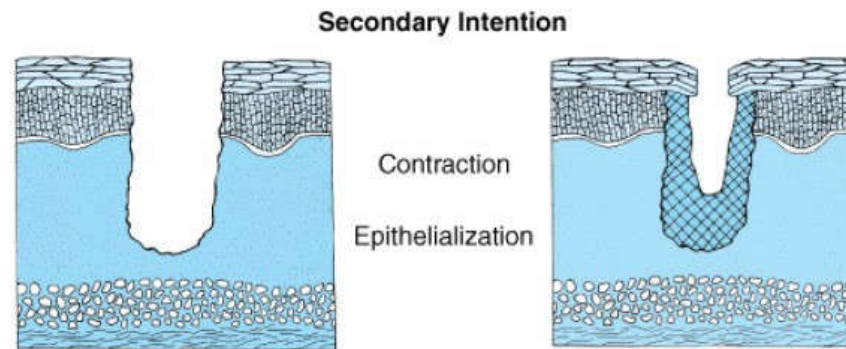
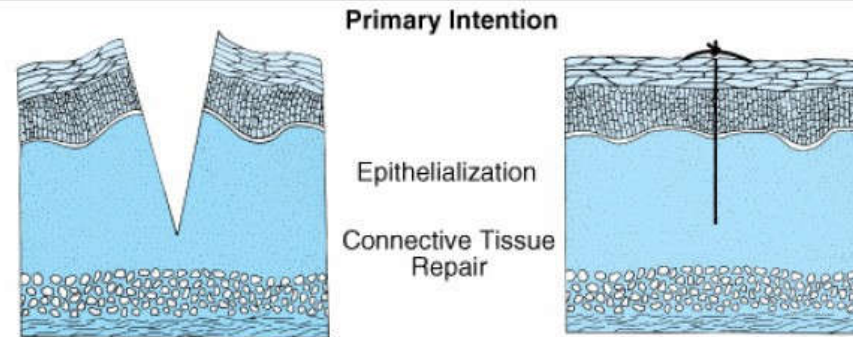
- **Akutne rane**
 - **Predvidljiv način in čas celjenja**
 - **Končni rezultat - zacelitev**

- **Kronične rane**

Klasifikacija ran

- **Primarna intencija – zapremo čisto rano**
- **Sekundarna intencija – odprto celjenje**
- **Terciarna intencija – najprej odprto, nato zapremo**

Klasifikacija ran



Klasifikacija ran

- **Normalno celjenje**

- **Stalno in nenehno naraščanje, ki doseže platu po določenem času**

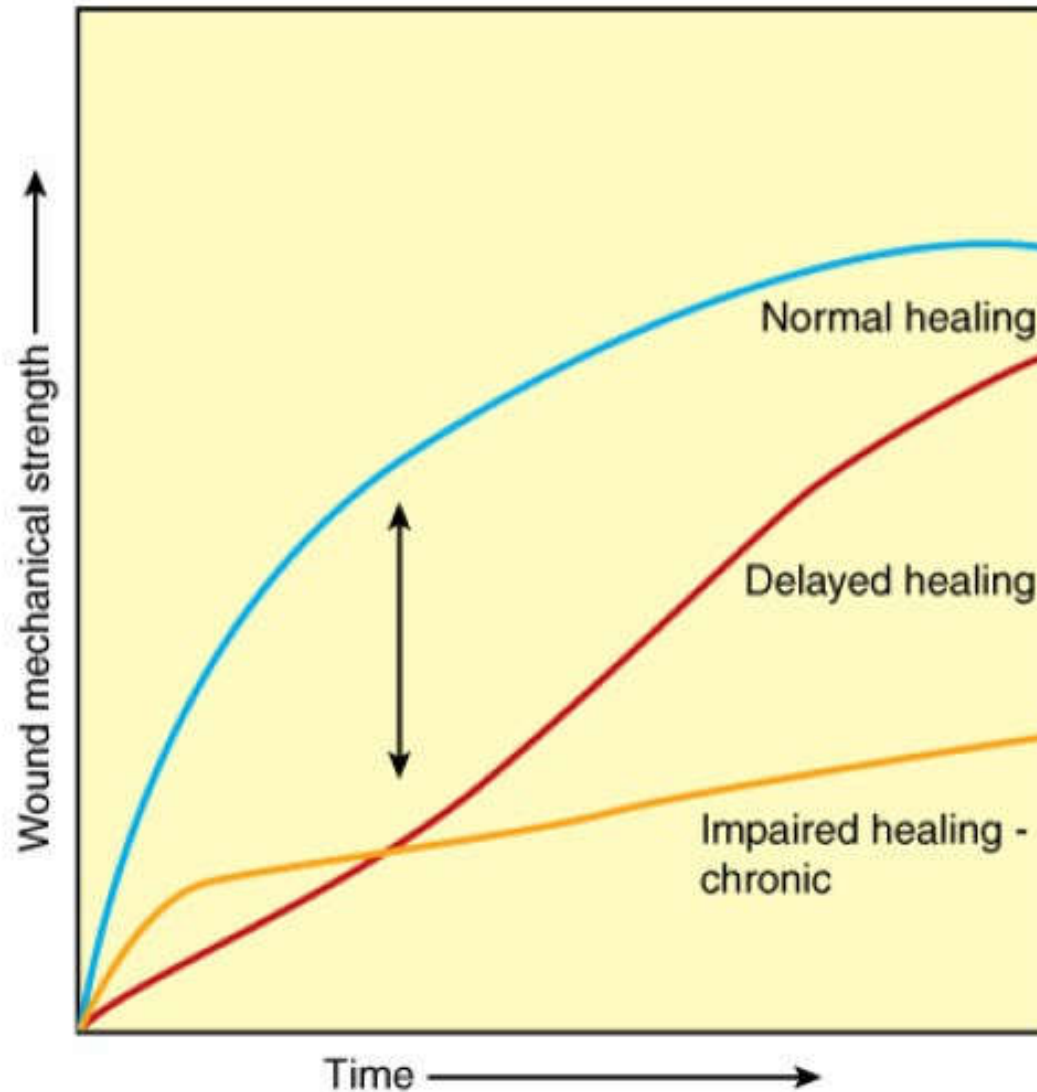
- **Podaljšano celjenje**

- **Zmanjšana čvrstost rane v primerjavi z ranami, ki se celijo normalno**

- **Slabo celjenje-Kronično**

- **Ne doseže mehanske čvrstosti, enakovredne normalno zaceljeni rani**

Klasifikacija RAN



Dejavniki, ki vplivajo na celjenje

- *Sistemski*

- Starost
- Prehrana
- Poškodbe
- Presnovni bolezni
- Imunosupresija
- Bolezni vezivnega tkiva
- Kajenje

Dejavniki, ki vplivajo na celjenje

- *Lokalni*

- Mehanska poškodba
- Okužba
- Edem
- Ishemija/nekrotično tkivo
- Topične snovi
- Ionizirajoče sevanje
- Nizka koncentracija kisika
- Tujki

Dejavniki, ki vplivajo na celjenje

Starost

- Staranje povzroča notranje fiziološke spremembe, to upočasni celjenje
- Študije hospitaliziranih kirurških bolnikov – več dehiscenc rane pri starejših

Dejavniki, ki vplivajo na celjenje

Hipoksija, anemija in hipoperfuzija

- **Nizko koncentracija kisika ima škodljiv vliv na celjenje ran**

- **Optimalna sinteza kolagena zahteva kisik kot kofaktor, zlasti za korak hidroksilacije**

Dejavniki, ki vplivajo na celjenje

Hipoksija, anemija in Hipoperfuzija

- Povečanje FiO_2 med in takoj po operaciji →
↑ odlaganje kolagena +
↓ delež okužbe ran po elektivnem kirurškem posegu

- Med dejavnike, ki vplivajo na lokalno dostavo kisika, spada hipoperfuzija zaradi sistemskih ali lokalnih razlogov

Dejavniki, ki vplivajo na celjenje

Steroidi in kemoterapevtska zdravila

- **Veliki odmerki ali kronična uporaba glukokortikoidov zmanjša sintezo kolagena in čvrstost rane**
- **Glavni učinek steroidov je zaviranje vnetne faze celjenja ran sproščanje lizosomskih encimov**
- **Zmanjšajo epitelizacijo in povečajo tveganje za okužbo**

Dejavniki, ki vplivajo na celjenje

Presnovne motnje (sladkorna bolezen)

- **Rezultati iztirjene sladkorne bolezni v**
 - ✓ **↓Vnetje**
 - ✓ **↓Angiogeneza**
 - ✓ **↓Sinteza kolagena**
 - ✓ **↓Granulocitna funkcija**
 - ✓ **↓Vraščanje kapilar**
 - ✓ **↓Fibroblastno širjenje**

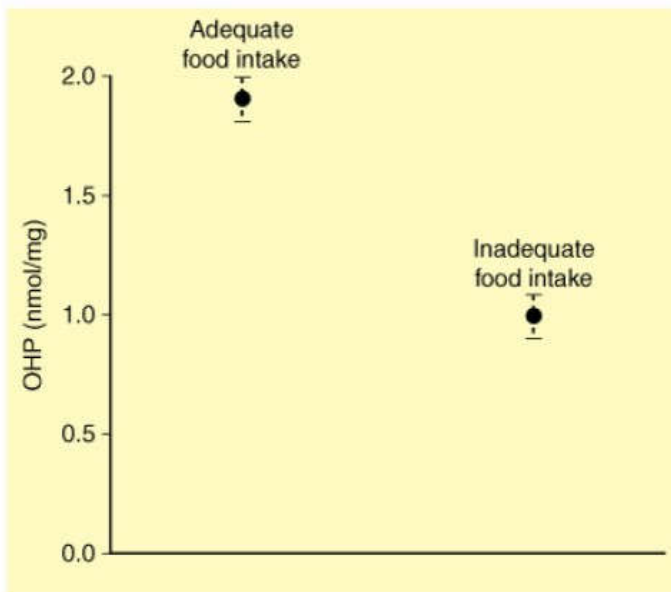
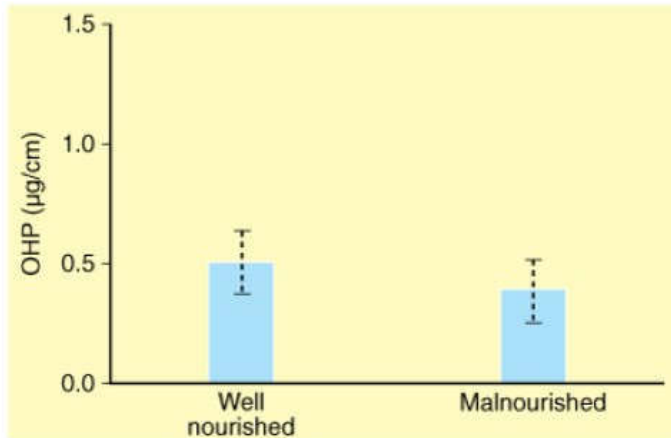
Dejavniki, ki vplivajo na rano Zdravljenje

Prehrana

- Podhranjenost korelira s klinično višjo stopnjo zapletov celjenja ran po kirurških posegih**

- Oslabljen odziv celjenja in zmanjšana celična imunost ob proteinski-kalorijski podhranjenosti**

Dejavniki, ki vplivajo na rano Zdravljenje



Source: Brunicardi FC, Andersen DK, Billiar TR, Dunn DL, Hunter JG, Matthews JB, Pollock RE: *Schwartz's Principles of Surgery, 9th Edition*: <http://www.accessmedicine.com>
Copyright © The McGraw-Hill Companies, Inc. All rights reserved.

Effect of malnutrition on collagen deposition in experimental human wounds. OHP = hydroxyproline.

Dejavniki, ki vplivajo na rano Zdravljenje

Prehrana

**➤ Pomanjkanje arginina, vitamina C, vitamina A,
Zn vodi do zapletov pri celjenju ran, zlasti prek
okvare sinteze kolagena in zamreženja**

Dejavniki, ki vplivajo na rano Zdravljenje

Okužbe

- Antibiotična profilaksa je najbolj učinkovita, če je ustrezna koncentracija antibiotika prisotna v tkivih pred kirurškim rezom
- Pravilno odmerjanje (čas, odmerek)
- Profilaksa pri vgrajevanju vsadkov

Dejavniki, ki vplivajo na rano Zdravljenje

| Table 9-7 Antimicrobial Prophylaxis for Surgery | | | |
|---|--|--|--|
| Nature of Operation | Common Pathogens | Recommended Antimicrobials | Adult Dosage before Surgery ^a |
| Cardiac | <i>Staphylococcus aureus</i> , <i>S. epidermidis</i> | Cefazolin <i>or</i> | 1–2 g IV ^c |
| | | Cefuroxime <i>or</i> | 1.5 g IV ^c |
| | | Vancomycin ^b | 1 g IV |
| GI, esophageal, gastroduodenal | Enteric gram-negative bacilli, gram-positive cocci | High risk ^d only: cefazolin | 1–2 g IV |
| Biliary tract | Enteric gram-negative bacilli, enterococci, clostridia | High risk ^e only: cefazolin | 1–2 g IV |
| Colorectal | Enteric gram-negative bacilli, anaerobes, enterococci | Oral: neomycin + erythromycin base ^f <i>or</i> metronidazole ^f | — |
| Appendectomy, nonperforated ^h | — | Parenteral: ceftiofur ^g <i>or</i> | 1–2 g IV |
| | | Cefazolin + | 1–2 g IV |
| | | Metronidazole ^g <i>or</i> | 0.5 g IV |
| | | Ampicillin/sulbactam | 3 g IV |

Dejavniki, ki vplivajo na rano Zdravljenje

Table 9-7 Antimicrobial Prophylaxis for Surgery

| Nature of Operation | Common Pathogens | Recommended Antimicrobials | Adult Dosage before Surgery ^a |
|---|---|---|--|
| Genitourinary ^j | — | High risk only: ciprofloxacin | 500 mg PO or 400 mg IV |
| Gynecologic and obstetric Vaginal, abdominal, or laparoscopic hysterectomy | Enteric gram-negative bacilli, anaerobes, group B streptococci, enterococci | Cefoxitin ^g or cefazolin ^g or Ampicillin/sulbactam ^g | 1–2 g IV 3 g IV |
| Cesarean section | Same as for hysterectomy | Cefazolin ^g | 1–2 g IV after cord clamping |
| Abortion | Same as for hysterectomy | First trimester, high risk ^j : aqueous penicillin G or Doxycycline Second trimester: cefazolin ^g | 2 million units IV 300 mg PO ^k 1–2 g IV |
| Head and neck surgery Incisions through oral or pharyngeal mucosa | Anaerobes, enteric gram-negative bacilli, <i>S. aureus</i> | Clindamycin + Gentamicin or Cefazolin | 600–900 mg IV 1.5 mg/kg IV 1–2 g IV |

Dejavniki, ki vplivajo na rano Zdravljenje

| Table 9-7 Antimicrobial Prophylaxis for Surgery | | | |
|---|---|--|--|
| Nature of Operation | Common Pathogens | Recommended Antimicrobials | Adult Dosage before Surgery ^a |
| Neurosurgery | <i>S. aureus, S. epidermidis</i> | Cefazolin <i>or</i> | 1–2 g IV |
| | | Vancomycin ^b | 1 g IV |
| Ophthalmic | <i>S. epidermidis, S. aureus, streptococci, enteric gram-negative bacilli, Pseudomonas spp.</i> | Gentamicin, tobramycin, ciprofloxacin, gatifloxacin, levofloxacin, moxifloxacin, ofloxacin <i>or</i> | Multiple drops topically over 2 to 24 h |
| | | Neomycin, gramicidin, polymyxin B <i>or</i> cefazolin | 100 mg subconjunctivally |
| Orthopedic | <i>S aureus, S. epidermidis</i> | Cefazolin ^l <i>or</i> | 1–2 g IV |
| | | Cefuroxime ^l <i>or</i> | 1.5 g IV |
| | | Vancomycin ^{b,l} | 1 g IV |

Dejavniki, ki vplivajo na rano Zdravljenje

| Table 9-7 Antimicrobial Prophylaxis for Surgery | | | |
|---|--|----------------------------|--|
| Nature of Operation | Common Pathogens | Recommended Antimicrobials | Adult Dosage before Surgery ^a |
| Thoracic (noncardiac) | <i>S. aureus</i> , <i>S. epidermidis</i> , streptococci, enteric gram-negative bacilli | Cefazolin <i>or</i> | 1–2 g IV |
| | | Cefuroxime <i>or</i> | 1.5 g IV |
| | | Vancomycin ^b | 1 g IV |
| Vascular | <i>S. aureus</i> , <i>S. epidermidis</i> , enteric gram-negative bacilli | Cefazolin <i>or</i> | 1–2 g IV |
| Arterial surgery involving a prosthesis, the abdominal aorta, or a groin incision | | Vancomycin ^b | 1 g IV |
| Lower extremity amputation for ischemia | <i>S. aureus</i> , <i>S. epidermidis</i> , enteric gram-negative bacilli, clostridia | Cefazolin <i>or</i> | 1–2 g IV |
| | | Vancomycin ^b | 1 g IV |

Dejavniki, ki vplivajo na rano Zdravljenje

Okužbe

- **Zobozdravstveni postopki**
 - ✓ Širokospektralni penicilini ali amoksicilin

- **Urološki posegi**
 - ✓ Cefalosporin druge generacije

- **Kirurgija prebavil**
 - ✓ Anaerobna pokritost + cefalosporin

Dejavniki, ki vplivajo na rano Zdravljenje

Okužbe

- Če je rana kontaminirana z $>10^5$ mikroorganizmi, se izrazito poveča tveganje za okužbo rane
- Prag je nižji v primeru prisotnosti vsadkov
- Različna tkiva so različno občutljiva na okužbe

Dilution is the solution to pollution.

Dejavniki, ki vplivajo na rano Zdravljenje

Okužbe

- Vir patogenov za okužbo je običajno endogena pacientova flora kože, sluznice ali iz votlega organa

- Incidenca okužb rane je povezana s stopnjo kontaminacije med operacijo

Dejavniki, ki vplivajo na rano Zdravljenje

Okužbe

- Večina okužb kirurških ran se pojavi v 7 do 10 dneh po operaciji
- Ob krajši ležalni dobi se večina okužb ugotovi v domačem okolju

Dejavniki, ki vplivajo na rano Zdravljenje

- ***Okužbe***

- **Definicija okužbe rane**

- ✓ **Gnojni izcedek iz rane z bakterijami, identificiranimi v kulturi (najožja definicija)**
 - ✓ **Vse rane, iz katerih se izceja gnoj, ne glede na to, ali so bakteriološke študije pozitivne**
 - ✓ **Rana, ki jo mora operirati kirurg**

Dejavniki, ki vplivajo na rano Zdravljenje

Okužbe

➤ Rana –

➤ površinska ali suprafascialna (75%)
(koža, podkožje)

✓ Globoka, ki vključuje fascijo, mišico, kost, sklep

Dejavniki, ki vplivajo na rano Zdravljenje

Okužbe

- Če obstaja sum okužbe rane, odvzem kužnine iz sumljivega predela (bris, punkcija)

- Prisotnost gnojnega abscesa/žepa zahteva kirurško oskrbo

Dejavniki, ki vplivajo na rano Zdravljenje

Okužbe

- **Odvzem vzorcev za aerobno in anaerobno mikrobiološko kulturo**

- **Zdravljenje s sistemskimi antibiotiki pri**
 - ✓ **Imunosupresiranih bolnikih**

 - ✓ **Okužbe kosti in sklepov**

 - ✓ **Bolniki s kovinskimi vsadki**

Dejavniki, ki vplivajo na rano Zdravljenje

- *Okužbe*

- **Globoka rana okužbe**

- ✓ **Vročina in levkocitoza**

- ✓ **Rez lahko odcejanje gnoja spontano**

- ✓ **Intraabdominalno razširitev je mogoče prepoznati po drenaži od kaj je bil misel dobitia površinska rana okužba**

Dejavniki, ki vplivajo na rano Zdravljenje

Okužbe

➤ **Globoka okužba rane**

✓ **Nekrozirajoči fasciitis je najbolj nevarna oblika globoke okužbe (Streptococcus pyogenes)**

✓ **Na koži hemoragične bule in kasneje pojav nekroze**

✓ **Fascialna nekroza je običajno širša od kožne ali prvotne ocene kirurga**

Dejavniki, ki vplivajo na rano Zdravljenje

Okužbe

➤ **Nekrotizirajoči fasciitis**

✓ **Pacient je v sepsi, ima visoko vročino, tahikardijo, znake septičnega šoka**

✓ **Mešana okužba in vzorci, urgentno razmazi in kulture po Gramu, eu-bakterijski PCR**

✓ **Potreba po zdravljenju z visokimi odmerki penicilinadobiti začelo (20 do 40milijonU/d IV.)**

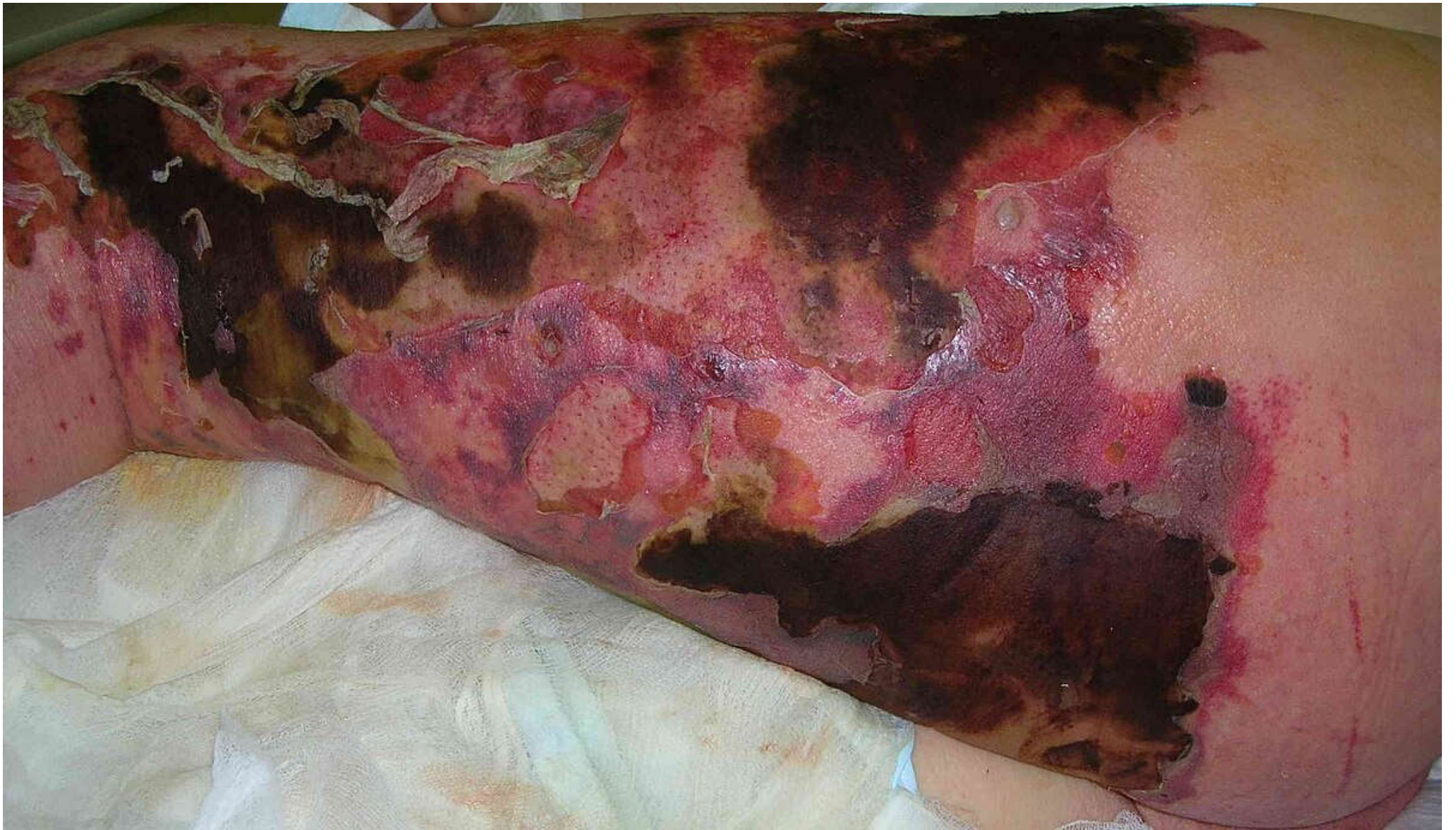Dejavniki, ki vplivajo na rano Zdravljenje

Okužbe

➤ Globoka rana okužbe

✓ Cilj kirurškega zdravljenja je temeljita odstranitev celotne nekrotične kože in fascije

✓ Skrbni pregledi vsakih 12 do 24 ur razkrijejo razkrile vsa nova nekrotična območja, potreba po dodatnih posegih



Dejavniki, ki vplivajo na rano Zdravljenje

Okužbe

➤ **Zgolj prisotnost bakterije v odprti rani še ni okužba**

✓ *Kontaminacija* je prisotnost bakterije brez razmnoževanja

✓ *Kolonizacija* je razmnoževanje bakterij brez odgovora gostitelja

✓ *Okužba* je prisotnost odgovora gostitelja kot reakcija na prisotnost in razmnoževanje bakterije

Dejavniki, ki vplivajo na rano Zdravljenje

Okužbe

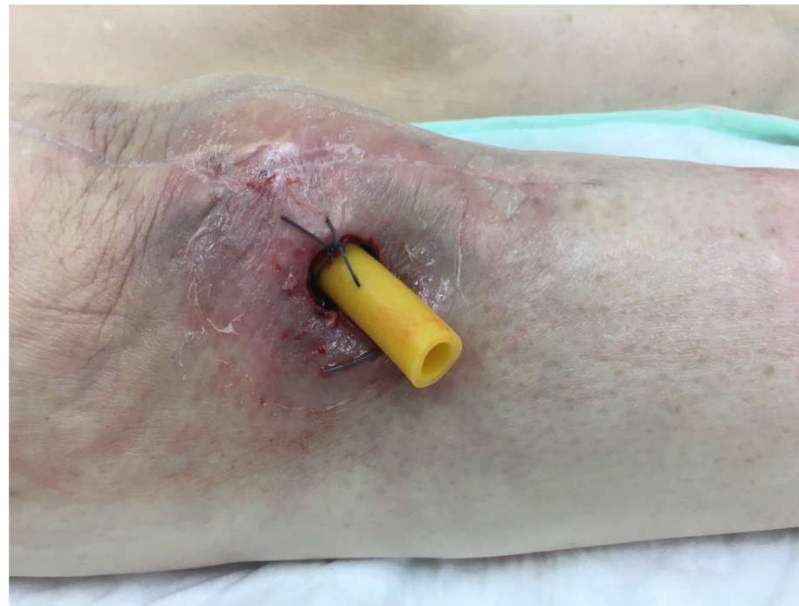➤ Klinični znaki okužbe rane

- ✓ **Celulitis**
- ✓ **Nenormalen izcedek**
- ✓ **Podaljšano celjenje**
- ✓ **Popvečanje bolečin**
- ✓ **Nenormalno granulacijsko tkivo**
- ✓ **Nenavadna barva in vonj**

Dejavniki, ki vplivajo na rano Zdravljenje

Okužbe

- **Sum na okužbo kosti ali sklepa sodi v bolnišnico**
- **Okužbe kosti ali sklepa NI MOGOČE pozdraviti s sekundarnim celjenjem**



Kronične rane

- ***Kronične rane*** so opredeljene kot rane, ki se v 3 mesecih niso zacelile
- **Kaj je vzrok za podaljšano celjenje?**
- **Izključiti malignom (rakava rana?), biopsija?**

Kronične rane

- *Ishemična arterijska razjeda*
- *Venska razjeda*
- *Diabetična razjeda*
- *Dekubitus/razjeda zaradi pritiska (RZP)*

- **Ishemična arterijska razjeda**
 - **Simptomi periferne žilne bolezni**
 - ✓ **Intermitentna klavdikacija**
 - ✓ **Bolečina v mirovanju**
 - ✓ **Nočne bolečine**
 - ✓ **Spremembe barve**
 - ✓ **Videz stopala, prstov**
 - ✓ **Zmanjšani ali odsotni pulzi**

- **Ishemična arterijska razjeda**
 - **Simptomi periferne žilne bolezni**
 - ✓ **Zmanjšan gleženjski indeks**
 - ✓ **Slabo tvorjenje granulacijskega tkiva**
 - ✓ **Suha koža**
 - ✓ **Izguba dlak**
 - ✓ **Luščenje kože**
 - ✓ **Bledica**

Kronične rane

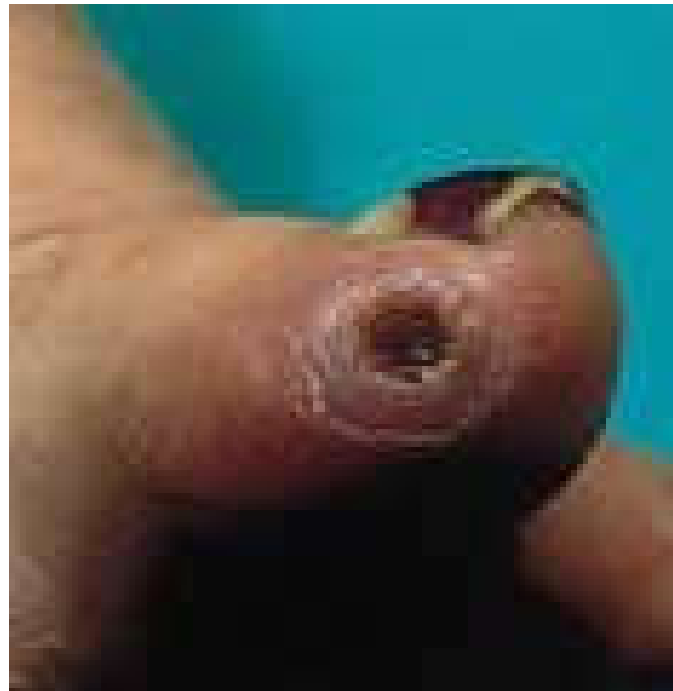Ishemična arterijska razjeda

- Rana sama je običajno plitva z gladkimi robovi in blede okolico

- Revaskularizacija je bistven element zdravljenja takšnih ran

Kronične rane

Ishemična arterijska razjeda



Kronične rane

Venska staza – ulkus

Draženje in srbenje kože

➤ Rjavkasta pigmentacija kože (hipostatski dermatitis) v kombinaciji z izgubo podkožne maščobe, ki povzroča značilne spremembe, imenovane *lipodermatoskleroza*

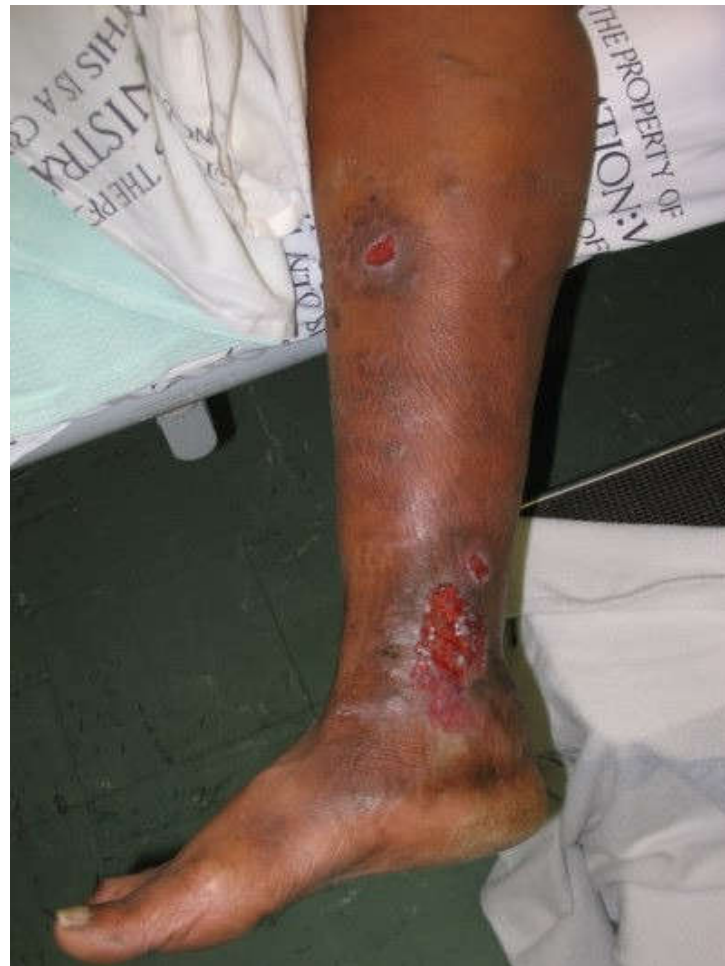Kronične rane

Venska staza - ulkus

- **Kronična venska razjeda običajno nastane zaradi insuficience globokega venskega sistema in so pogosto neboleče**
- **Najpogosteje nad medialnim gležnjem**

Kronične rane

Venska staza Razjede



Kronične rane

Venska staza - ulkus

- **Zdravljenje venskih razjed s kompresijsko terapijo**
- **Vzdrževanje vlažnega okolja za celjenje ran s hidrokoloidi**
- **Zmanjšanje venske staze, pogosti recidivi**

Kronične rane

Diabetične rane

- **60 do 70 % zaradi polinevropatije**
- **15 do 20 % zaradi ishemije**
- **15 do 20 % kombinacija obojega**

Kronične rane

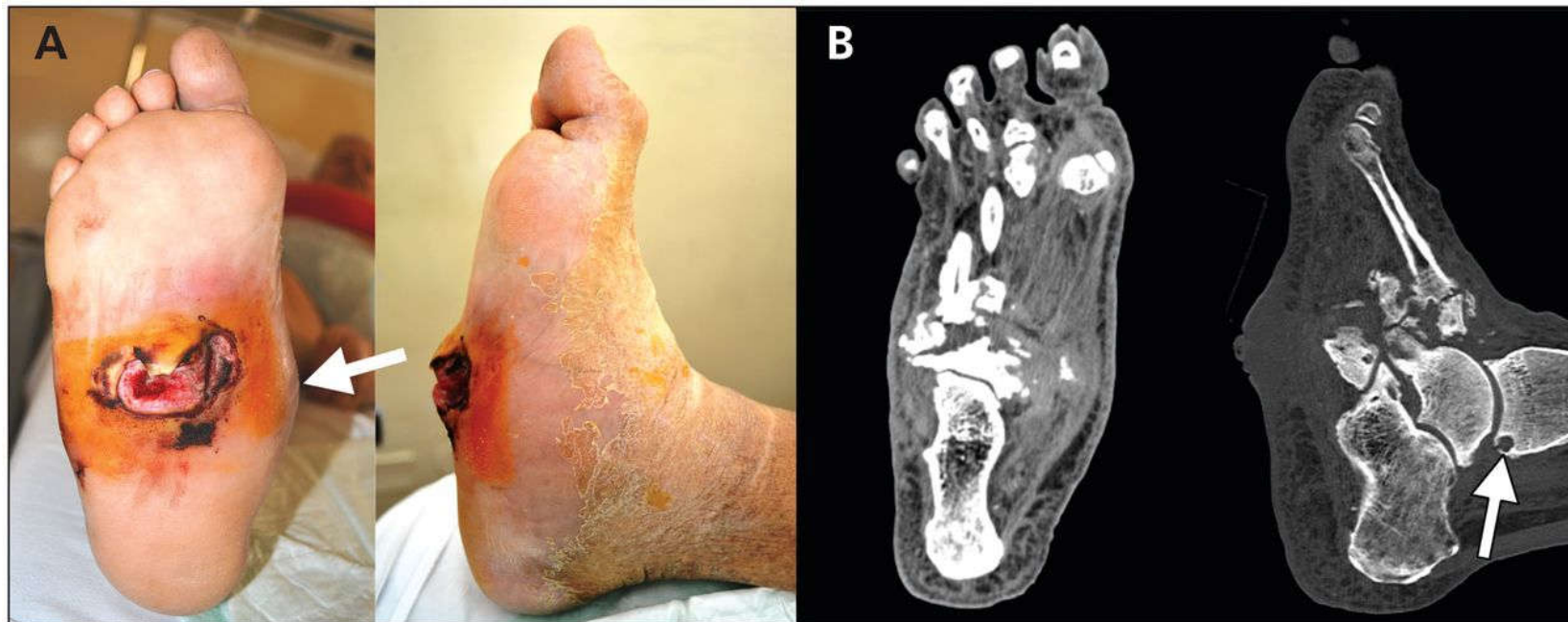
Diabetične rane

- **Motorična in senzorična polinevropatija, nastane sekundarna zaradi vztrajno povišane koncentracije glukoze**
- **Izguba senzorične funkcija omogoča nastanek neprepoznanih poškodb ob neprimerni obutvi, tujkih ali drugih okvarah**

Kronične rane

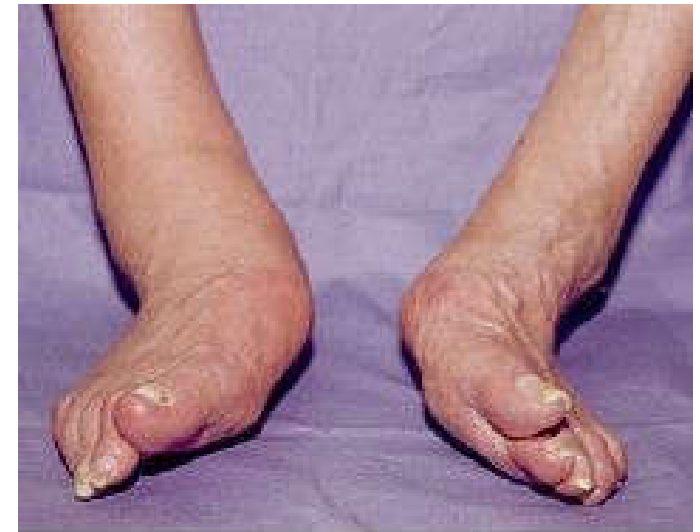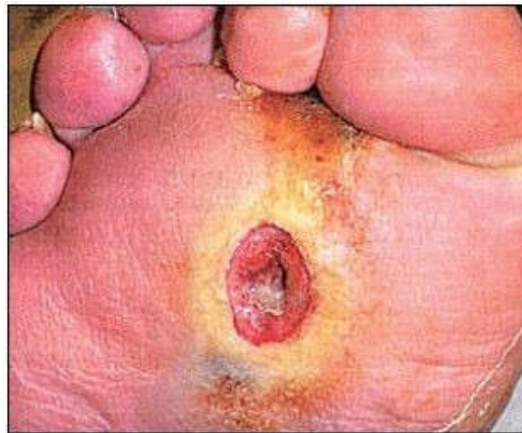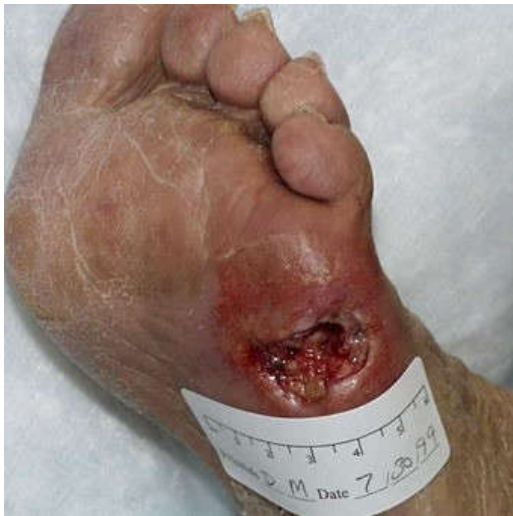Diabetične rane

- **Motorična nevropatija ali Charcot-jevo stopalo vodi do destrukcije ali dislokacije stopalnih sklepov**
- **Okvarjena makro- in mikrocirkulacija**
- **Bag of bones**



Kronične rane

Diabetične rane



Deformity of both feet from collapse of the midfoot arch due to Charcot neuropathic arthropathy -in this case in a patient with alcoholic peripheral neuropathy

Kronične rane

Diabetične rane

- **Zdravljenje diabetične rane vključuje lokalne in sistemske ukrepe**
 - ✓ **Obvladovanje sladkorne bolezni**
 - ✓ **Izkoreninjenje vira okužbe**
 - ✓ **Antibiotik mora doseči ustrezno koncentracijo tako v mehkih tkivih kot v kosteh**

Kronične rane

Diabetične rane

- **Zdravljenje diabetične rane vključuje lokalne in sistemske ukrepe**
 - ✓ **Široka nekrektomija (debridement) vsega nekrotičnega ali okuženega tkiva**
 - ✓ **Razbremenitev ulkusnega področja**
 - ✓ **Kritje kožnih defektov (plastični kirurg)**

Kronične rane

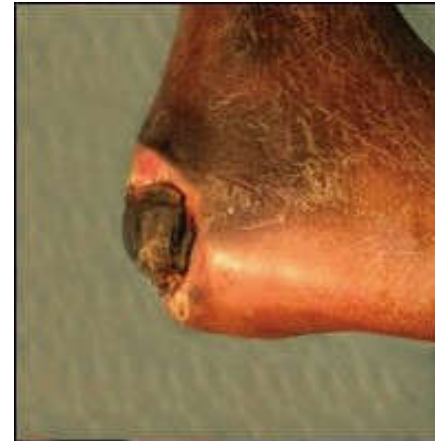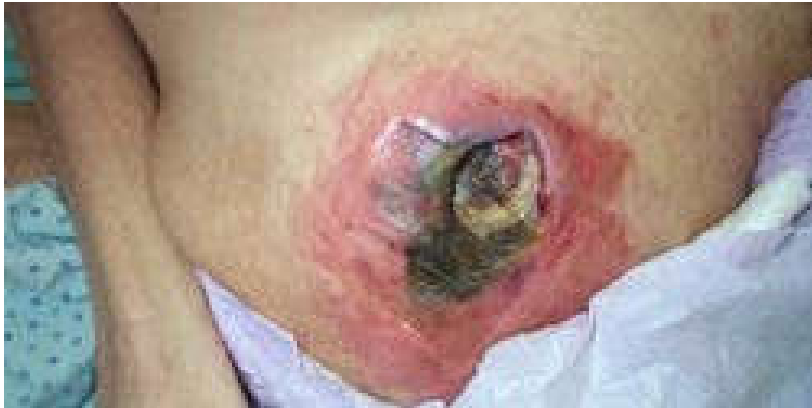Dekubitus ali razjeda zaradi pritiska

- **Lokalizirano območje nekrotičnega tkiva, ki se razvije, ko je mehko tkivo stisnjeno med kostno izboklino in zunanjo površino**

- **Prekomerni tlak povzroči kapilarni kolaps in ovira dostavo hranil v tkiva**

Kronične rane

Dekubitus ali razjeda zaradi pritiska



Kronične rane

Dekubitus – razjeda zaradi pritiska

➤ Štiri faze razvoja razjete

✓ Faza I, eritem, ki ne pobledi, cela koža

✓ Faza II, izguba delne debeline kože, ki zajema epidermis ali dermis ali oboje

Kronične rane

Dekubitusali tlak Razjede

➤ Štiri faze razvoja razjete

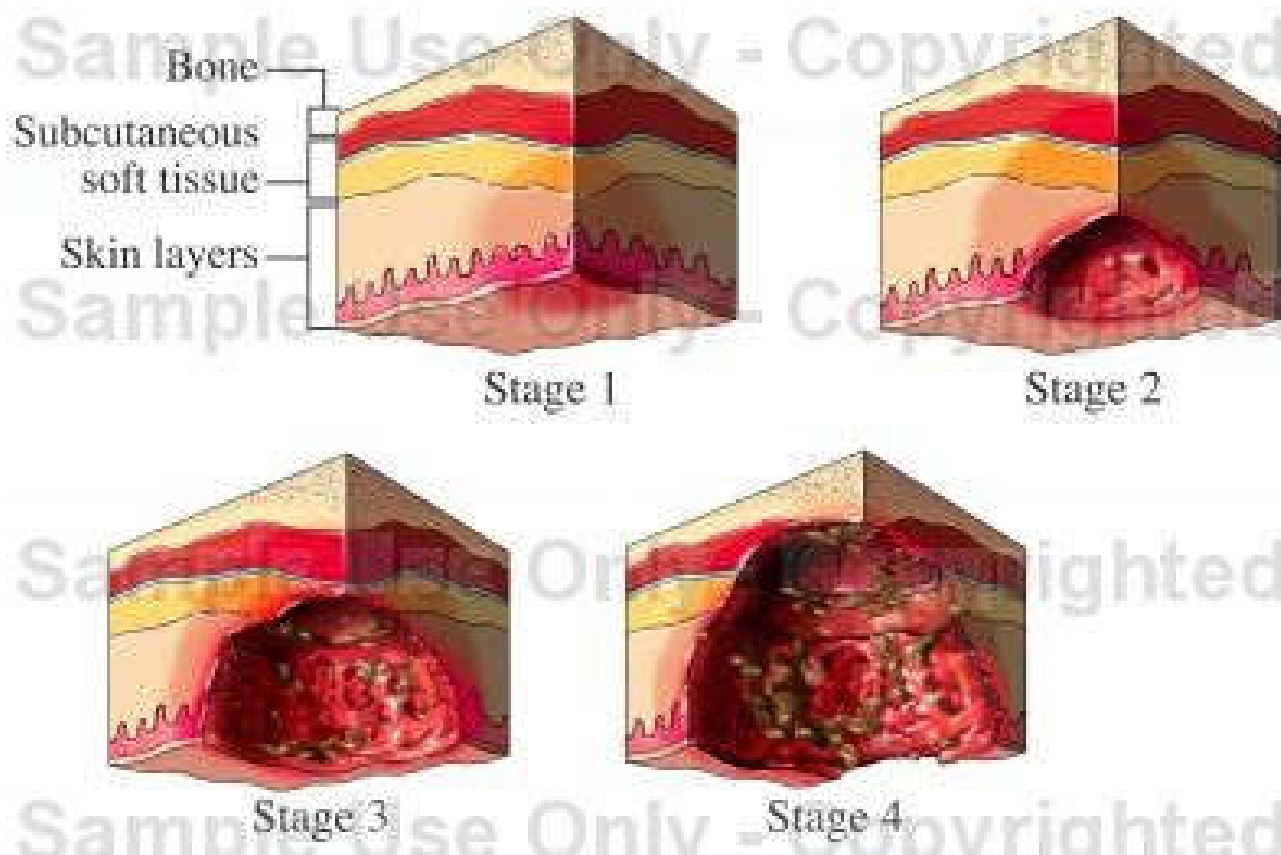
✓ Faza III, izguba celotne debeline kože, vendar ne skozi fascijo

✓ Nastane v 3 dneh, celi se 3+ mesece

✓ Faza IV, izguba celotne debeline kože z obsežno prizadetostjo mišic in kosti

Kronične rane

Dekubitus ali razjeda zaradi pritiska



Kronične rane

Dekubitus ali razjeda zaradi pritiska

➤ Zdravljenje od tlaka razjede

✓ Debridment nekrotičnega tkiva

✓ Vzdrževanje ugodnega vlažnega okolja za celjenje rane

✓ Razbremenitev od pritiska

✓ Reševanje težav gostitelja, kot so splošno stanje prehrana, presnova in krvni obtok

Hipertrofične brazgotine

- **Običajno se razvijejo v 4 tednih po poškodbi**
- **Kolageni snopi z valovitim vzorcem**
- **Ostanejo znotraj prvotne rane, privzdignjene
< 4 mm**

Hipertrofična brazgotine

- **Pojavi se na področjih povečane napetosti ali upogibanja**
- **Lahko se kasneje nekoliko zmanjša**
- **Tx: izrezovanje + kortikosteroidi**

Presežek Zdravljenje

Keloidi

- **15-krat pogostejši pri temnopoltih**
- **Razvijejo se 3 mesece do leta kasneje po poškodbi**
- **Kolagenska vlakna so večja, naključno razporejena in ne v paketu**
- **Razširi se preko robov rane, lahko postane velika**

Presežek Zdravljenje

Keloidi

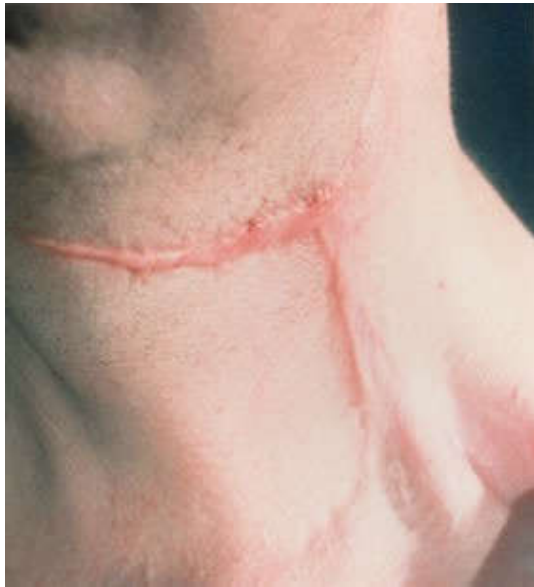- **Redko se zmanjšajo**
- **Izrezovanje 45–100 % ponovitev**
- **Ekscizija + kortikosteroidne injekcije**
- **Topično silikon + zunanja kompresija**

Presežek Zdravljenje

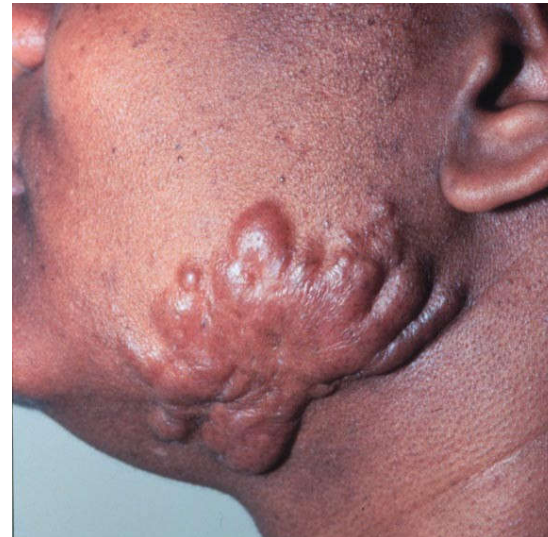
Keloidi

- **Sevanje (10 do 100 % ponovitve ko se uporablja samostojno)**
- **Aktualno retinoidi**
- **IFN- γ**
- **Kemoterapija (5-FU, bleomicin)**

*Hipertrofična
brazgotina*



Keloid



Zdravljenje ran

- *Lokalne preveze*
- *Antibiotiki*
- *Obloge*
- *Presaditev kože*
- *Rastni faktorji*

Zdravljenje ran

Management of acute wounds

1. Examination

- a) Depth?
Underlying structures injured
- b) Configuration?
- c) Nonviable tissue?

2. Preparation

- a) Anesthetic
-Lidocaine w or w/o epinephrine
- b) Exploration
-Underlying structures injured
- c) Cleansing
-Pulsed irrigation, saline only
- d) Hemostasis
- e) Débride nonviable tissue
- f) Betadine on surrounding skin
- g) Antibiotics (rare)
- h) Tetanus

3. Approximation

- a) Deep layers
-Fascial layers only
-Absorbable suture
- b) Superficial layers
-Meticulous alignment
-Nonabsorbable sutures in skin
-Staples
-Monofilament
-Dermal glues

4. Follow-up

- a) Cellulitis/drainage?
- b) Suture removal
-4–5 days for face
-7–10 days other skin

Zdravljenje ran

Antibiotiki

- **Uporaba samo, če gre očitno za okužbo rane**
- **Znaki okužbe: rdečina, celulitis, oteklina, gnojni izcedek**
- **Odvzem kužnine, empirično zdravljenje glede na tip in lokalizacijo rane, nato prilagoditev antibiogramu**

Zdravljenje Rane

- *Antibiotiki*

- **En organizem - ciljan antibiotik**
- **Več organizmov - širokospektralni antibiotik oz. kombinacija več antibiotikov**
- **IV oblika za kosti in sklepe, peroralna oblika ali lokalno**

Zdravljenje ran

Table 9-8 Desired Characteristics of Wound Dressings

Promote wound healing (maintain moist environment)

Conformability

Pain control

Odor control

Nonallergenic and nonirritating

Permeability to gas

Safety

Nontraumatic removal

Cost-effectiveness

Convenience

Zdravljenje ran

- ***Obloge***
 - **Posnema epitelijsko pregrado, zaščita**
 - **Kompresija zagotavlja hemostazo, zmanjšuje edem**
 - **Okluzija omogoča hidracijo in dovoljuje oksigenacijo/difuzijo plinov**
 - **Okluzija spodbuja sintezo kolagena in migracijo epiteljskih celic**

Zdravljenje ran

- *Obloge*

- Primarna obloga se namesti neposredno na rano in lahko zagotovi absorpcijo tekočin ter prepreči izsušitev, okužbo, in adhezijo sekundarne obloge

- Sekundarna obloga je postavljena na primarno oblogo za dodatno zaščito, absorpcijo, kompresijo in okluzijo

Zdravljenje ran

- *Obloge*

- **Vpojno:** vpija tekočino iz rane, ki lahko povzroči maceracijo in rast bakterij
- **Nelepljivo:** impregnirano. Za tesnjenje robov je potrebna sekundarna obloga, preprečiti izsušitev/okužbo

Zdravljenje ran

- ***Obloge***
 - **(Semi)okluzivni: Filmski povoj, dobro za minimalno eksudativne rane. Vodoodporne, neprepustne za mikrobe, prepustne za vodno paro in O₂**
 - **Hidrofilni: Pomoč pri absorpciji**
 - **Hidrofobno vodoodporni: preprečujejo vpijanje**

Zdravljenje ran

- *Obloge*

- **Hidrokoloid:** Absorpcija eksudata, po odstranitvi obloge puščajo želatinasto maso
- **Hidrogeli:** Uporabno za opekline, ker omogočajo visoko stopnjo izhlapevanja brez zmanjšanja hidracije rane

Zdravljenje Rane

- *Obloge*

- **Alginati:** Iz rjavih alg, polisaharidni polimeri imajo visoko vpojnost. Dobri za defekte kože, odprte kirurške rane z zmernim izločanjem
- **Vpojno:** Znotraj rane kot hemostatično sredstvo. Kolagen, želatina, celuloza

Zdravljenje Rane

Obloge

➤ **Zdravilo: benzoil peroksid, cinkoksid, noemycin, bacitracin-cink. Poveča epitelizacijo**

➤ **Mehansko: Sistem zapiranja s pomočjo vakuuma uporablja negativni tlak na površino in površninain robovi odranapreka penaobloga., eksudatabsorpcija, vonj nadzor.**

Učinkovitzakroničnorazjede, travma, zavihki/presadki, dehiscent zarezze.

Zdravljenje ran

- *Presaditev kože*

- **Konvencionalni presadki kože**

- ✓ **Razcepljena/delna debelina presadek**
=Epidermis+ delni dermis (zahteva manj žil
dobava) **Tiersch**

- ✓ **Polna debelina=Celotna povrhnjica in dermis Večja**
mehanska trdnost, povečana odpornost dokrčenje
rane, izboljšano kozmetiko - Wolf