ZBORNIK

PREDAVANJ 56. PODIPLOMSKEGA TEČAJA

KIRURGIJE ZA ZDRAVNIKE

Portorož, 13. in 14. november 2026

KATEDRA ZA KIRURGIJO MEDICINSKE FAKULTETE UNIVERZE V LJUBLJANI

KATEDRA ZA KIRURGIJO MEDICINSKE FAKULTETE UNIVERZE V MARIBORU

SLOVENSKO ZDRAVNIŠKO DRUŠTVO

Izdajatelj: Slovensko zdravniško društvo
Urednik: prof. dr. Radko Komadina, dr. med., višji svétnik
Tisk: Grafika Gracer d.o.o., Lava 7b, Celje
Ljubljana, 2026

Urednik:

Prof. dr. Radko Komadina, dr. med., višji svétnik

Recenzenti:

Izr. prof. dr. Tomaž Smrkolj, dr. med.

Doc. dr. Mladen Gasparini, dr. med.

Doc. dr. Matjaž Horvat, dr. med.

CIP - Kataložni zapis o publikaciji
Narodna in univerzitetna knjižnica, Ljubljana

617.5(082)

PODIPLOMSKI tečaj kirurgije za zdravnike (56 ; 2026 ; Portorož)
Zbornik predavanj 56. podiplomskega tečaja kirurgije za zdravnike : Portorož, 13. in 14. november 2026 / [urednik Radko Komadina]. - Ljubljana : Slovensko zdravniško društvo, 2026

ISBN 978-961-7296-02-0
COBISS.SI-ID 302385155

56. PODIPLOMSKI TEČAJ KIRURGIJE

- ❖ **Harmonizacija kirurških specializantskih kurikulumov**
- ❖ **Značilni novi poškodbeni vzorci v aktualnih vojnah**
- ❖ **Novosti v kirurgiji in proste teme**
- ❖ **Kirurški bolnik med izbranim osebnim zdravnikom in kirurgom**
- ❖ **Povzetki posterjev**

- ❖ **Harmonization of Surgical Residency Curricula**
- ❖ **Characteristic New Patterns of Injury in Contemporary Wars**
- ❖ **Novelties in Surgery and Free Topics**
- ❖ **The Surgical Patient Between Primary Care and Surgeon**
- ❖ **Posters Abstracts**

Portorož, 13. in 14. november 2026

Kongresni center hotelov LifeClass

Organizacijski odbor – organizing committee:

- prof. dr. Radko Komadina, dr. med., višji svétnik, predsednik organizacijskega odbora, Katedra za kirurgijo MF UL
- izr. prof. dr. Tomaž Smrkolj, dr. med., predstojnik Katedre za kirurgijo MF UL
- prof. dr. Anton Crnjac, dr. med., višji svétnik, predstojnik Katedre za kirurgijo MF UM in predsednik Združenja kirurgov Slovenskega zdravniškega društva
- doc. dr. Mladen Gasparini, dr. med., generalni sekretar Združenja kirurgov Slovenskega zdravniškega društva
- izr. prof. dr. Jurij Matija Kališnik, dr. med., vodja programa za kakovost, klinične raziskave in razvoj, Oddelek za kardiotorakalno in žilno kirurgijo akademske Klinike KABEG v Celovcu
- prof. dr. Marija Petek Šter, dr. med., Katedra za družinsko medicino MF UL

KAZALO
CONTENT

UREDNIKOVA BESEDA 14

Harmonizacija kirurških specializantskih kurikulumov / Harmonization of Surgical Residency Curricula

PRIMERJAVA SPECIALIZACIJ V AVSTRIJI, NEMČIJI IN SLOVENIJI: JE DOLŽINA ZAGOTOVILO ZA KAKOVOST? / COMPARISON OF RESIDENCY TRAINING ACROSS SPECIALTIES IN AUSTRIA, GERMANY AND SLOVENIA: IS THE DURATION POTENTIALLY ASSOCIATED WITH IMPROVED QUALITY?
Miha Kerin, Jurij Matija Kališnik 15

Značilni novi poškodbeni vzorci v aktualnih vojnah / Characteristic New Patterns of Injury in Contemporary Wars

VOJAŠKO-ZDRAVSTVENA ENOTA: ORGANIZACIJA, CIVILNO SODELOVANJE IN VKLJUČEVANJE PRIDOBLJENIH IZKUŠENJ IZ SODOBNIH OBOROŽENIH SPOPADOV / MILITARY MEDICAL UNIT: ORGANISATION, CIVIL-MILITARY COOPERATION AND INTEGRATION OF LESSONS LEARNED FROM CONTEMPORARY ARMED CONFLICTS
Aleš Fischinger, Andrej Strahovnik, Uroš Brenčič, Igor Goričan, Zlatko Kvržić, Damjan Remškar, Sonja Turnšek 23

KIRURŠKE IZKUŠNJE IZ RUSKO-UKRAJINSKE VOJNE: POSLEDICE ZA SODOBNO OSKRBO VOJNIH POŠKODOVANCEV / SURGICAL EXPERIENCE FROM THE RUSSIA-UKRAINE WAR: IMPLICATIONS FOR MODERN CARE FOR WAR-WOUNDED
Andrej Strahovnik, Laura Petek 25

MNOŽIČNE OPEKLINE IN OPEKLINE V IZREDNIH RAZMERAH / BURN MASS CASUALTY INCIDENTS AND BURNS IN CRISIS SITUATIONS
Anastazija Gračner in Gregor Jakopič, Jerneja Vidmar 27

MAKSILOFACIALNA TRAUMA NA SODOBNEM BOJIŠČU / MAXILLOFACIAL TRAUMA ON THE MODERN BATTLEFIELD
Peter Weber 38

Novosti v kirurgiji in proste teme / Novelties in Surgery and Free Topics

STROJNA PERFUZIJA LEDVIČNIH PRESADKOV UMRLIH DAJALCEV / MACHINE PERFUSION OF KIDNEY ALLOGRAFTS
Tomaž Smrkolj 40

INDIVIDUALNO NAČRTOVANJE IN 3D-TISK PLOŠČ: VOLUMETRIČNA OCENA PRILEGANJA PLOŠČ NA MEDENICO / PATIENT-SPECIFIC PLANNING AND 3D PRINTED PLATES: A VOLUMETRIC ASSESSMENT OF PLATE FIT TO THE PELVIS
Radoš Vidmar, Rok Erzar, Iva Ivanc, Zala Šumi, Matevž Tomaževič 46

INTERAKCIJA SODOBNE OBLOGE NA OBSEG OPERATIVNEGA ZDRAVLJENJA OPEKLINSKE LEZIJE MEHKIH TKIV / THE IMPACT OF SPECIAL DRESSINGS ON THE EXTENT OF SURGICAL TREATMENT OF SOFT-TISSUE BURN LESIONS
Albin Stritar, Marko Mikša, Uroš Petrovič Fras, Ana Plesničar 54

ROBOTSKO ASISTIRANA REKONSTRUKCIJA VEZIKO-REKTALNE FISTULE PO RADIKALNI PROSTATEKTOMIJI: PRISTOP H KOMPLEKSNI MEDENIČNI REKONSTRUKCIJI / ROBOT-ASSISTED RECONSTRUCTION OF A VESICORECTAL FISTULA AFTER RADICAL PROSTATECTOMY: AN APPROACH TO COMPLEX PELVIC RECONSTRUCTION
Simon Hawlina, Jan Grosek 61

KONTAKTNE POVRŠINE PRI PRIMARNI TOTALNI ARTROPLASTIKI KOLČNEGA SKLEPA / BEARING SURFACES IN PRIMARY TOTAL HIP ARTHROPLASTY
Miha Remec, Drago Dolinar, Boštjan Kocjančič, Monika Jenko 68

TOPA POŠKODBA TREBUŠNE SLINAVKE PRI MLADOSTNIKU: PRIKAZ PRIMERA ROBOTSKO ASISTIRANE LEVE PANKREATEKTOMIJE Z OHRANITVIJO VRANICE / BLUNT PANCREATIC TRAUMA IN AN ADOLESCENT: A CASE REPORT OF ROBOT ASSISTED SPLEEN-PRESERVING LEFT PANCREATECTOMY
Petra Kodrič, Miha Petrič 75

POSEBNOSTI ZDRAVLJENJA OPEKLINSKIH POŠKODB OKONČIN / SPECIFICS OF TREATING BURN INJURIES OF THE EXTREMITIES
Ronja Čeferin, Ivana Rudolf, Emil Nikolov, Klemen Lovšin 81

MESTO BARIATRIČNE KIRURGIJE PRI CELOSTNI OBRAVNAVI DEBELOSTI V DRUŽINSKI MEDICINI / THE ROLE OF BARIATRIC SURGERY IN COMPREHENSIVE OBESITY MANAGEMENT IN FAMILY MEDICINE
Milena Blaž Kovač 90

ROBOTSKA REKTOPEKSIJA ZARADI RECIDIVNEGA REKTALNEGA PROLAPSA PO PREDHODNI ALTEMEIERJEVI OPERACIJI: PRIKAZ PRIMERA IN PREGLED LITERATURE / ROBOTIC RECTOPEXY FOR RECURRENT RECTAL PROLAPSE FOLLOWING PRIOR ALTEMEIER PROCEDURE: A CASE REPORT AND LITERATURE REVIEW
Gregor Norčič 100

UPORABA UMETNE INTELIGENCE PRI PREPOZNAVI POŠKODB SKELETA NA RENTGENSKIH POSNETKIH: PRIKAZ PRIMERA / USE OF ARTIFICIAL INTELLIGENCE IN THE DETECTION OF SKELETAL INJURIES ON RADIOGRAPHS: A CASE REPORT
Petra Kodrič 106

PRVE VSTAVITVE STIMULATORJEV HRBTENJAČE (SCS) NA NIVO VRATNE HRBTENICE V SLOVENIJI / FIRST SPINAL CORD STIMULATION (SCS) IMPLANTATIONS AT THE CERVICAL LEVEL IN SLOVENIA
Tomaž Šmigoc, Hojka Rowbottom, Nika Pečan, Nenad Živković, Marija Vujić 113

LAPAROSKOPSKA REKONSTRUKCIJA IATROGENE POŠKODBE SEČEVODA S TEHNIKO "PSOAS HITCH": PRIKAZ PRIMERA / LAPAROSCOPIC RECONSTRUCTION OF IATROGENIC URETERAL INJURY USING THE PSOAS HITCH TECHNIQUE: A CASE REPORT
Dimche Malukoski, Tomislav Mostrov, Simon Hawlina 119

PAREZA PERONEALNEGA ŽIVCA KOT POSLEDICA INTRANEVRALNEGA GANGLIJA ARTIKULARNE VEJE / PERONEAL NERVE PALSY CAUSED BY AN INTRANEURAL GANGLION OF THE ARTICULAR BRANCH
Ana Jarc, Aleš Porčnik, Andrej Lapoša 125

RETROSPEKTIVNI PREGLED TRAVMATSKIH POŠKODB MOŽGANOV: VPLIV ANTITROMBOTIČNE TERAPIJE NA POJAV TRAVMATSKE ZNOTRAJLOBANJSKE KRVAVITVE / RETROSPECTIVE REVIEW OF TRAUMATIC BRAIN INJURY: THE IMPACT OF ANTITHROMBOTIC THERAPY ON THE OCCURRENCE OF TRAUMATIC INTRACRANIAL HEMORRHAGE
Anže Lečnik, Žiga Samsa, Borut Hribernik, Janez Ravnik 134

OBRAVNAVA POŠKODB BRAHIALNE ARTERIJE PRI SUPRAKONDILARNIH ZLOMIH HUMERUSA PRI OTROCIH: IZKUŠNJE KO PREKO UKC LJUBLJANA / MANAGEMENT OF BRACHIAL ARTERY INJURIES ASSOCIATED WITH PEDIATRIC SUPRACONDYLAR HUMERUS FRACTURES: EXPERIENCE FROM THE DEPARTMENT OF PLASTIC, RECONSTRUCTIVE AND AESTHETIC SURGERY AND BURNS, UNIVERSITY MEDICAL CENTRE LJUBLJANA
Emil Nikolov, Aleš Porčnik 142

UPORABA VANKOMICINA V PRAHU ZMANJŠA VERJETNOST ZA GLOBOKE POOPERATIVNE OKUŽBE PRI LEDVENI SPONDILODEZI / THE USE OF VANCOMYCIN POWDER REDUCES THE LIKELIHOOD OF DEEP POSTOPERATIVE INFECTIONS FOLLOWING LUMBAR SPINAL FUSION
Žiga Sardoč, Lovro Suhodolčan 150

REFIKSACIJA DISTALNE TETIVE BICEPSA NADLAKTI: PRIMERJAVA KLINIČNEGA IZIDA IN POOPERATIVNIH ZAPLETOV PRI AKUTNIH IN KRONIČNIH POŠKODBAH / DISTAL BICEPS TENDON REPAIR: COMPARISON OF CLINICAL OUTCOME AND POSTOPERATIVE COMPLICATIONS IN ACUTE AND CHRONIC INJURIES
Boris Podobnik, Tomaž Malovrh 157

UMETNA INTELIGENCA V PLASTIČNI KIRURGIJI: TRENUTNE MOŽNOSTI IN PRIHODNJI IZZIVI / ARTIFICIAL INTELLIGENCE IN PLASTIC SURGERY: CURRENT POSSIBILITIES AND FUTURE CHALLENGES
Emil Nikolov, Ivana Rudolf, Ronja Čeferin, Klemen Lovšin 166

CERVIKALNI SPONDILODISCITIS Z EPIDURALNIM ABSCESOM IN SPASTIČNO TETRAPAREZO PRI NEKDANJEM INTRAVENSKEM UŽIVALCU DROG: PRIKAZ PRIMERA IN PREGLED SMERNIC / CERVICAL SPONDYLODISCITIS WITH EPIDURAL ABSCESS AND SPASTIC TETRAPARESIS IN A FORMER INTRAVENOUS DRUG USER: CASE REPORT AND REVIEW OF CURRENT GUIDELINES
Luka Petrovič, Lovro Suhodolčan 176

Kirurški bolnik med izbranim osebnim zdravnikom in kirurgom / The Surgical Patient Between Primary Care and Surgery

TIMSKA OBRAVNAVA BOLNIKA S KRONIČNO VENSKO BOLEZNIJO / TEAM-BASED MANAGEMENT OF PATIENTS WITH CHRONIC VENOUS DISEASE
Marija Petek Šter, Mladen Gasparini 183

OBRAVNAVA BOLNIKA Z BOLEZNIMI ARTERIJ V AMBULANTI ZDRAVNIKA DRUŽINSKE MEDICINE / MANAGEMENT OF PATIENTS WITH ARTERIAL DISEASES IN THE FAMILY MEDICINE PRACTICE
Mladen Gasparini, Marija Petek Šter 190

BOLNIK Z ŽOLČNIMI KAMNI V AMBULANTI DRUŽINSKE MEDICINE: OD PRVEGA PREGLEDA DO POOPERATIVNEGA SPREMLJANJA / THE PATIENT WITH GALLSTONES IN FAMILY MEDICINE: FROM INITIAL ASSESSMENT TO POSTOPERATIVE FOLLOW-UP
Marjetka Švigelj 197

ŽOLČNI KAMNI IN NJIHOVI ZAPLETI: KIRURŠKI BOLNIK MED IZBRANIM OSEBNIM ZDRAVNIKOM IN ABDOMINALNIM KIRURGOM - POGLED KIRURGA / GALLSTONES AND THEIR COMPLICATIONS: THE SURGICAL PATIENT BETWEEN THE FAMILY PHYSICIAN AND THE ABDOMINAL SURGEON – A SURGEON'S PERSPECTIVE
Špela Turk, Irena Plahuta, Arpad Ivanecz 207

VLOGA ZDRAVNIKA DRUŽINSKE MEDICINE PRI OSKRBI POŠKODOVANCA: OD PRVE OBRAVNAVE DO OKREVANJA / THE ROLE OF THE FAMILY PHYSICIAN IN TRAUMA CARE: FROM INITIAL ASSESSMENT TO RECOVERY
Nena Kopčavar Guček 217

PREPOZNAVA IN UKREPANJE OB SUMU NA OKUŽBO PO OSTEOSINTEZI ZLOMA KOSTI / RECOGNITION AND MANAGEMENT OF A SUSPECTED FRACTURE-RELATED INFECTION
Črt Benulič 229

NAJPOGOSTEJŠI POOPERATIVNI ZAPLETI PO OPERATIVNEM ZDRAVLJENJU V PLASTIČNI KIRURGIJI PO ODPUSTU IZ BOLNIŠNICE: VLOGA IZBRANEGA OSEBNEGA ZDRAVNIKA / THE MOST COMMON POSTOPERATIVE COMPLICATIONS AFTER PLASTIC SURGERY FOLLOWING HOSPITAL DISCHARGE: THE ROLE OF THE FAMILY PHYSICIAN
Miha Košir 235

KRATEK PREGLED POGOSTOSTI OBRAVNAVE TEŽAV S CELJENJEM RAN IN PATOLOŠKIM BRAZGOTINJENJEM NA ODDELKU ZA PLASTIČNO IN REKONSTRUKCIJSKO KIRURGIJO TER OPEKLINE UKC MARIBOR V ENAJSTLETNEM OBDOBJU / A BRIEF OVERVIEW OF THE FREQUENCY OF MANAGING WOUND HEALING ISSUES AND PATHOLOGICAL SCARRING AT THE DEPARTMENT OF PLASTIC AND RECONSTRUCTIVE SURGERY AND BURNS AT THE UNIVERSITY MEDICAL CENTRE MARIBOR OVER AN ELEVEN-YEAR PERIOD
Minja Gregorič 250

ZAPLETI PO UROLOŠKIH KIRURŠKIH POSEGIH: POGLED ZDRAVNIKA DRUŽINSKE MEDICINE / COMPLICATIONS FOLLOWING UROLOGICAL SURGERY: A FAMILY DOCTOR'S PERSPECTIVE
Eva Cedilnik Gorup 259

PO UROLOŠKEM POSEGU: KAJ JE PRIČAKOVANO, KAJ JE ZAPLET IN KDAJ NAZAJ K UROLOGU? / AFTER A UROLOGICAL PROCEDURE: WHAT IS EXPECTED, WHAT IS A COMPLICATION, AND WHEN TO REFER BACK TO A UROLOGIST?
Jure Bizjak 264

NAJPOGOSTEJŠI ZAPLETI PO KARDIOKIRURŠKIH POSEGIH PRED IN PO ODPUSTU IZ BOLNIŠNICE / COMMON COMPLICATIONS FOLLOWING CARDIAC SURGERY BEFORE AND AFTER HOSPITAL DISCHARGE
Teo Vajdl 276

KARDIOKIRURŠKI BOLNIK MED AMBULANTO DRUŽINSKE MEDICINE IN OPERACIJSKO DVORANO: MOČ SODELOVANJA ZA BOLJŠI IZID ZDRAVLJENJA / THE CARDIAC SURGERY PATIENT BETWEEN THE FAMILY MEDICINE CLINIC AND THE OPERATING ROOM: THE POWER OF COLLABORATION FOR BETTER TREATMENT OUTCOMES
Laura Vidmar, Rene Petrovič, Urška Intihar, Miha Antonič 284

VLOGA IZBRANEGA OSEBNEGA ZDRAVNIKA PRI OBRAVNAVI BOLNIKA PO NEVROKIRURŠKEM POSEGU: ZGODNJI IN POZNI POOPERATIVNI ZAPLETI PRED IN PO ODPUSTU IZ BOLNIŠNICE / THE ROLE OF THE PRIMARY CARE PHYSICIAN IN THE MANAGEMENT OF PATIENT AFTER NEUROSURGICAL PROCEDURES: EARLY AND LATE POSTOPERATIVE COMPLICATIONS BEFORE AND AFTER HOSPITAL DISCHARGE
Marko Drešček 293

NEVROKIRURŠKI PACIENT V POOPERATIVNEM OBDOBJU: PREPOZNAVANJE ZAPLETOV PO ODPUSTU / THE NEUROSURGICAL PATIENT IN THE POSTOPERATIVE PERIOD: RECOGNIZING COMPLICATIONS AFTER DISCHARGE
Arne Jeglič 301

NAJPOGOSTEJŠI POOPERATIVNI ZAPLETI V TORAKALNI KIRURGIJI PRED IN PO ODPUSTU TER VLOGA INTERDISCIPLINARNEGA SODELOVANJA / THE MOST COMMON POSTOPERATIVE COMPLICATIONS IN THORACIC SURGERY BEFORE AND AFTER HOSPITAL DISCHARGE AND THE ROLE OF INTERDISCIPLINARY COLLABORATION
Samo Horvat, Veronika Vezjak 313

NEKROTIZIRAJOČE OKUŽBE MEHKIH TKIV - OD ZGODNJE PREPOZNAVE DO KIRURŠKEGA ZDRAVLJENJA IN AMBULANTNEGA SPREMLJANJA / NECROTIZING SOFT-TISSUE INFECTIONS - FROM EARLY RECOGNITION TO SURGICAL TREATMENT AND OUTPATIENT FOLLOW-UP
Kliment Dajoski, Dimitar Kjosevski 324

MULTIDISCIPLINARNI PRISTOP K OSKRBI KIRURŠKIH RAN PRI OTROCIH / A MULTIDISCIPLINARY APPROACH TO SURGICAL WOUND CARE IN CHILDREN
Tina Turnšek, Maja Vičič, Milena Senica Verbič 331

RACIONALNA POOPERATIVNA ANALGEZIJA / RATIONAL POSTOPERATIVE ANALGESIA
Janez Rifel 345

PREHABILITACIJA IN POSPEŠENO OKREVANJE PO OPERACIJI KOT DEL SODOBNE PERIOPERATIVNE OSKRBE / PREHABILITATION AND ENHANCED RECOVERY AFTER SURGERY - PART OF MODERN PERIOPERATIVE CARE
Pia Vovk Racman 349

SODOBNE MOŽNOSTI KOMUNIKACIJE MED ZDRAVNIKI /MODERN POSSIBILITIES OF COMMUNICATION BETWEEN MEDICAL DOCTORS
Andrej Strahovnik, Anita Dobrovolec, Mojca Vukmanić, darko Golec 356

PREDSTAVITEV PROJEKTA NAČRT NADALJNJE OBRAVNAVE (NNO): NACIONALNO SOGLASJE O VNAPREJŠNJEM NAČRTOVANJU OBRAVNAVE BOLNIKOV Z NAPREDOVALO NEOZDRAVLJIVO BOLEZNIJO / INTRODUCING THE FURTHER CARE PLAN (NNO) PROJECT: A SLOVENIAN NATIONAL CONSENSUS ON ADVANCE CARE PLANNING FOR PATIENTS WITH ADVANCED INCURABLE DISEASES
Gregor Prosen 358

Povzetki posterjev / Posters Abstracts

NEVROKIRURŠKO ZDRAVLJENJE MAKROPROLAKTINOMA KOT ALTERNATIVA STANDARDNEMU ZDRAVLJENJU Z DOPAMINSKIM AGONISTOM: PRIKAZ PRIMERA / NEUROSURGICAL TREATMENT OF MACROPROLACTINOMA AS AN ALTERNATIVE TO STANDARD DOPAMINE AGONIST THERAPY: A CASE REPORT
Jan Kocjan in Monika Lisjak, Roman Bošnjak 370

ATRAVMATSKA RUPTURA VRANICE PRI BOLNIKU Z AKUTNO MIELOIČNO LEVKEMIJO - PRIKAZ PRIMERA / ATRAUMATIC SPLENIC RUPTURE IN A PATIENT WITH ACUTE MYELOID LEUKEMIA: A CASE REPORT
Julija Klančič, Lara Klemenčič Hansen, Matic Ivančič, Žan Čebron 374

MEDIALNO KONGRUENTNI VLOŽKI PRI TOTALNI ARTROPLASTIKI KOLENA: NARATIVNI PREGLED LITERATURE / MEDIAL CONGRUENT INSERTS IN TOTAL KNEE ARTHROPLASTY: A NARRATIVE LITERATURE REVIEW
Filip Bratkič, Matic Kolar, Boštjan Kocjančič 379

XLIF/OLIF V PRIMERJAVI S KLASIČNO POSTERIORNO SPONDILODEZO: PERIOPERATIVNI IZIDI PRI 30 ZAPOREDNIH BOLNIKIH / XLIF/OLIF VERSUS CONVENTIONAL POSTERIOR FUSION: PERIOPERATIVE OUTCOMES IN 30 CONSECUTIVE PATIENTS
Filip Bratkič, Lovro Suhodolčan 383

POKRIVANJE GINGIVALNE RECESIJE S TRIKOTNIM KORONARNO POMAKNJENIM REŽNJEM – PRIKAZ KLINIČNEGA PRIMERA / TREATMENT OF GINGIVAL RECESSION WITH A TRIANGULAR CORONALLY DISPLACED GRAFT: A CLINICAL CASE REPORT
Nika Zgojznik, Stella Sotošek Kuhar, Domen Kanduti 388

FRAGMENT V ROKI, PULPA NA TEHTNICI, MAJHEN ZLOM, VELIKA ODLOČITEV: KLINIČNE ODLOČITVE PRI ZLOMU ZOBNE KRONE / FRAGMENT IN HAND, PULP IN THE BALANCE, A SMALL FRACTURE, A BIG DECISION: CLINICAL DECISION-MAKING IN DENTAL CROWN FRACTURES
Žiga Oštir, Urša Matotek, Andreja Eberlinc Krkovič 391

BOLNIKOVA OCENA IZIDA PO INJEKCIJAH S TROMBOCITI OBOGATENE PLAZME PRI OSTEOARTROZI KOLENA: 12-MESEČNA PROSPEKTIVNA RAZISKAVA PATIENT-REPORTED OUTCOMES AFTER PLATELET-RICH PLASMA INJECTIONS FOR KNEE OSTEOARTHRITIS: A 12-MONTH PROSPECTIVE STUDY
Neža Četina, Lovro Suhodolčan 395

PILOTNA ANATOMSKA ŠTUDIJA PRISOTNOSTI IN MORFOLOGIJE AKCESORNE TETIVE M. EXTENSOR CARPI ULNARIS NA SVEŽIH ČLOVEŠKIH TRUPLIH / PILOT ANATOMICAL STUDY OF THE PRESENCE AND MORPHOLOGY OF THE ACCESSORY TENDON OF THE EXTENSOR CARPI ULNARIS MUSCLE IN FRESH HUMAN CADAVERS
Filip Dugonik in Julia Kresse, Lidija Kocbek Šaherl, Peter Kadiš, Andrej Cupar, Aleš Belšak, Jasmin Kaljun, Nebojša Jovanović, Jerneja Vidmar 400

OPERATIVNO ZDRAVLJENJE ZLOMA ACETABULUMA Z INTRAPELVIČNIM PARAREKTUS PRISTOPOM V REGIONALNI ANESTEZIJI: PRIKAZ PRIMERA / SURGICAL TREATMENT OF AN ACETABULAR FRACTURE THROUGH THE INTRAPELVIC PARARECTUS APPROACH UNDER REGIONAL ANESTHESIA: A CASE REPORT
Ivan Kostadinov, Martin Šporin, Matevž Tomaževič 411

TRAUMAREGISTER DGU® IN ANALIZA LETNEGA POROČILA ZA SB CELJE ZA LETO 2024 / TRAUMAREGISTER DGU® AND ANALYSIS OF THE ANNUAL REPORT FOR GENERAL HOSPITAL CELJE FOR 2024
Erik Glinšek, Lucija Pirnovar, Neža Četina, Luka Skočir, Drago Brilej 421

VREDNOTENJE NOVE SPLETNE PLATFORME ZA UČENJE OSNOVNIH VATS SPRETNOSTI PO NAČELIH NAČRTOVANE VADBE / EVALUATION OF A NOVEL WEB BASED PLATFORM FOR LEARNING FUNDAMENTAL VATS SKILLS BASED ON THE PRINCIPLES OF DELIBERATE PRACTICE
Lara Hvastija, Chiara Kovačič, Katarina Ham, Ana Mavko, Tomaž Štupnik..... 429

CEMENTIRANA V PRIMERJAVI Z BREZCEMENTNO FIKSACIJO PRI PRIMARNI TOTALNI ARTROPLASTIKI KOLENA: SISTEMATIČNI PREGLED RANDOMIZIRANIH KONTROLIRANIH RAZISKAV / CEMENTED VERSUS CEMENTLESS FIXATION IN PRIMARY TOTAL KNEE ARTHROPLASTY: A SYSTEMATIC REVIEW OF RANDOMIZED CONTROLLED TRIALS
Žiga Godicelj, Matevž Uršič, Samo Karl Fokter 433

PRIMERJAVA SKUPIN POŠKODOVANCEV, OBRAVNAVANIH V OBDOBJU OSMIH LET V SB CELJE V DVEH LOČENIH TRILETNIH OBDOBJIH, NA PODLAGI PODATKOV IZ REGISTRA TRAUMAREGISTER DGU® / COMPARISON OF TRAUMA PATIENTS GROUPS TREATED OVER EIGHT YEARS AT CELJE GENERAL HOSPITAL DURING TWO SEPARATE THREE-YEAR PERIODS, BASED ON DATA FROM THE TRAUMAREGISTER DGU®
Lucija Pirnovar, Neža Četina, Erik Glinšek, Luka Skočir, Drago Brilej 444

KIRURŠKI POSEG ZA OHRANITEV UDA PRI CHARCOTOVEM STOPALU: PRIKAZ PRIMERA / LIMB-SAVING PROCEDURE IN CHARCOT FOOT: A CLINICAL CASE REPORT
Nike Klun, Igor Frangež 451

AVULZIJA STALNIH ZOB: KAJ NAREDIM V PRVIH 60 MINUTAH? (DIAGNOSTIČNA IN TERAPEVTSKA NAČELA SODOBNE OBRAVNAVE) / AVULSION OF PERMANENT TEETH: WHAT SHOULD I DO IN THE FIRST 60 MINUTES? (DIAGNOSTIC AND THERAPEUTIC PRINCIPLES OF CONTEMPORARY MANAGEMENT)
Žiga Oštir, Urša Matotek, Andreja Eberlinc Krkovič 457

HUDO POŠKODOVANI BOLNIKI, STARI 70 LET ALI VEČ: ŠESTLETNA PRIMERJAVA Z MLAJŠIMI POŠKODOVANCI V SB CELJE / SEVERELY INJURED PATIENTS AGED 70 YEARS AND OLDER: A SIX-YEAR COMPARISON WITH YOUNGER TRAUMA PATIENTS AT CELJE GENERAL HOSPITAL
Neža Četina, Lucija Pirnovar, Erik Glinšek, Luka Skočir, Drago Brilej 461

ALI JE TRADICIONALNO PREDOPERATIVNO STRADANJE KIRURŠKEGA BOLNIKA ŠE UPRAVIČENO? PREGLED LITERATURE / IS TRADITIONAL PREOPERATIVE FASTING IN SURGICAL PATIENTS STILL JUSTIFIED? A REVIEW OF THE LITERATURE
Vida Glatz, Mihael Majerič, Mojca Voljč, Barbara Lovrenčič Petreski 466

AVTORJI / AUTHORS 475

UREDNIKOVA BESEDA

Spoštovane kolegice in spoštovani kolegi,

že šestinpetdesetič se srečujemo z željo po izmenjavi novih spoznanj in kirurških izkušenj na dogodku, ki ga je na začetku organiziral prof. dr. Pavel Kornhauser, njegovo delo pa je nadaljeval prof. dr. Vladimir Smrkolj. To so bili časi brez digitaliziranih platform, ko so se novosti na področju kirurške znanosti objavljale izključno v pisnih člankih in učbenikih. V tistih časih je Katedra za kirurgijo tedaj edine medicinske fakultete v Sloveniji pripravljala sestanke za hitrejši prenos znanj in izkušenj med kirurgi in splošnimi zdravniki.

Danes predstavljajo Kirurški dnevi največje vsakoletno interdisciplinarno srečanje kirurških subspecialistov, Katedri za kirurgijo MF UL so se pridružili tudi Katedra za kirurgijo MF UM in kirurške sekcije Slovenskega zdravniškega društva. Organizatorji želimo slediti novostim doma in v svetu, zato smo letos izbrali teme, zanimive za vse kirurške specialnosti: o harmonizaciji kirurških specializantskih kurikulumov z ETR UEMS, o značilnih novih poškodbenih vzorcih v aktualnih vojnah, glavna strokovna tema pa bo sodelovanje med izbranim osebnim zdravnikom in kirurgom pri zdravljenju skupnega bolnika, ki mora biti v središču naše pozornosti.

S tradicionalnim poglavjem srečanja, s prostimi temami in novostmi v kirurgiji, bomo prisluhnili tudi prvim izkušnjam generacije, ki prihaja na naša mesta v kirurgiji. Srečanje je namenjeno specialistom in specializantom operativnih strok in vsem tistim zdravnikom, ki interdisciplinarno obravnavajo bolnike s kirurškimi boleznimi.

V zadnjih letih se nam pridružujejo študenti kliničnih letnikov obeh medicinskih fakultet. Slovensko zdravniško društvo jim je z dopolnitvijo svojega statuta omogočilo vse do specialističnega izpita brezplačno članstvo.

Zaželimo si vsebinsko bogato in prijetno strokovno srečanje.

prof. dr. Radko Komadina, dr. med., višji svétnik
predsednik organizacijskega odbora KD 2026

PRIMERJAVA SPECIALIZACIJ V AVSTRIJI, NEMČIJI IN SLOVENIJI: JE DOLŽINA ZAGOTOVILO ZA KAKOVOST?

COMPARISON OF RESIDENCY TRAINING ACROSS SPECIALTIES IN AUSTRIA, GERMANY AND SLOVENIA: IS THE DURATION POTENTIALLY ASSOCIATED WITH IMPROVED QUALITY?

Miha Kerin, Jurij Matija Kališnik

Ključne besede: Avstrija; Nemčija; Slovenija; kirurgija; specializacija

Keywords: Austria; Germany; Slovenia; surgery; residency

IZVLEČEK

Ob staranju prebivalstva, pomanjkanju kadrov ter hitrem razvoju minimalno invazivnih, katetrskih in robotskih metod se postavlja vprašanje, ali so obstoječi kurikulumi kirurških specializacij še ustrezni. Pri pripravi programov ne moremo mimo primerjave z najrazvitejšimi zdravstvenimi sistemi.

V prispevku primerjamo specializacije iz abdominalne kirurgije, srčne kirurgije in nevrokirurgije v Avstriji, Nemčiji in Sloveniji ter razpravljamo o tem, ali dolžina specializacije zagotavlja kakovost usposabljanja. Avstrijska specializacija traja 63 mesecev, nemška in slovenska pa 72 mesecev. Države se razlikujejo po strukturi programov: v Avstriji in Nemčiji je začetni del specializacije daljši in bolj osredotočen na izbrano področje, v Sloveniji pa je več kroženja po drugih oddelkih. Slovenija je edina od primerjanih držav, v kateri se od kandidatov zahteva tudi praktični del specialističnega izpita. Avstrijski model je modularen in usmerjen v subspecializacijo, slovenski pa je širše zasnovan in enoten. Noben sistem sam po sebi ne zagotavlja kakovostnejšega usposabljanja; odločilni so predvsem kakovost učnega okolja, število in zahtevnost operacij, stopnja samostojnosti ter kakovost mentorstva.

ABSTRACT

Against the background of an ageing population, workforce shortages and the rapid development of minimally invasive, catheter-based and robotic techniques, the question arises whether current surgical residency curricula remain adequate. When designing training programmes, comparison with the most advanced healthcare systems is unavoidable. This article compares residency training in abdominal surgery, cardiac surgery and neurosurgery in Austria, Germany and Slovenia and discusses whether the duration of training ensures its quality. Residency lasts 63 months in Austria and 72 months in Germany and Slovenia. The programmes differ in structure: abroad, the initial phase is longer and more focused on the chosen specialty, whereas in Slovenia more time is spent rotating through other departments. Slovenia is the only country that also requires a practical part of the specialist examination. The Austrian model is modular and geared towards subspecialisation, while the Slovenian

one, on the other hand, is broader and uniform. No system by itself guarantees better training; the decisive factors are above all the quality of the learning environment, the number and complexity of operations, the degree of independence and mentoring.

UVOD

Sedanje obdobje zaznamujejo številni izzivi, povezani s staranjem prebivalstva, pomanjkanjem kadrov in vse večjim razkorakom med potrebami prebivalstva ter zmogljivostmi zdravstvenega sistema. Zato se vse pogosteje sprašujemo, kako naprej in kje so možnosti za optimizacijo, predvsem pa, kako oblikovati čim boljše pogoje za pridobivanje znanja in veščin, ki bi zdravnikom omogočili strokovno odličnost ter hkrati zagotavljali kakovostno in učinkovito zdravstveno oskrbo bolnic in bolnikov, ki so nam zaupani.

Obenem iščemo pristope, s katerimi bi medicino, zlasti kirurške discipline, naredili privlačnejše za prihajajoče generacije. Želimo si, da bi se tudi v prihodnje mladi zdravniki zanje odločali z enako zavzetostjo, jih razvijali z visoko stopnjo strokovne odličnosti ter tako ohranjali korak z najrazvitejšimi zdravstvenimi sistemi.

SPLOŠNA IZHODIŠČA IN RAZLIKE MED SISTEMI V OBRAVNAVANIH DRŽAVAH

Sistem specializacij v Sloveniji deluje že več kot 20 let, medtem ko sta bila sistema v Nemčiji in Avstriji v sedanji obliki vzpostavljena pred dobrim desetletjem. V tem obdobju smo priča hitremu razvoju minimalno invazivnih metod, ki vključujejo posege skozi majhne reze ali naravne telesne odprtine ob uporabi videoasistiranih tehnologij, katetrskih terapij in robotskih sistemov. Pomemben napredek predstavljajo tudi uveljavljanje načel pospešenega okrevanja po operativnih posegih in s tem povezane spremembe v perioperativni obravnavi. Vse to pred sistem izobraževanja postavlja nove izzive in zahteve ter narekuje razmislek o tem, v kolikšni meri so vsebine obstoječih kurikulumov kirurških specializacij še ustrezne.

Drugi pomemben vidik je vse večja kompleksnost operativnih posegov, zlasti minimalno invazivnih posegov z uporabo naprednih tehnologij. Za njihovo varno in kakovostno izvajanje sta pogosto potrebna predhodno pridobljeno strokovno znanje in ustrezna raven praktičnih izkušenj, ki omogočata učinkovitejše učenje ter skrajšujeta učno krivuljo. Poleg tega sta za ohranjanje in zagotavljanje kakovosti potrebna zadostno število opravljenih posegov in ustrezna pogostost njihovega izvajanja. To pomeni, da mora biti usposabljanje dovolj dolgo, ustrezno strukturirano in podprto z zadostnim obsegom praktičnega dela. V času vse strožjih omejitev delovnega časa takšnih pogojev ni mogoče zagotavljati samoumevno.

Tretji vidik se nanaša na odgovornost in formalno usposobljenost specialistov. Obseg in kakovost pridobljenega znanja ter praktičnih veščin se lahko namreč pomembno razlikujeta glede na izbrano specializacijo, raven in usmeritev izobraževalne ustanove

ter značilnosti zdravstvenega sistema posamezne države. Ob teh razlikah lahko pride do situacij, ko mora mladi specialist po pridobitvi specialističnega naziva prevzeti strokovno in pravno odgovornost za izvajanje posegov, za katere v okviru specializacije zaradi značilnosti sistema usposabljanja morda ni pridobil zadostnih kompetenc. Takšno neskladje med formalno pridobljenim nazivom in dejansko usposobljenostjo lahko povzroči veliko poklicno obremenitev ter v skrajnih primerih ogrozi specialistovo poklicno prihodnost, vključno z možnostjo omejitve ali odvzema licence.

PRIKAZ OSNOVNIH ZNAČILNOSTI 3 IZBRANIH KIRURŠKIH SPECIALIZACIJ

Tabela 1. Specializacija iz abdominalne kirurgije[1–3]

	Avstrija	**Nemčija**	**Slovenija**
Trajanje specializacije (v mesecih)	63	72	72
- Začetni del	15	60	24
- Nadaljevalni (specialni) del	48	12	48
Št. posegov s področja specializacije	Ca. 550, odvisno od modula	460	194
Specialistični izpit	Pisni + ustni izpit	Ustni izpit	Ustni + praktični izpit

Tabela 2. Specializacija iz srčne kirurgije[1–3]

	Avstrija	**Nemčija**	**Slovenija**
Trajanje specializacije (v mesecih)	63	72	72
- Začetni del	15	60	24
- Nadaljevalni (specialni) del	48	12	48
Št. posegov s področja specializacije	Ca. 450, odvisno od modula	290	81
Specialistični izpit	Ustni izpit	Ustni izpit	Ustni + praktični izpit

Pri primerjavi treh izbranih kirurških specializacij v obravnavanih državah ugotavljamo, da je trajanje specializacije v Avstriji pri vseh treh najkrajše in znaša 63 mesecev[4–6], kar je devet mesecev manj kot v Sloveniji in Nemčiji, kjer specializacija traja 72 mesecev.[1,7]

Tabela 3. Specializacija iz nevrokirurgije[1–3]

	Avstrija	Nemčija	Slovenija
Trajanje specializacije (v mesecih)	63	72	72
- Začetni del	36	60	24
- Nadaljevalni (specialni) del	27	12	48
Št. posegov s področja specializacije	Ca. 300, odvisno od modula	335	426
Specialistični izpit	Ustni izpit	Ustni izpit	Ustni + praktični izpit

Struktura programov se med državami precej razlikuje, zato je njihova celovita primerjava zahtevna, saj začetni deli programov po vsebini niso povsem primerljivi. Kljub temu je opaziti, da je v Avstriji in Nemčiji večji poudarek na začetnem delu usposabljanja, ki je v primerjavi s slovenskim sistemom bolj usmerjen v področje izbrane specializacije in manj v kroženje po drugih oddelkih.[2-7]

Največje razlike se kažejo v številu zahtevanih operativnih posegov. Pri interpretaciji teh podatkov je treba upoštevati, da navedena števila ne vključujejo diagnostičnih postopkov, kot so endoskopije in ultrazvočne preiskave. Skupno število zahtevanih posegov je zato le omejeno primerljivo med državami. Smiselnejša bi bila primerjava zahtev za posamezne specifične posege, saj izkušnje specializantov kažejo, da so predpisane zahteve na nekaterih področjih presežene, na drugih pa jih ni mogoče doseči.

Države se razlikujejo tudi glede oblike in trajanja specialističnega izpita. Izstopa Slovenija, ki kot edina od obravnavanih držav poleg teoretičnega zahteva tudi praktični del specialističnega izpita.

KOMENTAR IN IZHODIŠČA ZA IZBOLJŠAVE

Če na kratko povzamemo, idealnega sistema, ki bi v najkrajšem možnem času usposobil specialista za samostojno in kakovostno izvajanje večine zahtevanih posegov ter doseganje predpisanih kompetenc, ni v nobeni od obravnavanih držav. Zato je vprašanje ustreznosti šestletnega trajanja kirurških specializacij v Sloveniji povsem relevantno. To velja še posebej ob dejstvu, da je pridobivanje kompetenc in operativnih veščin med ustanovami zelo različno ter odvisno od kakovosti mentorstva, kadrovskih razmer in organizacije dela, vključno s spoštovanjem omejitev delovnega časa. Vse to velja kljub veliki zavzetosti mladih zdravnikov, da bi se čim bolje strokovno usposobili.

Iz tega izhaja, da bi bilo smiselno razmisliti o pospešenem, a še vedno postopnem vključevanju mladih specialistov v samostojno delo, ob ustrezno opredeljenih kompetencah, varovalkah in nadzoru. Takšen pristop bi lahko omogočil učinkovitejšo organizacijo dela in nadaljnje pridobivanje izkušenj ob hkratnem zagotavljanju varnosti

bolnikov. To bi bilo mogoče podpreti tudi s prenovo in morebitnim skrajšanjem programov specializacij, vendar le ob predhodni opredelitvi pričakovanih kompetenc in zanesljivem preverjanju njihovega doseganja.

Poleg tega je znano, da je pri pridobivanju kirurških veščin pomembna zadostna in ustrezno časovno razporejena izpostavljenost operativnemu delu. Intenzivno praktično usposabljanje omogoča razvoj motoričnih spretnosti, avtomatizacijo posameznih postopkov in oblikovanje rutin, ki so podlaga za prehod na zahtevnejšo raven operativnega dela ter nadaljnji razvoj strokovne ekspertize. Pri tem se zastavlja vprašanje, ali lahko ob danih omejitvah delovnega časa sedanja organizacija izobraževalnega procesa v celoti zagotovi ustrezno intenzivnost in kontinuiteto usposabljanja.

Če je usposabljanje preveč raztegnjeno ali je zaradi organizacijskih omejitev praktični del izobraževanja nezadosten, obstaja tveganje, da specializant ne izkoristi optimalno obdobja intenzivnega pridobivanja kirurških veščin. Posledično nekateri specialisti morda ne dosežejo celotnega potenciala, ki bi ga lahko razvili v ustrezno strukturiranem izobraževalnem okolju. To vprašanje je pomembno tudi pri obravnavi sistemov v Avstriji in Nemčiji. Široka baza kandidatov in specializantov sama po sebi namreč ne zagotavlja, da bodo vsi, ki vstopijo v program usposabljanja, program tudi zaključili z ustreznim naborom praktičnih kirurških kompetenc. Kakovost usposabljanja je odvisna tudi od razpoložljivih operativnih priložnosti, kakovosti mentorstva, organizacije dela in načina vrednotenja napredka.

Velika konkurenčnost, prehajanje med programi in osip lahko dodatno otežijo doseganje zastavljenih izobraževalnih ciljev. Posebej problematično je, kadar zdravnik kljub večletnemu usposabljanju ne pridobi zadostnih operativnih kompetenc ali se njegov strokovni razvoj ustavi na ravni, ki ne omogoča napredovanja k zahtevnejšim posegom in večji samostojnosti. Razkorak med formalno pridobljenim specialističnim nazivom in dejansko operativno usposobljenostjo je zato pomembno vprašanje tako za posameznika kot za ustanovo in zdravstveni sistem. Podobna vprašanja se pojavljajo tudi na naslednji stopnji poklicnega razvoja, ko specialisti napredujejo na delovna mesta z večjo odgovornostjo, na primer na položaj višjega zdravnika specialista (*Oberarzt*) v nemško govorečih zdravstvenih sistemih.

Vse navedeno je tesno povezano z etično odgovornostjo ustanov za izobraževanje in strokovni razvoj specializantov. Ni naključje, da se v Avstriji in Nemčiji razvijajo različni mehanizmi spremljanja in vrednotenja kakovosti izobraževalnih ustanov. Takšni mehanizmi lahko omogočajo prepoznavanje okolij, ki ne zagotavljajo ustreznih pogojev za usposabljanje, ter uvedbo korektivnih ukrepov. V skrajnih primerih lahko nezadostna kakovost izobraževanja vpliva tudi na pravico ustanove do izvajanja specializacij. Učinkovit nadzor tako prispeva k varovanju interesov specializantov, zagotavljanju kakovosti usposabljanja in odgovorni uporabi javnih sredstev. Hkrati morajo biti vzpostavljeni tudi jasni in pravični postopki spremljanja napredka specializantov, da se pravočasno prepoznajo morebitne težave pri doseganju zahtevanih kompetenc in omogoči ustrezna podpora ali preusmeritev.

NEKATERE PREDNOSTI IN SLABOSTI POSAMEZNIH MODELOV SPECIALIZACIJE

Modularna zasnova drugega dela specializacije spodbuja zgodnejši razvoj specifičnih strokovnih interesov in omogoča boljše prilagajanje različnim kariernim usmeritvam. Specializant, ki ga na primer zanima vaskularna nevrokirurgija, lahko večji del poglobljenega usposabljanja nameni temu področju, pri čemer mora še vedno izpolniti vse zahteve glede temeljnih kompetenc v okviru osnovnega programa. Dodatna prednost avstrijskega modela je časovna prilagodljivost glede opravljanja specialističnega izpita. Avstrijski izpitni red kot splošni pogoj za pristop k specialističnemu izpitu določa najmanj 44 mesecev ustreznega usposabljanja. Izpit je tako mogoče opraviti še pred formalnim zaključkom celotnega programa, preostali del specializacije pa nameniti nadaljnjemu pridobivanju praktičnih izkušenj.

Modularnost pa je prednost le, če ima specializant dostop do ustreznega kliničnega okolja. V ustanovi, kjer ni dovolj primerov določene patologije, bo nekatere kompetence težje pridobil, zato bo morda potreboval dodatno usposabljanje v drugi ustanovi. Prilagodljivost na ravni predpisov torej še ne zagotavlja enake dostopnosti različnih kliničnih izkušenj v praksi. Poleg tega lahko izrazitejša usmeritev v izbrane module zmanjša obseg poglobljenih izkušenj na drugih področjih. Takšna usmeritev je ustrezna le, če osnovni program zagotavlja pridobitev vseh ključnih kompetenc, potrebnih za varno in kakovostno obravnavo bolnikov tudi zunaj izbranega področja poglobljenega usposabljanja.

Slovenski program ima po drugi strani obsežno začetno obdobje usposabljanja, ki lahko pomeni pomembno prednost. Kirurška obravnava bolnika namreč obsega bistveno več kot zgolj izvedbo operativnega posega. Vključuje tudi klinično oceno bolnikovega stanja, intenzivno zdravljenje, interpretacijo slikovnih preiskav, prepoznavanje zgodnjih in poznih pooperativnih zapletov ter načrtovanje nadaljnje obravnave in rehabilitacije. Če je ta del programa ustrezno strukturiran in kakovostno izveden, lahko pomembno prispeva k razvoju širših kliničnih in interdisciplinarnih kompetenc.

Med potencialnimi slabostmi slovenskega modela je treba izpostaviti predvsem potrebo po rednem posodabljanju programa. Od njegove vzpostavitve leta 2003 se je kirurgija pomembno razvila, zlasti na področjih endoskopske in minimalno invazivne kirurgije, različnih oblik nevromodulacije in stimulacije, intraoperativne navigacije, slikovnega vodenja operacij ter endovaskularnega zdravljenja. Zato se upravičeno zastavlja vprašanje, ali so vse sodobne metode in z njimi povezane kompetence v obstoječem programu dovolj jasno opredeljene in ustrezno vključene v proces usposabljanja.

Pri tem je treba poudariti, da formalni program ni nujno popoln odraz dejanskega izobraževalnega procesa. Klinična praksa, mentorstvo in dodatne izobraževalne dejavnosti so lahko sodobnejši od uradno opredeljenega kurikuluma ter tako deloma ali v celoti nadomestijo njegove morebitne pomanjkljivosti. Kljub temu je pomembno,

da so ključne sodobne kompetence jasno opredeljene tudi na ravni formalnega programa, saj to omogoča bolj sistematično načrtovanje, izvajanje in vrednotenje usposabljanja.

Slovenski program je zasnovan kot enotna šestletna specializacija in ne predvideva enako strukturiranega sistema izbirnih modulov, kot ga poznamo v avstrijskem modelu. Formalno zato ponuja manj možnosti za individualno prilagajanje programa in poglobljeno usposabljanje na izbranih področjih. Morebitna nadgradnja slovenskega modela bi lahko vključevala uvedbo jasno opredeljenih izbirnih modulov v poznejšem delu specializacije, ob hkratnem ohranjanju skupnega nabora temeljnih kompetenc, ki jih mora doseči vsak specialist.

ZAKLJUČEK

Avstrija in deloma tudi Nemčija ponujata večjo formalno modularnost programov specializacij, kar omogoča prilagodljivejše načrtovanje subspecializacije, preglednejše dokumentiranje posameznih modulov in časovno ločitev specialističnega izpita od formalnega zaključka usposabljanja. Slovenski model temelji na enotnejši strukturi, ki omogoča širše zasnovano usposabljanje z vnaprej določenim zaporedjem kroženj in obveznim praktičnim delom specialističnega izpita.

Ne glede na formalno zasnovo programa je za kakovost usposabljanja odločilno predvsem učno okolje. Število opravljenih operacij, zahtevnost kliničnih primerov, dejanska vloga specializanta pri izvajanju posegov, redne povratne informacije in kakovost mentorstva so lahko pomembnejši od razlik med formalno opredeljenimi programi. Avstrijski model zato odpira vprašanje, ali bi bilo mogoče tudi v Sloveniji z reorganizacijo in večjo fleksibilnostjo programa, ob morebitnem skrajšanju njegovega trajanja, ohraniti ali celo izboljšati kakovost usposabljanja. Takšna sprememba bi morala temeljiti na jasno opredeljenih kompetencah in objektivnem preverjanju njihovega doseganja.

Za celovito primerjavo sistemov bi bilo treba odgovoriti na tri ključna vprašanja: koliko operativnih posegov specializant dejansko opravi v vlogi prvega operaterja, kako objektivno se preverjata njegova usposobljenost in stopnja samostojnosti ter ali program zagotavlja pridobivanje sodobnih kompetenc na vseh ključnih področjih posamezne specialnosti. Za to ne zadostuje primerjava formalnih predpisov, temveč je treba preučiti tudi dejansko izvajanje usposabljanja v posameznih učnih centrih. Smiselna bi bila neposredna primerjava specializantov na primerljivih stopnjah izobraževanja, pri kateri bi upoštevali obseg in zahtevnost opravljenih posegov, dosežene kompetence ter kakovost mentorstva.

Brez takšnih podatkov bi bila trditev, da je avstrijski, nemški ali slovenski sistem klinično učinkovitejši oziroma zagotavlja kakovostnejše usposabljanje, preveč kategorična. Ključni cilj prihodnjih izboljšav bi zato moral biti razvoj sistema, ki bi združeval ustrezno strukturiran program, fleksibilnost pri izbiri strokovne usmeritve, kakovostno praktično usposabljanje in objektivno preverjanje doseženih kompetenc.

Literatura in viri:

1. Zdravniška zbornica Slovenije. Abdominalna Kirurgija, Kardiovaskularna Kirurgija Nevrokirurgija,: vsebina specializacije [Internet]. Ljubljana: Zdravniška zbornica Slovenije; 2003 [cited 2026 Sep 29]. Available from: https://www.zdravniskazbornica.si
2. Ärztinnen-/Ärzte-Ausbildungsordnung 2015 (ÄAO 2015). BGBl. II Nr. 147/2015, as amended by BGBl. II Nr. 224/2026. Anlage 6 [Internet]. Vienna: Rechtsinformationssystem des Bundes (RIS); 2026 [cited 2026 Oct 10]. Available from: https://www.ris.bka.gv.at
3. Verordnung der Österreichischen Ärztekammer über Kenntnisse, Erfahrungen und Fertigkeiten in der Ausbildung zur Fachärztin/zum Facharzt, sowie über die Ausgestaltung und Form der Rasterzeugnisse, Prüfungszertifikate und Ausbildungsbücher (KEF und RZ-V 2015) [Internet]. Vienna: Österreichische Ärztekammer; 2015 [cited 2026 Oct 10]. Available from: https://www.aerztekammer.at
4. Fachspezifische Prüfungsrichtlinie für das Sonderfach Neurochirurgie. Version 1.3 für Ausbildungsbeginn ab 01.01.2020. [Internet]. Vienna: Österreichische Ärztekammer, Österreichische Akademie der Ärzte (KEF und RZ-V 2015); 2015 [cited 2026 Oct 10]. Available from: https://www.aerztekammer.at
5. Fachspezifische Prüfungsrichtlinie für das Sonderfach Allgemeinchirurgie und Viszeralchirurgie. Version 1.3 für Ausbildungsbeginn ab 01.01.2020. [Internet]. Vienna: Österreichische Ärztekammer, Österreichische Akademie der Ärzte (KEF und RZ-V 2015); 2015 [cited 2026 Oct 10]. Available from: https://www.aerztekammer.at
6. Fachspezifische Prüfungsrichtlinie für das Sonderfach Herzchirurgie. Version 1.3 für Ausbildungsbeginn ab 01.01.2020. [Internet]. Vienna: Österreichische Ärztekammer, Österreichische Akademie der Ärzte (KEF und RZ-V 2015); 2015 [cited 2026 Oct 10]. Available from: https://www.aerztekammer.at
7. Bayerische Landesärztekammer. Weiterbildungsordnung für die Ärzte Bayerns vom 16. Oktober 2021 in der Fassung vom 11. Oktober 2025 [Internet]. München: Bayerische Landesärztekammer; 2025 [cited 2026 Oct 19]. 503 p. German. Available from: www.blaek.de

VOJAŠKO-ZDRAVSTVENA ENOTA: ORGANIZACIJA, CIVILNO SODELOVANJE IN VKLJUČEVANJE PRIDOBLJENIH IZKUŠENJ IZ SODOBNIH OBOROŽENIH SPOPADOV

MILITARY MEDICAL UNIT: ORGANISATION, CIVIL-MILITARY COOPERATION AND INTEGRATION OF LESSONS LEARNED FROM CONTEMPORARY ARMED CONFLICTS

Aleš Fischinger, Andrej Strahovnik, Uroš Brenčič, Igor Goričan, Zlatko Kvržić, Damjan Remškar, Sonja Turnšek

Ključne besede: vojaško zdravstvo; Role 1; Role 2; civilno-vojačko sodelovanje; dvojna raba; podaljšana oskrba poškodovancev; vojna kirurgija; izredne razmere

Keywords: military medicine; Role 1; Role 2; civil-military cooperation; dual use; prolonged casualty care; war surgery; emergencies

IZVLEČEK

Vojaško zdravstvena enota (VZE) zagotavlja zdravstveno, veterinarsko in laboratorijsko podporo Slovenski vojski doma in v tujini ter sodeluje pri odzivanju na naravne in druge nesreče. V zadnjih letih je podpirala civilni zdravstveni sistem med epidemijo covida-19, ob požaru na Krasu leta 2022 in ob poplavah avgusta 2023. Pri tovrstnem sodelovanju ostajajo velik izziv zakonske omejitve glede izvajanja zdravstvene dejavnosti za civilno prebivalstvo.

Sodobni oboroženi spopadi so pokazali, da je vidna zdravstvena zmogljivost na bojišču, kjer prevladujejo brezpilotni letalniki, prednostna tarča, saj se zaščita zdravstvenih enot po ženevskih konvencijah v praksi ne spoštuje. Zato Slovenska vojska zmogljivosti Role 1 in Role 2 na vajah ne premika več kot celote. Enota v območje delovanja prinese le potrebno opremo in se umesti v obstoječ objekt – skladišče, klet ali porušeno stavbo –, ki za nasprotnika nima vojaškega pomena. Evakuacija lahko traja ure ali dni, poškodovanci pa so pogosto okuženi ali kolonizirani z večkratno odpornimi bakterijami. Z medicinskega stališča je večji poudarek na podaljšani oskrbi in stabilizaciji poškodovancev, kirurgiji omejevanja škode (*angl.* damage control surgery) v omejenih razmerah in zgodnji transfuziji, pri čemer kri na bojišče dostavijo brezpilotni letalniki. Koncept delovanja je bil preizkušen na vaji Zdravstveni ščit 2026.

Temelj pripravljenosti ostaja klinično delo vojaških zdravnikov in medicinskih sester v javnem zdravstvu, ki obsega do 50 % delovnega časa in poteka na podlagi pogodb o

usposabljanju z javnimi zdravstvenimi zavodi. Delo vojaškega zdravstvenega osebja v javnih zdravstvenih zavodih je pomemben del vojaško-civilnega sodelovanja. Sodelovanje bo polno zaživelo z začetkom delovanja Nacionalnega zdravstvenega centra za izredne razmere (NZCIR), ki je zasnovan kot ustanova dvojne rabe, v kateri bodo civilni in vojaški zdravstveni delavci skupaj zdravili civilne in vojaške bolnike.

ABSTRACT

The Military Medical Unit (VZE) provides medical, veterinary and laboratory support to the Slovenian Armed Forces at home and abroad and takes part in the response to natural and other disasters. In recent years, it has supported the civilian healthcare system during the COVID-19 epidemic, the 2022 Karst wildfire and the August 2023 floods. In such cooperation, legal restrictions on providing healthcare to the civilian population remain a major challenge.

Contemporary armed conflicts have shown that a visible medical facility on a battlefield dominated by unmanned aerial vehicles is a high-value target, as the protection of medical units under the Geneva Conventions is not respected in practice. The Slovenian Armed Forces therefore no longer move Role 1 and Role 2 capabilities as a whole during exercises. The unit brings only the necessary equipment into the area of operations and sets up in an existing building – a warehouse, a basement or a damaged structure – that is of no military value to the adversary. Evacuation may take hours or days, and casualties are often infected or colonised with multidrug-resistant bacteria. From a medical standpoint, greater emphasis is therefore placed on prolonged casualty care and stabilisation, damage control surgery in austere conditions and early transfusion, with blood delivered to the battlefield by unmanned aerial vehicles. The concept of operations was tested during Exercise Zdravstveni ščit (Medical Shield) 2026.

Clinical work by military physicians and nurses in public healthcare remains the foundation of readiness. It accounts for up to 50% of their working time and is carried out under training agreements with public healthcare institutions. The work of military health personnel in public healthcare institutions is an important element of civil-military cooperation. This cooperation will reach its full potential once the National Health Centre for Emergency Situations (NZCIR) becomes operational; the centre is designed as a dual-use institution in which civilian and military health professionals will jointly treat civilian and military patients.

KIRURŠKE IZKUŠNJE IZ RUSKO-UKRAJINSKE VOJNE: POSLEDICE ZA SODOBNO OSKRBO VOJNIH POŠKODOVANCEV

SURGICAL EXPERIENCE FROM THE RUSSIA-UKRAINE WAR: IMPLICATIONS FOR MODERN CARE FOR WAR-WOUNDED

Andrej Strahovnik, Laura Petek

Ključne besede: vojne poškodbe; kirurgija za obvladovanje poškodb; podaljšana oskrba poškodovancev; množične nesreče; civilno-vojaško sodelovanje

Keywords: war injuries; injury management surgery; extended care of the injured; mass accidents; civil-military cooperation

IZVLEČEK

Rusko-ukrajinska vojna razkriva zahtevne pogoje kirurške oskrbe v oboroženih spopadih. Visokoenergijske eksplozijske in penetrantne poškodbe vseh telesnih regij, ogrožene evakuacijske poti ter omejena razpoložljivost zdravstvenih zmogljivosti zahtevajo prilagoditev organizacije in izvajanja zdravstvene oskrbe. Namen prispevka je predstaviti ključne kirurške izkušnje iz tega konflikta ter njihove posledice za pripravljenost vojaških in civilnih zdravstvenih sistemov.

Objavljena klinična poročila in strokovne analize poudarjajo pomen kirurgije za obvladovanje in omejitev poškodb (*damage-control surgery*) v povezavi z ustrezno hemostatsko reanimacijo in zgodnjo dostopnostjo krvnih pripravkov. Zaradi nepredvidljive in podaljšane evakuacije morajo kirurške ekipe zagotavljati dolgotrajnejšo pooperativno oskrbo, spremljanje bolnikovega stanja in možnost ponovnih posegov. Poseben izziv predstavljajo kompleksne poškodbe okončin z izgubo kostnine in mehkih tkiv, pridružene žilne poškodbe ter posledice dolgotrajne uporabe prevez/turnikejev. Zdravljenje pogosto zahteva ponavljajočo kirurško odstranitev neživih tkiv in stopenjsko rekonstrukcijo. Okužbe z večkratno odpornimi mikroorganizmi poudarjajo pomen mikrobiološke diagnostike, kirurškega obvladovanja izvora okužbe in smotrne uporabe protimikrobnih zdravil. Oskrba penetrantnih poškodb glave zahteva specialistično presojo, ustrezno slikovno diagnostiko in intenzivno zdravljenje. Ob množičnem prilivu poškodovancev na kirurške odločitve vplivajo tudi razpoložljivost krvi, operacijskih ekip in pooperativnih zmogljivosti.

Izkušnje konflikta potrjujejo, da uspešnost kirurškega zdravljenja temelji na usklajeni verigi oskrbe od mesta poškodbe do rehabilitacije. Za Slovenijo in druge evropske države so pomembni skupno civilno-vojaško načrtovanje, usposabljanje za vojne

poškodbe ter preverjanje zmogljivosti ob prekinitvah evakuacije. Ker dokazi pretežno izhajajo iz opazovalnih raziskav in izkušenj posameznih ustanov, je njihova posplošitev omejena.

ABSTRACT

The Russia-Ukraine war reveals the challenging conditions of surgical care in armed conflicts. High-energy explosion and penetrating injuries to all body regions, endangered evacuation routes, and limited availability of medical facilities require adjustment of the organization and delivery of medical care. The purpose of the paper is to present the key surgical experiences from this conflict and their implications for the readiness of military and civilian health systems.

Published clinical reports and expert analyses emphasize the importance of damage control surgery in conjunction with adequate hemostatic resuscitation and early availability of blood products. Due to unpredictable and prolonged evacuation, surgical teams must provide longer-term postoperative care, monitoring of the patient's condition and the possibility of repeated interventions. Complex limb injuries with loss of bone and soft tissues, associated vascular injuries and the consequences of long-term use of tourniquets pose a particular challenge. Treatment often requires necretomy and staged reconstruction. Infections with multidrug - resistant microorganisms emphasize the importance of microbiological diagnostics, surgical source control and the rational use of antimicrobial drugs. Care for penetrating head injuries requires specialist assessment, appropriate imaging diagnostics and intensive treatment. With a massive influx of injured people, surgical decisions are also influenced by the availability of blood, operating teams and postoperative capacity.

The experience of the conflict confirms that the success of surgical treatment is based on a coordinated chain of care from the site of injury to rehabilitation. For Slovenia and other European countries, joint civil-military planning, training for war injuries and capacity testing during evacuation interruptions are important. Since the evidence is mainly derived from observational research and the experience of individual institutions, its generalization is limited.

MNOŽIČNE OPEKLINE IN OPEKLINE V IZREDNIH RAZMERAH

BURN MASS CASUALTY INCIDENTS AND BURNS IN CRISIS SITUATIONS

Anastazija Gračner in Gregor Jakopič, Jerneja Vidmar

Ključne besede: opekline; množične nesreče; načrtovanje ob nesrečah; triaža; oboroženi spopadi

Keywords: burns; mass casualty incidents; disaster planning; triage; armed conflicts

IZVLEČEK

Množična nesreča z opeklinami je dogodek, pri katerem število opečenih preseže zmogljivosti lokalne, regionalne ali nacionalne mreže za oskrbo opeklin. Ker je specializirana oskrba zgoščena v maloštevilnih centrih, lahko že nekaj hudo opečenih preobremeni nacionalni sistem manjše države. V prispevku predstavljamo postopek aktiviranja bolnišnice ob razglasitvi množične nesreče v Sloveniji, evropski načrt odziva na množične nesreče z opeklinami v okviru mehanizma Unije na področju civilne zaščite in smernice Evropskega združenja za opekline ter jih soočimo z izkušnjami iz požarov v Kočanih (2025) in Crans-Montani (2026). Obravnavamo tudi opekline v sodobnih oboroženih spopadih, kjer so večinoma del politravme, izid pa je odločilno odvisen od časa do evakuacije. Primerjamo protokole Združenega kraljestva, Nizozemske, Belgije, Švedske, Švice in ZDA ter predlagamo načrt simulacijske vaje v UKC Maribor. Prednostne naloge so nacionalni načrt z opredeljeno zmogljivostjo postelj za opekline in pragovi nasičenosti, nacionalna koordinacijska celica za opekline, telemedicinska podpora, usposabljanje osebja nespecializiranih bolnišnic in redne vaje.

ABSTRACT

A burn mass casualty incident is an event in which the number of burn casualties exceeds the capacity of the local, regional or national burn care network. Because specialised burn care is concentrated in a few centres, only a few severely burned patients can overwhelm the national system of a small country. This paper describes hospital activation following the declaration of a mass casualty incident in Slovenia, the European burn mass casualty response plan within the Union Civil Protection Mechanism, and the European Burns Association guidelines, and compares them with the experience of the Kočani (2025) and Crans-Montana (2026) fires. We also address burns in contemporary armed conflicts, where they occur mainly as part of polytrauma and outcomes depend critically on evacuation time. We compare the protocols of the United Kingdom, the Netherlands, Belgium, Sweden, Switzerland and the United States, and propose a simulation exercise plan for the University Medical Centre Maribor. Priorities include a national plan with defined burn bed capacity and saturation thresholds, a national burn coordination cell, telemedicine support, training of staff in non-specialised hospitals, and regular exercises.

UVOD

Hude opekline, ki zahtevajo bolnišnično zdravljenje, so v evropskih državah redke, zato je njihova oskrba zgoščena v maloštevilnih centrih z le nekaj posteljami za opekline na milijon prebivalcev.[1] Oskrba je hkrati izjemno zahtevna, saj je na vsak odstotek opečene celotne telesne površine (TBSA) v povprečju potreben 1,1 dneva hospitalizacije.[1] Množična nesreča z opeklinami (*angl*. burn mass casualty incident, BMCI) je zato opredeljena kot dogodek, pri katerem število opečenih preseže zmogljivosti lokalne, regionalne ali nacionalne mreže za oskrbo opeklin.[1,2]

Takšni dogodki niso izjemno redki: francoski pregled literature je med letoma 1942 in 2023 identificiral 202 takšna dogodka[3], načrt, specifičen za opekline, pa je imelo le 35 % evropskih centrov in držav.[2] Evropski sistem sta nedavno preizkusila požara v Kočanih (2025) in Crans-Montani (2026), pri prvem je kot sprejemna država sodelovala tudi Slovenija[4,5], vojni v Ukrajini in na Bližnjem vzhodu pa znova opozarjata na opekline kot sestavni del bojne politravme.[6,7]

Namen prispevka je predstaviti aktiviranje bolnišnice ob množični nesreči v Sloveniji, evropski okvir odziva na množične nesreče z opeklinami, posebnosti opeklin v oboroženih spopadih, primerjavo nacionalnih protokolov izbranih držav ter predlog simulacijske vaje v Univerzitetnem kliničnem centru (UKC) Maribor.

AKTIVACIJA RAZGLASITVE MNOŽIČNE NESREČE V SLOVENIJI

Postopek aktiviranja bolnišnice določajo nacionalne Smernice za delovanje sistema nujne medicinske pomoči ob množičnih nesrečah.[8] Prvo obvestilo sprejme sprejemna točka urgence in ga po opomniku posreduje nadzorni medicinski sestri, ta pa nadzornemu zdravniku. O razglasitvi in stopnji alarma odloča nadzorni zdravnik po posvetu z vodstvom bolnišnice; pri kemijski nesreči se vključi klinični toksikolog. Po vzpostavitvi bolnišnične poveljniške skupine (BPS) ta odloča o spremembi stopnje in preklicu alarma.[8] Smernice predvidevajo tri stopnje alarma (Tabela 1).

Tabela 1. Stopnje alarma ob aktiviranju bolnišnice.[8]

Stopnja	Kdaj se razglasi	Ključni ukrepi
Zeleni alarm – povečana pripravljenost	Obstaja informacija o nesreči ali grožnji, ni pa jasno, ali in v kolikšnem obsegu bo bolnišnica sprejemala paciente.	Aktivacija BPS, obvestilo kritičnim delovnim mestom, zbiranje in sporočanje podatkov o zmogljivostih (ReCO), preučitev prekinitve elektivnih posegov.
Rumeni alarm – delna mobilizacija	Znano je, da bo bolnišnica sprejela določeno število pacientov, popolna mobilizacija pa ni potrebna.	Še prekinitev nezačetih odložljivih posegov, vpoklic dodatnega osebja, podporna skupina BPS.
Rdeči alarm – popolna mobilizacija	Pričakuje se prihod velikega števila pacientov; bolnišnica mora vključiti čim več zmogljivosti.	Prekinitev vseh nezačetih nenujnih posegov, vpoklic vsega urgentnega in podpornega osebja po aktivacijskem seznamu, vse podporne skupine BPS.

BPS – bolnišnična poveljniška skupina; ReCO – regijski center za obveščanje.

Bolnišnica mora v 15 minutah po prejemu obvestila sporočiti proste zmogljivosti: število pacientov po triažnih kategorijah, ki jih lahko sprejme takoj, proste operacijske dvorane, postelje v enotah intenzivne terapije (EIT), ventilatorje ter zmogljivosti za opekline, nevrotravmo in zastrupitve.[8] Pri množični nesreči z opeklinami je podatek o zmogljivostih za opekline izhodišče za stopnjevanje odziva na regionalno, nacionalno in mednarodno raven.[1]

MNOŽIČNE OPEKLINE

POSEBNOSTI MNOŽIČNIH NESREČ Z OPEKLINAMI

Najbolj omejen vir je specializirana bolnišnična oskrba. Ker ležalna doba presega en dan na odstotek TBSA, je nasičenost centrov zgodnja, obsežna in dolgotrajna, prenese pa se tudi na nespecializirane bolnišnice, ki opečene sprejmejo prve[1]; usklajevanje virov mora zato trajati tedne.[9] Zmogljivosti za hudo opečene otroke so še manjše, zato že nekaj hudo opečenih otrok v večini evropskih držav pomeni množično nesrečo.[1] Med civilnimi dogodki prevladujejo požari v zaprtih prostorih za zabavo z veliko mladimi žrtvami, pri katerih so poleg kožnih opeklin pogoste inhalacijske poškodbe ter zastrupitve z ogljikovim monoksidom in cianidom.[10,11]

EVROPSKI OKVIR ODZIVA IN NACIONALNA PRIPRAVLJENOST

Po požaru v nočnem klubu Colectiv v Bukarešti (2015) sta Evropska komisija in Evropsko združenje za opekline (European Burns Association, EBA) razvila evropski načrt odziva v okviru mehanizma Unije na področju civilne zaščite (Union Civil Protection Mechanism, UCPM) s tremi sestavinami: ekipami za oceno opeklin, posteljami v evropskih centrih za opekline in medicinsko evakuacijo.[2] Aktivira se na prošnjo prizadete države, Koordinacijski center za odzivanje na nujne primere (ERCC) pa prošnjo posreduje državam, ki ponudijo ekipe, prevoz ali postelje.[1] Evropski načrt je drugi korak, ki nacionalnega ne more nadomestiti. Nacionalni načrt naj temelji na stopenjskem odzivu, zmogljivost opredeli v posteljah za opekline, ločeno za odrasle in otroke, in za vsako raven določi prag nasičenosti – kot približek tretjino celotne zmogljivosti –, ki sproži aktivacijo višje ravni.[1] EBA priporoča nacionalno koordinacijsko celico za opekline, ki v realnem času spremlja razpoložljive postelje in je trajno povezana s kontaktno točko ERCC[1], SZO pa preizkušanje načrta z vajami vsaj vsaki dve do tri leta.[12]

PREDBOLNIŠNIČNA IN ZAČETNA BOLNIŠNIČNA OSKRBA

Z reševalnim vozilom prispe le 36 % poškodovanih, zato morajo biti najbližje bolnišnice pripravljene na prihod netriaženih opečenih.[10,11] Prva pomoč obsega hlajenje s pitno vodo, smiselno do treh ur po poškodbi, prekritje rane in preprečevanje podhladitve.[10,12] Ob edemu žrela, stridorju ali težavah s požiranjem je indicirana takojšnja intubacija, kisik 15 l/min se daje do znižanja karboksihemoglobina pod 5 %, ob izraziti laktacidozi po vdihavanju dima pa je treba razmisliti o hidroksokobalaminu.[10] Za nadomeščanje tekočin se priporočajo kristaloidi v odmerku 3–4 ml/kg/% TBSA za prvih 24 ur, polovica

v prvih osmih urah, s titracijo glede na diurezo 0,5 ml/kg/h pri odraslih in 1,0 ml/kg/h pri otrocih[10]; prekomerno nadomeščanje vodi v abdominalni utesnitveni sindrom in ARDS.[12]

TRIAŽA, EKIPE ZA OCENO OPEKLIN IN MEDICINSKA EVAKUACIJA

Ocene TBSA na terenu so nezanesljive, z napakami od 5 do 339 %, zato je ponovna ocena v bolnišnici nujna; o uvrstitvi v kategorijo pričakovanega izida se ne odloča na kraju dogodka.[1,12] Specializirana bolnišnična triaža po EBA na podlagi starosti in TBSA izbere bolnike, ki jim bo premestitev v center za opekline koristila, in določi vrstni red premestitev (Tabela 2).[1]

Tabela 2. Specializirana bolnišnična triaža opečenih po smernicah EBA.[1]

Skupina (razmerje izid/viri)	Pričakovani izid	Prednostna raven evakuacije*
Ambulantno zdravljenje	preživetje ≥ 95 %	brez premestitve
Zelo ugodno	preživetje ≥ 90 %, hospitalizacija < 3 tedne, ≤ 2 operaciji	3
Ugodno	preživetje ≥ 90 %, hospitalizacija ≥ 3 tedne, več operacij	2
Srednje	preživetje 50–90 %	1
Nizko	preživetje 10–50 %	1 (v okrnjenih razmerah 4)
Pričakovani izid	preživetje < 10 %	brez premestitve, paliativna oskrba

*Uvrstitev v skupino temelji na starosti in % TBSA (povzeto po triažni tabeli ABA iz leta 2014). *Raven 1 pomeni najvišjo prednost; navedene so ravni v nominalnih razmerah, ko mednarodno razpoložljive postelje zadoščajo potrebam.*

Izvajajo jo ekipe za oceno opeklin (Burn Assessment Teams, BAT) – kirurg za opekline, anesteziolog oziroma intenzivist, medicinska sestra in koordinator –, ki v 24 urah ocenijo 20–30 bolnikov in oceno končajo v 72 urah; ugotovitve zabeležijo na standardiziranem obrazcu, ki je hkrati dokumentacija za prevoz.[1] Medicinska evakuacija v tuje centre naj poteka po razrešitvi opeklinskega šoka in pred pojavom sepse, med 48. in 96. uro po dogodku; večina bolnikov z opeklinami na 10–20 % TBSA brez pridruženih poškodb je med prevozom stabilnih, najpogostejša zapleta pa sta izguba dihalne poti in žilnega pristopa.[1]

IZKUŠNJE IZ KOČANOV IN CRANS-MONTANE

V Kočanih (Severna Makedonija) je 16. marca 2025 pirotehnika zanetila strop kluba, v katerem je bilo okoli 500 ljudi; umrlo je 59 ljudi, več kot 150 je bilo poškodovanih.[13] Prek UCPM je bilo evakuiranih 40 bolnikov, pet držav pa je izvedlo dvostranske evakuacije.[4] Slovenija je z letalom Slovenske vojske sprejela štiri hudo opečene z inhalacijsko poškodbo, po dva v UKC Ljubljana in UKC Maribor.[5] V Crans-Montani (Švica) je požar v baru v novoletni noči 2026 zahteval 41 življenj, 115 ljudi je bilo poškodovanih, večinoma s hudimi opeklinami[14]; do 2. januarja je bilo 24 bolnikov premeščenih v štiri evropske države[15], tri mesece pozneje pa se jih je še vedno zdravilo 38.[16] V obeh primerih so prve mednarodne premestitve stekle v 24–48 urah,

prej, kot predvideva okno EBA, zato mora biti začetna oskrba kakovostna že v prvih urah.[1,4,15]

OPEKLINE V IZREDNIH RAZMERAH

MEHANIZMI IN PRIDRUŽENE POŠKODBE

V sodobnih oboroženih spopadih so opekline redko samostojne poškodbe. Topništvo, rakete, termobarično in zažigalno strelivo, improvizirana eksplozivna sredstva in ročni raketometi jih povzročajo v kombinaciji z eksplozijskimi, penetrantnimi in inhalacijskimi poškodbami.[6,7] Termobarično orožje združuje topo in penetrantno poškodbo z obsežno termično poškodbo; v Ukrajini je ranjenec, ki je bil 60 m od mesta udara, utrpel opekline 80 % TBSA in kljub evakuaciji in nadomeščanju tekočin umrl v 72 urah.[6]

V izraelski vojni »Železni meči« je imelo opekline 249 (9,5 %) od 2.628 vojakov, ranjenih v kopenski operaciji v Gazi, kar je več kot v predhodnih spopadih na Bližnjem vzhodu (okoli 6 %). Kar 93 % opeklin so povzročile eksplozije, kar odraža urbano bojevanje na bližino. Pridružene poškodbe je imelo 77 % ranjencev, predvsem penetrantne (63 %), 18 % pa amputacije. Najpogosteje sta bila prizadeta zgornji ud in obraz, ki ju balistična zaščita pušča nezaščitena; približno polovica ranjencev je imela opekline pod 10 % TBSA, vsaj 14 % pa nad 20 % TBSA. Umrljivost je dosegla 36 %, skoraj v celoti na terenu, povzročile pa so jo predvsem eksplozijske in ne termične ali inhalacijske poškodbe.[7] Opeklino v vojnih razmerah je zato treba obravnavati kot sestavni del politravme.

UKRAJINA: PODALJŠANA TERENSKA OSKRBA

V visokointenzivni vojni brez premoči v zraku je zračna medicinska evakuacija praktično nemogoča, zato ranjence prevažajo z oklepnimi in reševalnimi vozili ter vlaki, pogosto ponoči in pod ognjem.[6] Evakuacija do prve stabilizacijske točke pogosto traja več kot šest ur, vožnja z bolnišničnim vlakom okoli 21 ur, povprečni čas od poškodbe do sprejema v regionalno bolnišnico pa naj bi znašal 5,2 dneva.[17] Sprejemne ustanove zaradi motenj komunikacij pogosto niso vnaprej obveščene o prihajajočih ranjencih, do leta 2023 pa je bilo poškodovanih ali uničenih približno 1.100 zdravstvenih ustanov.[6]

Morfija, fentanila in ketamina primanjkuje, zato so anesteziologi v času pomanjkanja uporabljali nadomestne pristope; »hodeče krvne banke« se široko uporabljajo, polne krvi skupine O z nizkim titrom pa primanjkuje.[17] Oživljanje za nadzor škode s permisivno hipotenzijo in hemostatskim nadomeščanjem se bistveno razlikuje od nadomeščanja kristaloidov pri obsežnih opeklinah; za okolja z omejenimi viri sta bila predlagana »pravilo desetih« in peroralno nadomeščanje tekočin pri opeklinah do 20 % TBSA.[18] Zakasnjena evakuacija izpostavlja rane okužbi dolgo pred ekscizijo: do 48,4 % enterobakterij, ki so povzročale okužbe pri ranjencih iz Ukrajine, je bilo odpornih proti karbapenemom, v več nemških vojaških bolnišnicah pa so našli enake

klone proti karbapenemom odpornega seva Acinetobacter baumannii, kar kaže na navzkrižni prenos v ukrajinskih ustanovah ali med prevozom.[17] Kadar premestitev ni mogoča, je cilj oskrbe izogniti se dolgotrajnemu intenzivnemu zdravljenju: zgodnje čiščenje in ocena v operacijski dvorani, lokalni antiseptiki, kot sta razredčen kis ali Dakinova raztopina, odločitev o presaditvi kože po dveh do treh dneh, postopna ekscizija in presaditev kože na 300–400 cm² približno vsake tri dni, obloge iz plastičnih vrečk za roke in stopala ter v skrajnih primerih amputacija.[18] Mednarodni partnerji so v tem času usposobili več kot 20.000 ukrajinskih civilistov in pripadnikov oboroženih sil, v ekipah pa so sodelovali tudi kirurgi za opekline in plastični kirurgi.[6]

IZRAEL: HITRA EVAKUACIJA IN ODPORNOST SISTEMA

Izraelski sistem temelji na hitri evakuaciji v civilne travmatološke centre. Opečeni ranjenci iz Gaze so bolnišnico dosegli v približno 65 minutah, v 68 % po zraku, 14 % pa jih je že na terenu prejelo polno kri. Smernice izraelske vojske zato terensko oskrbo opeklin omejujejo na vlažne obloge, nadomeščanje tekočin po Parklandovi formuli le na zakasnjeno evakuacijo, esharotomijo pa prepuščajo kirurškim enotam.[7] Polno kri skupine O z nizkim titrom so v helikopterjih uvedli leta 2018, v kopenskih mobilnih enotah intenzivne terapije leta 2021, od oktobra 2023 pa ima vsaka bojna brigada mobilno ekipo intenzivne terapije s polno krvjo v hladilnikih, nameščenih v vozilih.[19]

Tudi ta sistem je ranljiv. Univerzitetni medicinski center Soroka, edini travmatološki center I. ravni na jugu Izraela in ena od petih nacionalnih enot za opekline, je 7. oktobra 2023 v 24 urah sprejel 673 ranjencev, z vrhom 83 na uro, medtem ko je raketni ogenj onesposobil osem od 22 operacijskih dvoran. Zmogljivost so zagotovili z zgodnjo razglasitvijo množične nesreče, odpustom bolnikov in uporabo porodniških operacijskih dvoran; poraba krvi se je v 24 urah povečala na 254 enot koncentriranih eritrocitov in 41 enot polne krvi.[20]

SPOZNANJA

Odločilna razlika med obema okoljema je čas. Ob hitri evakuaciji je terenska oskrba lahko omejena na nadzor krvavitve, dihalne poti in prekritje ran.[7,19] ob večdnevni pa se morajo nadomeščanje tekočin, obvladovanje okužb in celo ekscizija začeti daleč spredaj.[17,18] V obeh okoljih so zdravstvene ustanove same tarče napadov.[6,20] Načrti za množične nesreče morajo zato upoštevati dolgotrajne, večžariščne dogodke, usklajevanje nadomeščanja tekočin pri opeklinah z oživljanjem za nadzor škode ter rezervne zmogljivosti za kri in operacijske dvorane.[18,20]

NACIONALNI PROTOKOLI IN NAČRT SIMULACIJSKE VAJE

PRIMERJAVA PROTOKOLOV BMCI POSAMEZNIH DRŽAV

Za oblikovanje slovenskega pristopa smo primerjali protokole petih evropskih držav in regionalni načrt iz ZDA (Tabela 3). *Združeno kraljestvo.* Model NHS England (2024) je centraliziran; že manj kot deset težje opečenih lahko obremeni lokalne, več kot 20

pa nacionalne zmogljivosti. Ekipe BIRT (Burns Incident Response Teams) v sprejemnih bolnišnicah izvajajo specialistično oceno in določajo prednost za sekundarno premestitev, bolnikov pa ne prevažajo. Nacionalni urad za postelje za opekline (National Burns Bed Bureau, NBBB) centralno spremlja trenutno in pričakovano zmogljivost centrov za naslednjih 6 in 48 ur.[21]

Nizozemska. Nacionalni protokol LPCGBI ima jasen prag aktivacije – deset ali več opečenih. Opečeni se najprej stabilizirajo v najbližji bolnišnici z urgentnim oddelkom po načelih EMSB, specialistične triažne ekipe (Brandwonden Triage Teams) pa nato določijo, kdo potrebuje premestitev v enega od treh centrov za opekline.[22]

Belgija. Ob aktivaciji načrta BABI vsi belgijski centri za opekline delujejo kot enoten sistem pod koordinacijo BABI Central, mobilne ekipe B-Team pa se napotijo na kraj nesreče ali v nespecializirane bolnišnice.[23] Specialistična ponovna ocena naj bi bila opravljena v 12–24 urah, centri lahko zmogljivost povečajo do približno 150 %, ob preseženih nacionalnih zmogljivostih pa načrt predvideva iskanje postelj v sosednjih državah.[24]

Tabela 3. Primerjava protokolov za množične nesreče z opeklinami v izbranih državah.[21–29]

Država	Prag aktivacije	Koordinacija in pregled postelj	Specialistična ekipa	Ključna posebnost
Združeno kraljestvo	ni absolutnega; < 10 hudih obremeni lokalno, > 20 nacionalno zmogljivost	NHS England; NBBB spremlja zmogljivost za 6 in 48 ur	BIRT (kirurg, anesteziolog/intenzivist, MS)	centralni pregled postelj in mobilna ekspertiza
Nizozemska	≥ 10 opečenih	nacionalna koordinacija treh centrov	Brandwonden Triage Teams	stabilizacija v najbližji bolnišnici, nato selektivna premestitev
Belgija	ob potrebi po nacionalni koordinaciji	BABI Central; povečanje do ~150 %	B-Team	enoten nacionalni sistem, hiter prehod na čezmejno razporeditev
Švedska	ni javnega številčnega praga	dva nacionalna centra; ~16 hudo opečenih	ni mobilne ekipe; podpora centrov na daljavo	selektivna premestitev, zgodnje nordijsko sodelovanje
Švica	5–15, 16–50, > 50 poškodovanih; > 5 težko opečenih	mreža splošnih in univerzitetnih bolnišnic	mobilne ekipe specialistov	specialistično znanje se prenese k bolniku
ZDA (WRBDC)	stopenjska glede na obremenitev	regionalni koordinacijski center, pregled postelj	specialist 24/7, telemedicina	operativna orodja, sledenje bolnikom

BIRT – Burns Incident Response Teams; NBBB – National Burns Bed Bureau; MS – medicinska sestra; WRBDC – Western Region Burn Disaster Consortium.

Švica. Model izhaja iz omejenih zmogljivosti dveh centrov (Zürich, Lausanne) in razlikuje dogodke s 5–15, 16–50 in več kot 50 poškodovanimi; specialisti se vključijo ob več kot petih težje opečenih. Mobilne ekipe specialistov pomagajo pri primarni in sekundarni triaži ter svetujejo nespecializiranim bolnišnicam, ki oskrbujejo bolnike z opeklinami do 20–30 % TBSA, s čimer se centri razbremenijo.[28]

ZDA. Enotnega nacionalnega protokola ni; eden najbolj razvitih regionalnih modelov je načrt Western Region Burn Disaster Consortium (WRBDC) iz leta 2024. Aktivacija je stopenjska, ob preseganju lokalnih in državnih zmogljivosti pa koordinacijski center WRBDC zagotavlja regionalni pregled postelj, specialistično svetovanje 24/7, telemedicinsko podporo in usklajevanje premestitev.[29]

Švedska. Oskrba hudih opeklin je zgoščena v dveh nacionalnih centrih (Uppsala, Linköping); po specialistični presoji, tudi na daljavo, lahko del bolnikov ostane v domači regiji.[25] Načrt so preverjali s simulacijami: boljša nacionalna koordinacija je skrajšala evakuacijo zadnjega bolnika najvišje prioritete s sedmih na pet ur in zmanjšala delež preprečljivih smrti.[26] Ker je skupna zmogljivost omejena na približno 16 hudo opečenih, se sistem zgodaj opira na nordijski mehanizem in UCPM.[27]

NAČRT SIMULACIJSKE VAJE V UKC MARIBOR

Vaje naj preverjajo kompetence, specifične za opekline, pa tudi nasičenost centrov in premestitve med centri[1,9]; švedske izkušnje kažejo, da simulacije merljivo izboljšajo koordinacijo.[26] Predlagamo večstopenjsko vajo, ki združi namizno vajo za vodstvo in BPS ter funkcionalno vajo na urgentnem oddelku in v operacijskem bloku, vključno s telemedicinskim posvetom, saj lahko telemedicina izboljša triažne odločitve in natančnost ocene TBSA ter zmanjša število nepotrebnih napotitev.[30] Izhodiščni scenarij je požar v zaprtem prostoru za zabavo s 40 poškodovanimi, od tega 12 z opeklinami na več kot 20 % TBSA, šestimi s sumom na inhalacijsko poškodbo in tremi otroki; del poškodovanih prispe brez predhodne triaže. Vaja poteka v petih fazah:

1. aktivacija bolnišnice – razglasitev alarma in sporočilo o prostih zmogljivostih, vključno s posteljami za opekline, v 15 minutah[8];
2. sprejem in triaža – ponovna ocena TBSA, prepoznava inhalacijske poškodbe in zastrupitve ter odločitev o intubaciji[10];
3. začetno zdravljenje – nadomeščanje tekočin, esharotomija in razporeditev v operacijske dvorane in EIT[10,12];
4. specializirana triaža po EBA s telemedicinskim posvetom in opredelitvijo praga nasičenosti; ob preseženem pragu priprava zaprosila za nacionalno in mednarodno pomoč[1,30];
5. evalvacija – strukturiran razbor časov ključnih odločitev in posodobitev standardnih operativnih postopkov.

Merila uspešnosti so čas do razglasitve alarma, točnost triaže, ocene TBSA in izračuna tekočin ter čas do telemedicinskega posveta; vajo naj se ponavlja vsaki dve do tri leta.[12]

SKLEPNA MISEL

Specialistična oskrba je zgoščena v dveh univerzitetnih kliničnih centrih, večino mreže pa sestavljajo regionalne bolnišnice brez stalne specialistične dejavnosti za opekline.[8] Podobno je na Švedskem, kjer omejeno število postelj nadomeščajo tesna koordinacija med centroma, selektivno premeščanje in zgodnje nordijsko ter evropsko sodelovanje.[25–27] V Švici in na Nizozemskem se zmogljivost povečuje z vključevanjem splošnih bolnišnic, ki ob specialistični podpori prevzamejo manj zahtevne bolnike, specialistične ekipe pa določijo, kdo premestitev dejansko potrebuje.[22,28] Združeno kraljestvo in Belgija omejene vire rešujeta s centralnim pregledom postelj in mobilnimi ekipami.[21,23]

Krajše razdalje v majhni državi olajšajo sekundarno triažo in redistribucijo bolnikov, majhen obseg zmogljivosti pa pomeni, da lahko že malo hudo opečenih, zlasti otrok, hitro doseže nacionalni prag.[1] Zato so zanimivi sistemi z jasnim aktivacijskim pragom, kot je nizozemski.[22] Države s podobnimi značilnostmi omejene vire povezujejo z zgodnjo koordinacijo, vključevanjem regionalnih bolnišnic, mobilno ali telemedicinsko podporo in pravočasnim mednarodnim sodelovanjem.[24,28,29]

ZAKLJUČEK

Množične nesreče z opeklinami se od drugih razlikujejo po tem, da je specializirana oskrba omejena in dolgo zasedena.[1,9] Dogodka v Kočanih in Crans-Montani sta pokazala, da je za usklajen odziv odločilna nacionalna pripravljenost.[4,15] Za Slovenijo izhajajo naslednje prednostne naloge: nacionalni načrt z opredeljeno zmogljivostjo postelj za opekline za odrasle in otroke ter jasnim pragom aktivacije, nacionalna koordinacijska celica s centralnim pregledom postelj, povezana z ERCC, ekipe za specialistično triažo, telemedicinska povezava med regionalnimi bolnišnicami in centri za opekline, usposabljanje osebja nespecializiranih bolnišnic ter redne vaje, ki preverjajo tudi premestitve v tujino.[1,21,30]

Literatura in viri:

1. Leclerc T, Sjöberg F, Jennes S, Martinez-Mendez JR, van der Vlies CH, Battistutta A, et al. European Burns Association guidelines for the management of burn mass casualty incidents within a European response plan. Burns. 2023;49(2):275-303. DOI: 10.1016/j.burns.2022.12.011
2. Almeland SK, Depoortere E, Jennes S, Sjöberg F, Lozano Basanta JA, Zanatta S, et al. Burn mass casualty incidents in Europe: a European response plan within the European Union Civil Protection Mechanism. Burns. 2022;48(8):1794-804. DOI: 10.1016/j.burns.2022.07.008
3. Mareau V, Philippe JM, Dumont R, Gabilly L, Occelli C, Khoury A, et al. Literature review and care provision for the treatment of numerous victims in mass casualty burn incidents in France. Burns. 2026;52(5):107913. DOI: 10.1016/j.burns.2026.107913
4. Union Civil Protection Knowledge Network. Devastating fire in N. Macedonia triggered life-saving medical evacuation [internet]. Brussels: European Commission [citirano 2026 Okt 7]. Dostopno na: https://civil-protection-knowledge-network.europa.eu/news/devastating-fire-n-macedonia-triggered-life-saving-medical-evacuation

5. RTV Slovenija. V Sloveniji štirje poškodovanci iz Makedonije, trije so v smrtni nevarnosti [internet]. Ljubljana: RTV Slovenija; 2025 Mar 18 [citirano 2026 Okt 7]. Dostopno na: https://www.rtvslo.si/n/739839

6. Epstein A, Lim R, Johannigman J, Fox CJ, Inaba K, Vercruysse GA, et al. Putting medical boots on the ground: lessons from the war in Ukraine and applications for future conflict with near-peer adversaries. J Am Coll Surg. 2023;237(2):364-73. DOI: 10.1097/XCS.0000000000000707

7. Shilo Yaacobi D, Hayun Y, Hilewitz D, Ad-El DD, Meshulam-Derazon S, Radomislensky I, et al. Analysis of burn casualties in the Swords of Iron war. J Burn Care Res. 2025;46(3):553-8. DOI: 10.1093/jbcr/irae207

8. Dujić D, Simčič B, ur. Smernice za delovanje sistema nujne medicinske pomoči ob množičnih nesrečah. Ljubljana: Ministrstvo za zdravje, Sektor za kakovost in varnost sistema zdravstvenega varstva; 2013.

9. Mohammadi MMD, Fallah S, Khajehaminian MR, Farahmandnia H. Key components for responding to burn mass casualty incidents: a comprehensive systematic literature review. Int J Emerg Med. 2026;19(1):202. DOI: 10.1186/s12245-026-01338-3

10. NHS England. Clinical guidelines for major incidents and mass casualty events. Version 2. London: NHS England; 2020.

11. Lindquist A, Al-Azzawi R, Risør T, Raatiniemi L. Factors influencing the pre-hospital management of civilian burn mass casualty incidents in the 21st century: a scoping review. Scand J Trauma Resusc Emerg Med. 2025;33(1):74. DOI: 10.1186/s13049-025-01380-9

12. World Health Organization. Standards and recommendations for burns care in mass casualty incidents. Geneva: World Health Organization; 2024.

13. Euronews. Fire at nightclub in town of Kočani in North Macedonia kills 59 [internet]. Lyon: Euronews; 2025 Mar 16 [citirano 2026 Okt 7]. Dostopno na: https://www.euronews.com/2025/03/16/fire-at-nightclub-in-town-of-kocani-in-north-macedonia-kills-51-people

14. Federal Office of Public Health FOPH. Crans-Montana fire [internet]. Bern: FOPH; posodobljeno 2026 Feb 2 [citirano 2026 Okt 7]. Dostopno na: https://www.bag.admin.ch/en/crans-montana-fire

15. European Commission, Directorate-General for European Civil Protection and Humanitarian Aid Operations. EU stands in full solidarity with Switzerland and evacuates victims after Crans-Montana tragedy [internet]. Brussels: European Commission; 2026 Jan 2 [citirano 2026 Okt 7]. Dostopno na: https://civil-protection-humanitarian-aid.ec.europa.eu/news-stories/news/eu-stands-full-solidarity-switzerland-and-evacuates-victims-after-crans-montana-tragedy-2026-01-02_en

16. SWI swissinfo.ch. Crans-Montana fire: 38 still being treated [internet]. Bern: SWI swissinfo.ch; 2026 Apr 9 [citirano 2026 Okt 7]. Dostopno na: https://www.swissinfo.ch/eng/various/38-injured-still-being-treated-after-fire-in-crans-montana/91230414

17. Jarrassier A, Py N, de Rocquigny G, Raux M, Lasocki S, Dubost C, et al. Lessons learned from the war in Ukraine for the anesthesiologist and intensivist: a scoping review. Anaesth Crit Care Pain Med. 2024;43(5):101409. DOI: 10.1016/j.accpm.2024.101409

18. Sienko P, Vercruysse GA. Atypical care of burned patients is typical in war: adapting old dogma for maximal survival. Surgery. 2025;182:109306. DOI: 10.1016/j.surg.2025.109306

19. Almog O, Benov A, Beer Z, Sirotkin T, Shental O, Glassberg E. Deploying whole blood to the battlefield – the Israel Defense Forces Medical Corps initial experience during the 2023 war. Transfusion. 2024;64(Suppl 2):S14-8. DOI: 10.1111/trf.17718

20. Gozlan A, Abuhasira R, Dreiher J, Peleg S, Sebbag G, Schwarzfuchs D, et al. October 7th 2023 mass casualty incident in southern Israel: lessons for emergency preparedness and management. Isr J Health Policy Res. 2024;13(1):67. DOI: 10.1186/s13584-024-00651-7

21. NHS England. Concept of operations for the management of mass casualties: burns annex [internet]. London: NHS England; 2024 [citirano 2026 Okt 12]. Dostopno na: https://www.england.nhs.uk/long-read/concept-of-operations-for-the-management-of-mass-casualties-burns-annex/

22. Nederlands Instituut Publieke Veiligheid. Leidraad Grootschalige Geneeskundige Bijstand 2.1 [internet]. NIPV; 2023 [citirano 2026 Okt 12]. Dostopno na: https://nipv.nl/wp-content/uploads/2024/05/20230301-AZN-NRK-GGDGHORNL-NIPV-LNAZ-Leidraad-GGB-2.1.pdf

23. Al-Shamsi M, Moitinho de Almeida M, Nyanchoka L, Guha-Sapir D, Jennes S. Assessment of the capacity and capability of burn centers to respond to burn disasters in Belgium: a mixed-method study. J Burn Care Res. 2019;40(6):869-77. DOI: 10.1093/jbcr/irz105

24. Belgian Association for Burn Injuries. Pre- and intra-hospital management: BABI Plan [internet]. [citirano 2026 Okt 12]. Dostopno na: https://www.brandwonden.be/nl/leven-met-brandwonden/emotionele-steun/pre-intra-ziekenhuis-management

25. Socialstyrelsen. Svåra brännskador – nationell högspecialiserad vård [internet]. Stockholm: Socialstyrelsen [citirano 2026 Okt 12]. Dostopno na: https://www.socialstyrelsen.se/kunskapsstod-och-regler/regler-och-riktlinjer/nationell-hogspecialiserad-vard/oversikt/svara-brannskador/

26. Nilsson H, Jonson CO, Vikström T, Bengtsson E, Thorfinn J, Huss F, et al. Simulation-assisted burn disaster planning. Burns. 2013;39(6):1122-30. DOI: 10.1016/j.burns.2013.01.018

27. Wong WL, Carlsson K, Lindblad M, Sjökvist O, Huss F. Resource requirements in a burn mass casualty event. Eur Burn J. 2024;5(3):228-37. DOI: 10.3390/ebj5030022

28. Potin M, Sénéchaud C, Carsin H, Fauville JP, Fortin JL, Kuenzi W, et al. Mass casualty incidents with multiple burn victims: rationale for a Swiss burn plan. Burns. 2010;36(6):741-50. DOI: 10.1016/j.burns.2009.12.003

29. Western Region Burn Disaster Consortium. Burn mass casualty operations plan [internet]. WRBDC; 2024 Jun [citirano 2026 Okt 12]. Dostopno na: https://files.asprtracie.hhs.gov/documents/wrbdc-2024-burn-mass-casualty-operations-plan.pdf

30. García-Díaz A, Vilardell-Roig L, Novillo-Ortiz D, Gacto-Sánchez P, Pereyra-Rodríguez JJ, Saigí-Rubió F. Utility of telehealth platforms applied to burns management: a systematic review. Int J Environ Res Public Health. 2023;20(4):3161. DOI: 10.3390/ijerph20043161

MAKSILOFACIALNA TRAUMA NA SODOBNEM BOJIŠČU

MAXILLOFACIAL TRAUMA ON THE MODERN BATTLEFIELD

Peter Weber

Ključne besede: maksilofacialne poškodbe; vojne poškodbe; sodobno bojišče; poškodbe obraza; oskrba poškodb; rekonstrukcijska kirurgija; vojaška kirurgija

Keywords: maxillofacial injuries; war injuries; modern battlefield; facial trauma; trauma management; reconstructive surgery; military surgery

IZVLEČEK

Poškodbe obraza predstavljajo poseben izziv na sodobnem bojišču. Zaradi povečane uporabe eksplozivnih naprav in obenem izboljšane kranialne in torakoabdominalne kirurške oskrbe ter zaščite, ki jo zagotavljata sodobna osebna oprema vojaka, je delež preživelih poškodovancev s poškodbami obraza in vratu neprimerljivo večji, kot v prejšnjih vojaških konfliktih oz. na bojiščih iz 20. stoletja.

Primarni vzrok za maksilofacialne poškodbe, povezane z vojaškimi konflikti, so visoko energetske poškodbe zaradi raketnih napadov, min, brezpilotnih letal, raketnih napadov in bombardiranja.

Najpogostejše poškodbe so okvare mehkih tkiv, zlomi srednjega dela obraza in zlomi spodnje čeljusti. Številne od teh poškodb je mogoče varno in učinkovito zdraviti v operacijski dvorani z odstranitvijo mrtvin, takojšnjo naravnavo in premostitvijo zlomov ter rekonstrukcijo mehkih tkiv.

Kombinacija odprtih mehkotkivnih poškodb, opeklin, avulzij in komunitivnih zlomov obraznega skeleta in omejene možnosti medicinske opreme, dodatno oteži zdravljenje in predstavlja velik klinični izziv za maksilofacialnega kirurga.

Čeprav je smrtnost pri maksilofacialnih poškodbah razmeroma nizka, sta lahko neposredno življenjsko ogrožajoča zapora dihalne poti in masivna krvavitev. Zato sta zgodnja zagotovitev dihalne poti in učinkovit nadzor krvavitve ključna elementa začetne oskrbe.

Sodobna obravnava maksilofacialnih vojnih poškodb temelji na hitri stabilizaciji obraznega skeleta, ustrezni kirurški oskrbi ter načrtovanju nadaljnje rekonstrukcije in zmožnostih sodelovanja multidisciplinarnega tima.

SUMMARY

Maxillofacial trauma poses a distinct challenge on the modern battlefield.

There is an increased incidence of maxillofacial trauma in conflicts of the 21st century in comparison to those of the 20th century. This is attributed to the asymmetrical nature of modern war with the increased use of improvised explosive devices and improved cranial, thoraco-abdominal surgical care and protection provided by current body armour.

The primary cause of war-related maxillofacial injuries is high-energy blast trauma resulting from artillery strikes, mines, drones, rocket attacks, and bombings.

The most common injuries are soft tissue defects, midface fractures, and mandible fractures. Many of these injuries can be safely and effectively addressed in theater through debridement, immediate reduction and repair of the fractures, and closure of the soft tissue.

The combination of open soft tissue wounds, burns, avulsions and compound fractures, a deficit of resources (equipment, materials, and medications) creates a serious challenge for maxillofacial surgeons.

Mortality from military maxillofacial injuries is generally low and occurs primarily due to airway compromise and significant bleeding. Therefore early securing of the airway and effective control of bleeding are key elements in initial care.

Modern management of maxillofacial war injuries is based on rapid stabilization of the facial skeleton, appropriate surgical care, planning for further reconstruction, and the availability of a multidisciplinary team.

STROJNA PERFUZIJA LEDVIČNIH PRESADKOV UMRLIH DAJALCEV

MACHINE PERFUSION OF KIDNEY ALLOGRAFTS

Tomaž Smrkolj

Ključne besede: presaditev ledvice; hipotermična strojna perfuzija; normotermična strojna perfuzija; zapoznelo delovanje presadka; LifePort

Keywords: kidney transplantation; hypothermic machine perfusion; normothermic machine perfusion; delayed graft function; LifePort

IZVLEČEK

Izhodišče: Strojna perfuzija (SP) ledvičnega presadka je moderna alternativa statičnemu shranjevanju ledvičnega presadka (SCP) v hladni ohranitveni raztopini med transportom in shranjevanjem pred presaditvijo. **Namen:** Cilji tega znanstvenega prispevka so pregled in predstavitev sodobnega znanja o učinkovitosti in indikacijah za strojno perfuzijo ledvičnega presadka ter opis naših praktičnih izkušenj z uporabo tega postopka na KO za urologijo v UKC Ljubljana od uvedbe leta 2019.

Metode: V bazi podatkov PubMed smo izvedli iskanje sistematičnih preglednih člankov, objavljenih v obdobju med letoma 2021 in 2026. Iskanje smo izvedli z uporabo besedne zveze »kidney transplant machine perfusion«. Pri prikazu naše kazuistike smo iz statističnih podatkov o presaditvah ledvic v Sloveniji izračunali delež uporabe hipotermične SP (HMP) pri naših bolniki v obdobju med letoma 2020 in 2025.

Rezultati: V bazi podatkov PubMed smo v ciljnem obdobju 2021 do 2026 našli 13 sistematičnih preglednih člankov. Od teh je bilo 5 člankov izključenih, ker so obravnavali presaditve jeter ali kombinirane presaditve ledvic in jeter ali živalske modele.

Zaključek: V primerjavi s SCP postopek HMP zmanjšuje stopnjo zapoznelega delovanja presadka (DGF) in stroške pri presaditvi ledvic, medtem ko vpliv SCP na dolgoročno ledvično funkcijo, stopnjo zavrnitve presadka ter stopnji preživetja presadka in bolnika ostaja nejasen. Postopka normotermne SP (NMP) in normotermne regionalne perfuzije (NRP) se razvijata predvsem za presaditve dajalcev z nedelujočim srcem (DCD), vendar se bo NMP verjetno uveljavil kot dopolnilni postopek k HMP tudi za presadke, ki ne prihajajo od dajalcev DCD. Na KO za urologijo SP uspešno uporabljamo že več kot 7 let, pri čemer opažamo znižano stopnjo DGF, izboljšanje pretokov na arteriji presadka, omogoča pa nam tudi večjo časovno fleksibilnost pri implantaciji.

ABSTRACT

Background. Machine perfusion (MP) of kidney grafts is a modern alternative to static conservation of kidney grafts (SCP) in a cold preservation solution during transport and storage prior to transplantation. **Aim.** The objectives of this scientific article are to review and present contemporary knowledge regarding the efficacy and indications for mechanical perfusion of the kidney graft, as well as to describe our practical experience with the use of

this procedure at the Department of Urology at the University Medical Center Ljubljana since its introduction in 2019.

Methods. We searched the PubMed database for systematic review articles published between 2021 and 2026. The search was conducted using the phrase “kidney transplant machine perfusion”. To present our case series, we calculated the proportion of hypothermic machine perfusion (HMP) used in our patients between 2020 and 2025 based on statistical data on kidney transplants in Slovenia.

Results. We identified 13 systematic review articles in the PubMed database for the target period from 2021 to 2026. Of these, 5 articles were excluded because they dealt with liver transplants, combined kidney and liver transplants, or animal models.

Conclusion. Compared to SCP, the HMP procedure reduces the incidence of delayed graft function (DGF) and costs in kidney transplantation, while the impact of SCP on long-term kidney function, graft rejection rates, and graft and patient survival rates remains unclear. The procedures of normothermic perfusion (NMP) and normothermic regional perfusion (NRP) are being developed primarily for transplants from donors after circulatory death donors (DCD); however, NMP is likely to become established as a complementary procedure to HMP even for transplants not derived from DCD donors. At the Department of Urology, we have been successfully using CP for more than 7 years; we have observed reduced DGF, improved blood flow in the graft artery, and it also allows us greater flexibility in terms of timing for implantation.

UVOD

Prva uspšena presaditev ledvice živega dajalca je bila opravljena leta 1954, preminulega dajalca pa leta 1959.[1] Strojna perfuzija (SP) ledvičnega presadka je moderna alternativa statičnemu shranjevanju ledvičnega presadka (SCP) v hladni ohranitveni raztopini med transportom in shranjevanjem pred presaditvijo. Postopek je bil razvit na začetku tega tisočletja, v preteklem desetletju pa so ga uvedli v številnih centrih za presaditev ledvic po svetu.

NAMEN

Cilji tega znanstvenega prispevka so pregled in predstavitev sodobnega znanja o učinkovitosti in indikacijah za strojno perfuzijo ledvičnega presadka ter opis naših praktičnih izkušenj z uporabo tega postopka na KO za urologijo v UKC Ljubljana od uvedbe leta 2019.

METODE

V bazi podatkov PubMed smo izvedli iskanje sistematičnih preglednih člankov, objavljenih v obdobju med letoma 2021 in 2026. Iskanje smo izvedli z uporabo besedne zveze »kidney transplant machine perfusion«, rezultate pa smo dodatno omejili, da so vključevali le sistematične pregledne članke, ki so obravnavali uporabo SP pri presaditvi ledvic. Pri prikazu naše kazuistike smo iz statističnih podatkov o

presaditvah ledvic v Sloveniji izračunali delež uporabe HMP pri naših bolniki v obdobju med letoma 2020 in 2025.

REZULTATI

V bazi podatkov PubMed smo v ciljnem obdobju 2021 do 2026 našli 13 sistematičnih preglednih člankov. Od teh je bilo 5 člankov izključenih, ker so obravnavali presaditve jeter ali kombinirane presaditve ledvic in jeter ali živalske modele.

RAZPRAVA – SINTEZA

Tradicionalno je bilo od 70. let 20. stoletja do razvoja perfuzijskih naprav v uporabi statično shranjevanje ledvičnih presadkov v hladni ohranitveni raztopini (SCP). Naprave za strojno perfuzijo ledvičnih presadkov zagotavljajo enakomeren pretok ohranitvene raztopine skozi ledvično žilje, s čimer izpirajo toksične presnovne produkte, ki nastanejo zaradi ishemije, ter zavirajo aktivacijo proteinaz, nastajanje intravaskularnih trombov, apoptozo, ferroptozo in avtofagijo. Poleg tega dodatno dovajanje kisika v ohranitveni raztopini zagotavlja aerobno okolje, pulzni pretok pa ohranja celovitost endotelija in zmanjšuje znotrajžilni upor v ledvicah. Medtem ko hipotermična strojna perfuzija (HMP) zmanjša metabolizem v ishemični ledvici za 5–10 %, redko uporabljena normotermična strojna perfuzija (NMP) zmanjša ireverzibilno metabolno okvaro, ki jo povzroča znižana temeratura presadka.[2,3] Metaanaliza 22 raziskav je pokazala skoraj enak delež uporabe SCP (50,3 %) in HMP (49,7 %), pri čemer je bila incidenca zapoznelega delovanja presadka (DGF) pri presadkih HMP v primerjavi s presadki SCP znatno nižja (razmerje obetov 0,63); razlika je bila še večja v podskupinah presadkov dajalcev z razširjenimi vključitvenimi kriteriji (ECD) in dajalcev po cirkulatornem zastoju (DCD). Kljub temu se stopnje zavrnitve presadka, preživetja presadka in preživetja bolnika v prvem letu statistično niso razlikovale. Nasprotno pa meta-analiza treh raziskav, ki je primerjala HMP z dodatkom kisika in SCP, ni ugotovila statistične razlike v DGF in izida v prvem letu po presaditvi. Ista sistematična metaanaliza je prikazala tudi rezultate treh raziskav, ki so primerjale NMP z in situ hladno perfuzijo presadkov DCD, pri čemer je ugotovila statistično pomembno razliko pri DGF v korist NMP (razmerje obetov 0,44), vendar pa ni potrdila nobene razlike v izidih v prvem letu po presaditvi(4), kar so potrdili tudi Kauffman in sod. v metaanalizi NMP v primerjavi s HMP in SCP kot kontrolnimi skupinami.[5] Druga sistematična metaanaliza je potrdila prednost HMP pred SCP pri zmanjševanju DGF (razmerje obetov 0,69); vendar ni bilo statistične razlike v izidih po prvem letu, trajanju hospitalizacije ali kratkoročni (7 dni) in dolgoročni (1 leto) funkciji presadka.

Med starejšimi perfuzijskimi aparati z nadzorovanim pretokom (Waters Mox-100, Gambro) in sodobnimi aparati z nadzorovanim tlakom (Lifeport) so ugotovili statistično pomembno razliko v trajanju DGF, ne pa v tudi pojavnosti DGF. Korist HMP pri zmanjševanju DGF je bila večja pri daljšem času hladne ishemije (>24 ur).[6] Tingle in sod. poročajo, da neprekinjena (od bolnišnice dajalca do centra za presaditev) HMP

zmanjšuje DGF v primerjavi s SCP, pri prekinjeni uporabi pa te koristi ni. Dodajanje kisika v ohranitveno raztopino k HMP prinaša dodatno korist presadkom od dajalcev DCD starejših od 50 let, kar se kaže kot povečano preživetje presadka, izboljšanje ledvične funkcije v prvem letu in zmanjšano tveganje za akutno zavrnitev presadka. Prav tako ugotavljajo, da korist uporabe HMP postopoma narašča z naraščujočimi časi hladne ishemije nad 4,6 ure. Kratkotrajna NMP (1 ura) ne prinaša koristi v primerjavi s SCP in je slabša od neprekinjene HMP, kar se tiče preživetja presadka.[7] Metaanaliza, ki je vključevala 57.756 prejemnikov ledvic, je poročala, da so poleg znatno nižjih stopenj DGF pri SP (27,7 %) v primerjavi s SCP (36,4 %), v korist SP govorile tudi statistično pomembno nižje stopnje odpovedi presadka v prvem letu (5,3 % proti 8,3 %), primarno nedelovanje presadka (PNF) (2,8 % proti 4,4 %) ter krajše povprečno trajanje bolnišničnega bivanja (15,5 dni proti 18,4 dni). V tej metaanalizi pa niso našli statistično pomembnih razlik v stopnjah akutne zavrnitve, 3-letne odpovedi presadka ali 1-letne oziroma 3-letne umrljivosti prejemnikov. Tudi ocenjena glomerulna flitracija (GFR) se ni bistveno razlikovala med skupinama SP in SCP 3, 6 in 12 mesecev po presaditvi.

Krajše povprečno bivanje v bolnišnici, manj ponovnih sprejemov v bolnišnico in zmanjšana potreba po dializi po presaditvi zaradi zmanjšanega DGF in PNF v skupinah SP prinašajo finančne prihranke v višini 3.627 dolarjev v 12-mesečnem obdobju po presaditvi, pri čemer je ekonomska korist še večja pri parih dajalcev/prejemnikov ECD. Nižji stroški SP so možni tako v zdravstvenih sistemih ZDA kot tudi EU.[3,7]

Pri presadkih dajalcev DCD je alternativa NMP normotermna regionalna perfuzija (NRP), pri kateri med operacijo dajalca (odvzemom organov) ponovno vzpostavijo pretok krvi skozi abdominalno aorto prek femoralnega ali intraabdominalnega pristopa z uporabo zunajtelesne membranske oksigenacije (ECMO), kar običajno traja 2 uri, medtem ko se pri NMP perfuzija običajno izvaja ex vivo v transplantacijskem centru 1 uro pred implantacijo. V primerjavi z neperfundiranimi DCD presadki so stopnje DGF pri NMP podobne (45 %–67 %), medtem ko so stopnje DGF pri NRP nižje. Stopnje PNF so pri NMP nižje kot pri NRP presadkih, obe pa sta nižji v primerjavi z neperfundiranimi DCD presadki, vendar se ta dva postopka še vedno ne uporabljata rutinsko zaradi pomanjkanja natančnih tehničnih navodil, pomanjkanja trdnih dokazov v literaturi in etičnih pomislekov v primeru NRP.[8]

STROJNA PERFUZIJA LEDVIČNIH PRESADKOV NA KO ZA UROLOGIJO

DELOVANJE APARATA ZA SP LIFEPORT

LifePort aparat za SP zagotavlja zaprto, sterilno okolje, v katerem posebna ohlajena ohranitvena raztopina kroži skozi presadek. Aparat LifePort je lahek in prenosen, kar omogoča perfuzijo organa od trenutka odvzema do presaditve. Med perfuzijo ledvičnega presadka aparat vsakih 10 sekund beleži podatke o temperaturi, pretoku,

žilnem uporu in tlaku. Hlajenje celotnega sistema LifePort dosežemo z vstavitvijo zdrobljenega ledu v posodo, ki obdaja sterilno kopel. Arterija ledvičnega presadka je prek kanile za enkratno uporabo povezana s pulzno perfuzijsko črpalko, medtem ko se venska perfuzijska raztopina prosto izliva v sterilno kopel, od koder jo pulzna črpalka ponovno potiska v arterijski sistem presadka. Sistem je opremljen z mobilnim podatkovnim modulom in GPS-lokatorjem ter omogoča sprejemanje podatkov in alarmov z oddaljene lokacije.

LIFEPORT KIDNEY TRANSPORTER – NAŠE IZKUŠNJE

V UKC Ljubljana smo sistem LifePort Kidney Transporter (različica 1.1) uvedli septembra 2018 v okviru terciarnega raziskovalnega projekta, ki ga je vodil prof. dr. Miha Arnol s Kliničnega oddelka za nefrologijo. Ker operacije presaditve ledvic izvajamo urologi s Kliničnega oddelka za urologijo, je bil 18. septembra 2018 organiziran skupni tečaj za uporabo naprave LifePort za urologe, nefrologe in operacijske medicinske sestre, ki je vključeval teoretični in suhi praktični del ter ogled video posnetkov uporabe v živo. Že 19. septembra 2018 smo napravo LifePort v UKC Ljubljana prvič uspešno uporabili pri presaditvi ledvice umrlega dajalca. Med septembrom 2018 in novembrom 2019 smo 21 od 52 presadkov ledvic namestili na napravo LifePort. V prvem letu uporabje je bila stopnja DGF pri presadkih, perfundiranih z SP 14 %, medtem ko je bila pred uvedbo SP stopnja pojavnosti DGF v našem transplantacijskem centru 25 %. Od začetka leta 2020 do konca leta 2025 se je delež ledvičnih presadkov umrlih dajalcev, ki smo jih perfundirali z HMP gibal kot prikazuje Tabela 1.

Tabela 1. Število in delež ledvičnih presadkov pri presaditvah izvedenih v Sloveniji v obdobju 2020-2025.

leto	število presadkov na LifePort SP – HMP	število presaditev umrlih dajalcev	delež presadkov na LifePort SP – HMP (%)
2020	16	46	34,8
2021	39	51	76,5
2022	24	51	47,1
2023	36	50	72,0
2024	30	41	73,2
2025	36	44	81,8

Na KO za urologijo poteka raziskava vpliva intraoperativno izmerjenega pretoka krvi skozi arterijo ledvičnega presadka po implantaciji na GFR. Kljub temu, da preliminarnih rezultatov še ni, urologi med transplantacijo praviloma opažamo, da je pretok krvi skozi arterijo presadka, ki je bil perfundiran z SP, pomembno večji v primerjavi s presadki, ki so bili shranjeni z metodo SCP. Tudi intraoperativni vtis reperfuzije presadka po odklemanju arterije presadka pokaže takojšnje in ustrezno obarvanje parenhima vse do skorje, primeren turgor in številne drobne krvavitve iz skorje presadka, kar kaže na zelo dobro perfuzijo vse do površine ledvične skorje in majhen periferni žilni upor v presadku. Indikacija za namestitev presadka na SP aparat

obstaja vedno, ko pričakujemo, da bo od kirurške priprave presadka (preparacije) do implanatacije preteklo več kot 2 uri. Tako izboljšan pretok skozi ledvično arterijo kot večja časovna fleksibilnost pri implantaciji sta razlog za velik delež presaditev, kjer v našem transplantacijskem centru uporabimo SP.

ZAKLJUČEK

V primerjavi s SCP postopek HMP zmanjšuje stopnjo DGF in stroške pri presaditvi ledvic, medtem ko vpliv SCP na dolgoročno ledvično funkcijo, stopnjo zavrnitve presadka ter stopnji preživetja presadka in bolnika ostaja nejasen. Postopka NMP in NRP se razvijata predvsem za presaditve dajalcev DCD, vendar se bo NMP verjetno uveljavil kot dopolnilni postopek k HMP tudi za presadke, ki ne prihajajo od dajalcev DCD. Na KO za urologijo Lifeport SP uspešno uporabljamo že več kot 7 let, pri čemer opažamo znižano stopnjo DGF, izboljšanje pretokov na arteriji presadka, omogoča pa nam tudi večjo časovno fleksibilnost pri implantaciji.

Literatura in viri:

1. Guild WR, Harrison JH, Merrill JP, Murray J. Successful homotransplantation of the kidney in an identical twin. Trans Am Clin Climatol Assoc. 1955;67:167-73.
2. Coloma L, Cabello R, Bueno G, Quicios C, Garcia-Cardoso JV, Gonzalez-Enguita C. [Renal harvest. State of the art.]. Arch Esp Urol. 2021;74(10):933-40.
3. Hasjim BJ, Sanders JM, Alexander M, Redfield RR, 3rd, Ichii H. Perfusion Techniques in Kidney Allograft Preservation to Reduce Ischemic Reperfusion Injury: A Systematic Review and Meta-Analysis. Antioxidants (Basel). 2024;13(6).
4. Ghoneima AS, Sousa Da Silva RX, Gosteli MA, Barlow AD, Kron P. Outcomes of Kidney Perfusion Techniques in Transplantation from Deceased Donors: A Systematic Review and Meta-Analysis. J Clin Med. 2023;12(12).
5. Kauffman H, Harter S, Yamamoto T. Does Normothermic Machine Perfusion Still Provide an Advantage for Deceased Donor Kidney Transplantation? A Systematic Review and Preliminary Meta-Analysis. Artif Organs. 2025;49(5):749-61.
6. Kang M, Kim S, Choi JY, Kim KS, Jung YK, Park B, et al. Ex vivo kidney machine perfusion: meta-analysis of randomized clinical trials. Br J Surg. 2024;111(4).
7. Tingle SJ, Thompson ER, Figueiredo RS, Moir JA, Goodfellow M, Talbot D, et al. Normothermic and hypothermic machine perfusion preservation versus static cold storage for deceased donor kidney transplantation. Cochrane Database Syst Rev. 2024;7(7):CD011671.
8. Klein Nulend R, Hameed A, Singla A, Yuen L, Lee T, Yoon P, et al. Normothermic Machine Perfusion and Normothermic Regional Perfusion of DCD Kidneys Before Transplantation: A Systematic Review. Transplantation. 2025;109(2):362-75.

INDIVIDUALNO NAČRTOVANJE IN 3D-TISK PLOŠČ: VOLUMETRIČNA OCENA PRILEGANJA PLOŠČ NA MEDENICO

PATIENT-SPECIFIC PLANNING AND 3D PRINTED PLATES: A VOLUMETRIC ASSESSMENT OF PLATE FIT TO THE PELVIS

Radoš Vidmar, Rok Erzar, Iva Ivanc, Zala Šumi, Matevž Tomaževič

Ključne besede: acetabulum; sprednja kolumna; 3D-tisk; individualno načrtovanje; osteosintetska plošča

Keywords: acetabulum; anterior column; 3D printing; patient-specific planning; osteosynthesis plate

IZVLEČEK

Izhodišča: Zaradi kompleksne in med posamezniki spremenljive anatomije acetabuluma je lahko prileganje enotno oblikovane osteosintetske plošče na sprednjo kolumno medenice različno. Namen raziskave je bil z volumetrično metodo oceniti prileganje plošče, oblikovane po sprednji kolumni standardiziranega modela medenice Viva, na individualne anatomske modele nepoškodovanih acetabulumov.

Metode: Vključili smo 57 anonimnih nepoškodovanih acetabulumov iz CT-preiskav, opravljenih iz drugih diagnostičnih razlogov ali v sklopu CT celega telesa. Za vsak acetabulum smo izdelali 3D-model plošče v obliki rekonstrukcijske plošče z 12 luknjami, položene vzdolž sprednje kolumne. Tako oblikovane plošče smo izdelali s 3D-tiskom in jih položili na 3D-natisnjeni standardizirani model medenice Viva. Vmesni prostor smo zapolnili z alginatnim odtisnim materialom, volumen odtisa pa določili z metodo izpodrivanja vode.

Rezultati: Povprečni volumen odstopanja je znašal 5,75 ml (SD 1,98 ml), mediana 5,61 ml, razpon pa 2,71–12,27 ml. Največja vrednost je bila več kot štirikrat večja od najmanjše, kar kaže na izrazito anatomsko variabilnost.

Zaključek: Plošče, oblikovane po individualnih acetabulumih, so se od površine standardiziranega modela razlikovale za več mililitrov, pri posameznih primerih tudi za več kot 12 ml. Ugotovitve kažejo, da ena sama standardizirana oblika plošče ne more enako dobro ustrezati anatomiji vseh bolnikov, ter podpirajo nadaljnje raziskovanje individualnega predoperativnega načrtovanja in 3D-tiska.

ABSTRACT

Introduction. Because acetabular anatomy varies between individuals, a plate with a single standardized contour may fit the anterior pelvic column differently across patients. This study used a volumetric method to assess the fit of a plate contoured along the anterior column of the standardized Viva pelvic model against individual anatomical models of intact acetabula.

Methods. Fifty-seven anonymized intact acetabula were obtained from CT examinations performed for other diagnostic purposes or as part of whole-body CT imaging. For each acetabulum, a 3D plate model corresponding to a 12-hole reconstruction plate was designed along the anterior column. The resulting plates were 3D printed and placed on a 3D-printed standardized Viva pelvic model. The intervening space was filled with alginate impression material, and the trimmed impression volume was measured by water displacement.

Results. Mean mismatch volume was 5.75 mL (SD 1.98 mL), median 5.61 mL, and range 2.71–12.27 mL. The maximum value was more than four times the minimum, indicating substantial anatomical variability.

Conclusion. Plates derived from individual intact acetabula differed from the standardized pelvic surface by several millilitres, exceeding 12 mL in selected cases. The findings indicate that a single standardized plate contour cannot fit all patients equally well and support further investigation of patient-specific preoperative planning and 3D printing.

UVOD

Zlomi acetabuluma so sklepne poškodbe, pri katerih sta natančna rekonstrukcija sklepne površine in stabilna notranja fiksacija ključna cilja operativnega zdravljenja. Pri zlomih sprednje kolumne mora kirurg ponovno vzpostaviti kontinuiteto sprednjega dela acetabuluma in medeničnega obroča, pri tem pa upoštevati tridimenzionalno ukrivljenost iliopektinealne linije, bližino sklepa ter omejen pogled skozi kirurški pristop. Že klasična analiza Matte je pokazala povezavo med kakovostjo repozicije in kliničnim izidom, zato je doseganje čim bolj anatomske rekonstrukcije ostalo eno temeljnih načel zdravljenja acetabularnih zlomov.[1]

Načrtovanje fiksacije otežujeta dva vira variabilnosti. Prvi je individualna anatomija medenice, ki se razlikuje glede na velikost, obliko in prostorska razmerja posameznih kostnih segmentov.[2] Drugi je morfologija zloma: potek lomnih linij, število fragmentov, njihova rotacija in morebitna impakcija narekujejo položaj ter dolžino implantata. Serijsko izdelane vnaprej oblikovane plošče temeljijo na povprečnem anatomskem modelu. Takšna zasnova poenostavi izbor implantata, vendar ne zagotavlja enakega prileganja pri vseh bolnikih. Nedavna kvantitativna raziskava prileganja suprapektinealnih plošč je pokazala, da se kakovost prileganja razlikuje glede na spol in telesno višino; pri ženskih modelih je bilo pogosto potrebno znatno dodatno ukrivljanje plošče.[3]

Med operacijo kirurg ploščo običajno prilagodi z zaporednim ukrivljanjem in preverjanjem njenega položaja na kosti. Postopek je lahko zamuden, saj je vidljivost omejena, ponavljajoče nameščanje plošče pa lahko podaljša poseg in oteži vzdrževanje dosežene repozicije. Nezadostno prilegajoča plošča se lahko ob zategovanju vijakov obnaša kot redukcijsko orodje in fragmente premakne iz želenega položaja. Nasprotno lahko plošča, ki sledi površini kosti, olajša stabilizacijo, zmanjša potrebo po dodatnem intraoperativnem modeliranju in omogoči bolj predvidljiv potek fiksacije.

Razvoj računalniško podprtega načrtovanja in aditivne proizvodnje omogoča izdelavo tridimenzionalnega modela poškodovane medenice na podlagi CT-posnetkov, virtualno repozicijo fragmentov ter pripravo bolniku prilagojenega implantata ali predloge za njegovo oblikovanje. Anatomska natančnost 3D-natisnjenih medeničnih modelov je bila potrjena s primerjavo z anatomskimi preparati, njihova uporabnost pa prikazana tudi pri načrtovanju kompleksnih rekonstrukcij medenic.[4] V eksperimentalnem modelu acetabularnega zloma so bolniku prilagojene 3D-natisnjene plošče in vrtalna vodila omogočili manjši stopničasti premik lomne linije kot standardni implantati.[2] Klinične raziskave dodatno kažejo, da lahko uporaba 3D-modelov in predhodno oblikovanih plošč skrajša trajanje operacije, zmanjša izgubo krvi in izboljša natančnost repozicije, vendar so objavljene serije večinoma majhne in metodološko heterogene.[4,5]

Namen naše raziskave je bil ovrednotiti anatomsko variabilnost sprednje kolumne acetabuluma z volumetrično oceno razlik med ploščami, oblikovanimi po 57 individualnih nepoškodovanih acetabulumih, in standardiziranim modelom medenice Viva.[6] Pri vseh primerih smo uporabili enako osnovno obliko rekonstrukcijske plošče z 12 luknjami. Volumen prostora med individualno oblikovano ploščo in površino standardizirane medenice smo uporabili kot posredni kazalnik anatomskega neskladja. Predpostavili smo, da bodo izmerjene razlike med posameznimi primeri velike in da enotna standardizirana oblika plošče zato ne bo enako ustrezala vsem bolnikom.

METODE

V raziskavo smo vključili 57 anonimnih nepoškodovanih acetabulumov, prikazanih na CT-preiskavah, ki so bile opravljene iz drugih diagnostičnih razlogov ali v sklopu CT celega telesa. Preiskave so bile opravljene na CT-napravi Siemens SOMATOM; uporabili smo posnetke v kostnem oknu z debelino rezov 1,5 mm. V analizo smo vključili le acetabulume brez poškodbe. Slikovni podatki so bili uporabljeni za izdelavo tridimenzionalnih modelov posameznih medenic in nadaljnje računalniško oblikovanje plošč vzdolž sprednje kolumne acetabuluma.

Tridimenzionalne modele in modele plošč smo izdelali v programu EBS (Ekliptik Slovenija). Na vsakem individualnem tridimenzionalnem modelu nepoškodovanega acetabuluma smo vzdolž sprednje kolumne oblikovali model plošče. Vse plošče so imele enako osnovno geometrijo rekonstrukcijske plošče z 12 luknjami, razlikovala pa se je njihova prostorska ukrivljenost, prilagojena anatomiji posameznega acetabuluma. Kot standardizirano referenco smo uporabili medenični model VIVA+, pridobljen v obliki datoteke STL, in obliko plošče prilagodili njegovi sprednji kolumni.[7]

Individualno oblikovane modele plošč smo izdelali s 3D-tiskalnikom Prusa One iz filamenta PLA. Vsako natisnjeno ploščo smo položili na 3D-natisnjeni standardizirani medenični model VIVA+[6] izdelan na podlagi datoteke STL, v predvideni položaj vzdolž sprednje kolumne. Prostor med spodnjo površino plošče in kostno površino

standardiziranega modela smo zapolnili z alginatnim odtisnim materialom. Po strditvi smo ploščo odstranili in alginatni odtis natančno obrezali ob robovih plošče, tako da je preostali material predstavljal volumen prostora med individualno oblikovano ploščo in standardizirano kostno površino.

Volumen alginatnega odtisa smo določili z metodo izpodrivanja vode. Merilni valj smo napolnili do vnaprej določene oznake, praviloma 20 ml, nato pa vanj v celoti potopili alginatni odtis. Tehtnico smo umerili na ničlo in v valj dodajali vodo do naslednje 10-mililitrske oznake, praviloma do 30 ml. Ker je gostota vode približno 1 g/ml, je masa dodane vode v gramih ustrezala njenemu volumnu v mililitrih. Volumen odtisa smo izračunali kot razliko med 10 ml in volumnom dodane vode. Če je gladina po potopu presegla naslednjo oznako, smo uporabili naslednji 20-mililitrski interval. S tem smo za vsak primer dobili eno volumetrično meritev odstopanja.

Rezultate smo opisali z aritmetično sredino, standardnim odklonom, mediano, najmanjšo in največjo vrednostjo. Zaradi opisne zasnove nismo izvajali primerjav med podskupinami niti sklepali o vplivu spola, starosti, velikosti medenice ali strani acetabuluma. Volumen alginatnega odtisa smo interpretirali kot globalni kazalnik prostorskega neskladja med obliko plošče, prilagojeno individualnemu acetabulumu, in površino standardiziranega modela Viva, ne pa kot neposredno meritev največje oddaljenosti plošče od kosti ali kot dokaz klinične neustreznosti standardne plošče.

Raziskavo je odobrila Komisija Republike Slovenije za medicinsko etiko.

REZULTATI

Volumen odstopanja med ploščo, oblikovano po posameznem nepoškodovanem acetabulumu, in površino standardizirane medenice Viva smo uspešno določili v vseh 57 primerih. Povprečni izmerjeni volumen je znašal 5,75 ml, standardni odklon 1,98 ml, mediana pa 5,61 ml. Najmanjša izmerjena vrednost je bila 2,71 ml, največja pa 12,27 ml.

Povprečje in mediana sta bili podobni, kar kaže, da osrednji del porazdelitve ni bil izrazito asimetričen. Kljub temu je bil skupni razpon velik: razlika med največjo in najmanjšo vrednostjo je znašala 9,56 ml, največja vrednost pa je bila približno 4,5-krat večja od najmanjše. To pomeni, da se je globalno neskladje med individualno ploščo in standardizirano medenično površino med posameznimi primeri izrazito razlikovalo.

Izmerjene vrednosti ne pomenijo, da je bila celotna plošča za navedeno količino enakomerno odmaknjena od kosti. Volumetrični rezultat združuje dolžino in površino območja neskladja ter velikost lokalnih vrzeli. Enak volumen bi zato lahko nastal zaradi manjše razlike na večji površini ali večje, bolj omejene lokalne razlike. Kljub temu pa konsistentna uporaba istega standardiziranega modela omogoča primerjavo skupne stopnje neskladja med primeri.

RAZPRAVA

Glavna ugotovitev raziskave je velika variabilnost volumetričnega odstopanja med obliko rekonstrukcijskih plošč z 12 luknjami, prilagojenih 57 individualnim nepoškodovanim acetabulumom, in površino standardiziranega modela medenice Viva. Čeprav je bila povprečna vrednost 5,75 ml, je razpon segal od 2,71 do 12,27 ml. Tako širok razpon potrjuje, da sprednje kolumne acetabuluma ni mogoče obravnavati kot anatomsko homogeno področje in da plošča, oblikovana na enem standardiziranem modelu, ne predstavlja nujno enako ustrezne oblike za vsakega posameznika.

Naši rezultati so skladni z ugotovitvami van Veldhuizen in sod., ki so na 200 CT-modelih nepoškodovanih hemimedenic ocenjevali prileganje vnaprej oblikovane suprapektinealne plošče. Avtorji so ugotovili zmerno prileganje pri vseh ženskih modelih, predvsem zaradi neustrezne dolžine plošče ali preveč ventralno usmerjenega sprednjega dela, medtem ko je bilo prileganje pri večini moških skupin boljše.[3] Njihova metoda je temeljila na lokalnih geometrijskih kazalnikih in korenu srednje kvadratne razdalje, naša pa na fizičnem volumetričnem odtisu. Obe raziskavi kljub različnemu pristopu kažeta, da anatomske razlike lahko presežejo prilagodljivost ene same standardizirane oblike plošče.

Klinični pomen dobrega prileganja izhaja iz odnosa med implantatom, kostjo in doseženo repozicijo. Plošča pri acetabularni kirurgiji ni le nevtralizacijski element, temveč lahko med privijanjem vpliva tudi na položaj fragmentov. Če njena geometrija ne sledi reducirani površini, lahko zategovanje vijakov povzroči neželen premik fragmenta ali lokalno odstopanje implantata. Kirurg mora zato ploščo dodatno modelirati, kar zahteva čas, ponavljajoče preverjanje in izkušenost. Natančneje oblikovana plošča lahko po drugi strani služi kot pomoč pri vzdrževanju redukcije, vendar le, če je virtualna repozicija pravilna in če intraoperativni položaj implantata ustreza načrtovanemu.

Objavljene eksperimentalne in klinične raziskave nakazujejo možne koristi 3D-podprtega načrtovanja. Wu in sod. so pokazali, da je mogoče na podlagi CT-posnetkov izdelati anatomsko natančne 3D-modele medenice in jih uporabiti kot predloge za načrtovanje zahtevnih rekonstrukcij.[7] Tomaževič in sod. so na standardiziranem modelu zloma sprednje kolumne z zadnjo hemitransverzalno komponento primerjali 3D-natisnjene, individualno načrtovane plošče in vrtalna vodila s standardnimi implantati. Pri uporabi individualnih implantatov je bil povprečni največji stopničasti premik lomne linije manjši kot pri standardnih implantatih, kar kaže, da lahko natančno načrtovana oblika plošče pomaga ohraniti doseženo redukcijo.[2] Maini in sod. so v prospektivni randomizirani raziskavi 21 bolnikov primerjali bolniku prilagojene, predoperativno oblikovane plošče z intraoperativno oblikovanimi ploščami. V skupini z bolniku prilagojenim načrtovanjem so poročali o manjši izgubi krvi, krajšem trajanju operacije in natančnejši pooperativni repoziciji.[3] V novejši retrospektivni raziskavi 44 bolnikov je bila uporaba 3D-natisnjenega modela povezana s krajšim posegom, manjšo izgubo krvi in manjšo potrebo po fluoroskopiji, vendar brez

pomembne razlike v zgodnjem funkcionalnem izidu.[4] Ti izsledki so spodbudni, vendar ne dokazujejo, da bo vsaka anatomska razlika, zaznana z našo metodo, sama po sebi povzročila slabši klinični rezultat.

Posebnost naše raziskave je preprosta fizična kvantifikacija prostorskega neskladja. Alginat se prilagodi nepravilni obliki vrzeli, metoda izpodrivanja vode pa omogoči določitev njenega skupnega volumna brez zahtevne merilne opreme. Tak pristop je intuitiven in ga je mogoče ponoviti pri različnih oblikah plošč. Volumetrična ocena ima tudi prednost pred presojo s prostim očesom, saj razliko izrazi z eno številčno vrednostjo in s tem omogoči opis variabilnosti celotnega vzorca.

Hkrati ima metoda pomembne omejitve. Vse uporabljene rekonstrukcijske plošče so bile enake dolžine in so imele 12 lukenj, zato razlike v izmerjenem volumnu niso bile posledica različne dolžine plošč. Rezultat ne pove, kje je bilo neskladje največje, in ne razlikuje med klinično pomembnimi ter manj pomembnimi območji. Na meritev lahko vplivajo debelina alginata, pritisk pri nameščanju plošče, obrezovanje odtisa, zračni mehurčki, popolnost potopitve in odčitavanje merilnega intervala. V raziskavi tudi nismo navedli ponovljivosti meritev znotraj ali med ocenjevalci, zato merilne napake ni mogoče ločiti od dejanske anatomske variabilnosti.

Standardizirani model medenice Viva[6] je predstavljal enotno referenčno površino, kar je omogočilo primerjavo vseh 57 individualno oblikovanih plošč. Ker so bili acetabulumi nepoškodovani, izmerjene razlike odražajo predvsem variabilnost normalne anatomije sprednje kolumne, ne pa vpliva morfologije zloma ali virtualne repozicije. Vse plošče so imele enako osnovno obliko rekonstrukcijske plošče z 12 luknjami, zato razlike v izmerjenem volumnu izvirajo predvsem iz njihove različne prostorske ukrivljenosti. Kljub temu standardizirani model ni neposreden ekvivalent kliničnemu položaju pri zlomu, zato rezultatov ni mogoče neposredno povezati s kakovostjo repozicije, trajanjem operacije, izgubo krvi ali funkcionalnim izidom.

V nadaljnjih raziskavah bi bilo smiselno volumetrično meritev dopolniti z digitalno analizo razdalj med ploščo in kostjo. Barvno kodiran zemljevid površinskih odstopanj bi prikazal lokacijo in največjo velikost vrzeli. Ker so bile vse plošče enake osnovne oblike in so imele 12 lukenj, je primerljivost absolutnih volumnov boljša, kljub temu pa bi normalizacija glede na dejansko površino posamezne plošče dodatno izboljšala analizo. Pomembna bi bila tudi primerjava glede na spol, telesno višino, stran acetabuluma in dimenzije medenice. Klinično vrednost ugotovljene anatomske variabilnosti bi bilo treba preveriti na zlomih z oceno kakovosti repozicije, časa intraoperativnega modeliranja plošče, trajanja operacije, izgube krvi, izpostavljenosti sevanju, zapletov in stroškov.

Na našem oddelku individualizirano predoperativno načrtovanje in 3D-tisk pri zdravljenju zlomov acetabuluma uporabljamo od leta 2018. Delovni proces smo standardizirali tako, da vsak kirurg samostojno izvede virtualno repozicijo zloma in načrtuje obliko plošče. Načrtovani model plošče nato izdelamo s 3D-tiskom, po natisnjenem modelu pa pred operacijo oblikujemo rekonstrukcijsko ploščo. Takšen

pristop omogoča, da je načrtovanje neposredno povezano s kirurgovo presojo morfologije zloma in predvidene strategije repozicije ter fiksacije.

Sistematične analize kliničnih rezultatov uporabe te metode v zadnjih letih še nismo opravili, zato iz naših dosedanjih izkušenj ni mogoče sklepati o njenem vplivu na kakovost repozicije, trajanje operacije, zaplete ali funkcionalni izid. Sedanja raziskava ne dokazuje klinične premoči individualno oblikovane plošče, temveč kaže, da je anatomsko neskladje med ploščami, oblikovanimi po individualnih nepoškodovanih acetabulumih, in standardizirano referenčno medenico merljivo ter med posamezniki zelo različno. Pred kliničnim vrednotenjem metode je zato smiselno opraviti biomehansko analizo sil, ki se zaradi neprileganja plošče ob privijanju vijakov prenašajo na vijake, ploščo in kost, ter oceniti njihov vpliv na stabilnost fiksacije in morebitni premik fragmentov; temu naj sledi retrospektivna oziroma prospektivna analiza kliničnih rezultatov.

ZAKLJUČEK

Volumetrična ocena 57 anonimnih nepoškodovanih acetabulumov je pokazala izrazito variabilnost prileganja individualno oblikovanih rekonstrukcijskih plošč z 12 luknjami na standardizirani model medenice Viva. Povprečni volumen odstopanja je znašal 5,75 ml, vrednosti pa so segale od 2,71 do 12,27 ml. Rezultati kažejo, da ena standardizirana ukrivljenost plošče ne more enako dobro slediti anatomiji sprednje kolumne pri vseh posameznikih.

Individualno predoperativno načrtovanje in 3D-tisk lahko omogočita natančnejšo prilagoditev oblike plošče anatomiji posameznega bolnika. Ker uporabljeni volumetrični kazalnik temelji na primerjavi nepoškodovanih acetabulumov s standardiziranim modelom in ni neposredna mera kliničnega izida, so potrebne nadaljnje raziskave na kliničnih primerih zlomov.

Viri financiranja

Raziskava je bila financirana v okviru terciarnega projekta Univerzitetnega kliničnega centra Ljubljana.

Literatura in viri:

1. Matta JM. Fractures of the acetabulum: accuracy of reduction and clinical results in patients managed operatively within three weeks after the injury. J Bone Joint Surg Am. november 1996;78(11):1632–45. PubMed PMID: 8934477.
2. Tomaževič M, Kristan A, Kamath AF, Cimerman M. 3D printing of implants for patient-specific acetabular fracture fixation: an experi mental study. Eur J Trauma Emerg Surg. 22. oktober 2019. doi:10.1007/s00068-019-01241-y
3. van Veldhuizen WA, Assink N, Schuurmann RCL, Firoozabadi R, Ten Duis K, de Vries JPPM, idr. Pre-contoured Plate Fit Assessment for Acetabular Fractures. Ann Biomed Eng. september 2025;53(9):2299–308. doi:10.1007/s10439-025-03760-9 PubMed PMID: 40419857; PubMed Central PMCID: PMC12391166.

4. Si C, Bai B, Cong W, Zhang L, Guan R. Efficacy of 3D printing-assisted treatment for acetabular fractures. Jt Dis Relat Surg. 14. avgust 2024;35(3):521–8. doi:10.52312/jdrs.2024.1756 PubMed PMID: 39189560; PubMed Central PMCID: PMC11411878.

5. Maini L, Mishra P, Jain P, Upadhyay A, Aggrawal A. Three part posterior fracture dislocation of the hip without fracture of the femoral head: review of literature and a case report. Injury. februar 2004;35(2):207–9. PubMed PMID: 14736483.

6. Dalstra M, Huiskes R, Odgaard A, Van Erning L. Mechanical and textural properties of pelvic trabecular bone. J Biomech. april 1993;26(4–5):523–35. doi:10.1016/0021-9290(93)90014-6

7. Wu XB, Wang JQ, Zhao CP, Sun X, Shi Y, Zhang ZA, idr. Printed three-dimensional anatomic templates for virtual preoperative planning before reconstruction of old pelvic injuries: initial results. Chin Med J (Engl). 20. februar 2015;128(4):477–82. doi:10.4103/0366-6999.151088 PubMed PMID: 25673449; PubMed Central PMCID: PMC4836250.

INTERAKCIJA SODOBNE OBLOGE NA OBSEG OPERATIVNEGA ZDRAVLJENJA OPEKLINSKE LEZIJE MEHKIH TKIV

THE IMPACT OF SPECIAL DRESSINGS ON THE EXTENT OF SURGICAL TREATMENT OF SOFT-TISSUE BURN LESIONS

Albin Stritar, Marko Mikša, Uroš Petrovič Fras, Ana Plesničar

Ključne besede: sodobna obloga; dermalna opeklina; selektivna nekrektomija

Keywords: special dressing; dermal burn; selective necrectomy

IZVLEČEK

Sodobna obloga predstavlja aktivno zaščito opeklinske rane. S farmakodinamsko aktivnostjo deluje bakteriostatično in pozitivno pogojuje celično strukturo rane. Aplikacija pri dermalnih opeklinah ima posebno vlogo. Obloga preprečuje infekt. S tem je omogočen začetek regenerativnega procesa. Opeklinska rana izgublja značaj iritacije, infekta in se ne poglablja v globlje sloje kožnega pokrova. Dokončno je nato opeklinska rana demarkirana. V tem primeru se povrhnje opečene lezije spontano zacelijo, nezaceljena opečena mesta pa potrebujejo kirurško oskrbo. Ob omenjeni terapiji je obsežnost operacije bistveno manjša in prav tako potreba po kožnih presadkih. Praviloma obstaja pozitiven vpliv – interakcija sodobne obloge na obseg operativnega zdravljenja opeklinske lezije mehkih tkiv, v smeri zmanjšanja velikosti posega. Ta metoda, po točnih navodilih uporabe sodobnih oblog je indicirana pri otrocih, starostnikih in še nekaterih rizičnih skupinah opečencev. Aktivna uporaba sodobnih oblog je sestavni del kirurškega zdravljenja, hkrati pa tudi primer regenerativne medicine.

ABSTRACT

Special dressings provide active protection for burn wounds. Their pharmacodynamic activity promotes a bacteriostatic effect and positively influences the cellular structure of the wound. The application of special dressings plays a special role in the treatment of dermal burns due to its anti-infection facilitation. This enables the regenerative process to begin. The irritation and infectious response of the burn wound is diminished and does not penetrate the deeper layers of the skin. The burn lesion then becomes completely demarcated. In this case, superficial lesions heal spontaneously, while unhealed areas require surgical treatment. With this therapy, the extent of surgical intervention is significantly reduced, as is the need for skin grafts. As a rule, there is a positive correlation between special dressings and the extent of surgical treatment of soft tissue burn lesions, in terms of reducing the scope of the intervention. This method, when used according to specific guidelines for special dressings, is indicated in children, the elderly, and certain other risk groups of burn victims. The active use of special dressings is an integral part of surgical treatment and, at the same time, an example of regenerative medicine.

UVOD

Opečena koža je idealno gojišče za bakterije ter omogoča izgubo tekočin in toplote.[1] Organizem sprva reagira na take spremembe z vnetjem, ki pospešuje propadanje tkiva.[2] Zaradi poglobitve nekroze se pogosto globoka dermalna opeklina spremeni v subdermalno.

Po tretjem dnevu se pod vplivom avtolitičnih procesov okvarjenem tkivu in ob aktiviranju saprofitne flore v izvodnih kanalih žlez znojnic in lojnic začenja proces demarkacije, ki ga spremlja propadanje biološko kompromitiranega tkiva. V nastalih komplikacija prevladuje naprej latentni infekt, pozneje pa simptomatika dolgo eksponirane površine.

Okoli petega dne se aktivira infekt v celoti. Pokažejo se reaktivne vnetne spremembe in nekroza se poglobi. Zato se mora ekscizija opečenega tkiva izvršiti do petega dne. To je zlasti pomembno pri globokih dermalnih opeklinah.[3] Pri teh si moramo prizadevati, da rešimo najgloblje plasti neopečenega dermisa, ki pokrite z avtotransplantati preprečujejo krčenje le teh. Pri razsežnih opeklinah pa zaščitene z biološkim pokrovom omogočajo še ohranjenim epitelnim elementom, da spontano epitelizirajo ekscidirano površino.[4] Vse te so manifestira pri dermalni opeklini. Zato je nujno potrebna aktivna zaščita rane.

V zadnjih 20. letih se je uveljavila terapija s sodobnimi oblogami, ki kot pripomoček ščitijo rane od okolice. Bistveno je njihovo protibakterijsko delovanje – bakteriostatični efekt. Namreč infekt, kot že rečeno, poglobljuje rano zaradi kronične eksudacije, iritacije, maceracije in preprečevanja spontanega celjenja rane. Tako rano samo po sebi stabiliziramo z oblogami in omogočimo možnost regeneracije iz neopečenih predelov, ki poteka iz lasnih folikli, žlez lojnic, znojnic, ohranjenega dermisa in okolne zdrave kože. Torej sodobne obloge deluje regenerativno na dermalno opeklinsko rano. S svojimi karakteristikami pa delujejo dodatno še vpojno, analgetično, vazodinamično in kot mehanična zaščita.

V našem primeru obravnavamo uporabo sodobnih oblog pri dermalni opeklini in osrednji opeklini (mid-dermal). Klasični prototip dermalne opekline je oparina z vročo vodo, nemalokrat se ta zgodi pri otrocih. Sprva z uporabo sodobnih oblog stabiliziramo opeklinsko rano. V tem primeru pričakujemo, da se bodo povrhnji deli rane zacelili sami po sebi, medtem ko globoki predeli so predmet kirurške terapije. To poteka v časovnici demarkacije opeklinske rane, operacija pa, če je potrebna poteka kot odložena nekrektomija. Obseg operacije je z uporabo sodobnih oblog tako bistveno manjši, prav tako tudi potreba po kožnih presadkih. V tem času pa se stanje bolnika (starostnika, otroka) stabilizira in opečenca pripravimo na operativni poseg.

Specialne obloge na Kliniki za plastično kirurgijo in opekline v UKC Ljubljana uporabljamo že 20 let. Uspešno smo začeli z uporabo Aqacel Ag obloge v primerih ambulantnega zdravljenja pacientov, kasneje pa tudi z uporabo Polymem Ag obloge kot načina hospitalne obravnave. Raziskave in testiranja so pokazale prednosti omenjenega aktivnega konzervativnega zdravljenja s kasnejšo operacijo.

V vsakodnevni uporabi upoštevamo vse obloge in nobene ne izključujemo iz rednega dela. Držimo se namreč načela, ki velja za opeklinsko kirurgijo: čimbolj polna shramba s prevezovalnim materialom tem bolj uspešni smo pri našem delu. Tehnologija sodobnih oblog se še izboljšuje. Tkivni laboratorijski inženiring pa nadaljuje raziskave, da bi sodobna obloga služila tudi hkrati kot začasni biološki pokrov. Sodobna obloga kot medicinski pripomoček v celoviti opeklinski kirurgiji ni komercialni farmakološki moment, ampak velik doprinos pri zdravljenju, tako konzervativnem kot tudi operativnem zdravljenju opeklin.

Aquacel Ag je bil uveden sprva ambulantno. Vlakna v oblogi nabreknejo v stiku z eksudatom, mikroorganizmi so ujeti znotraj vlaknaste mreže, tam pa naletijo na srebrove ione, ki jih uničujejo. Preparat sam po sebi je enkraten primer biotehnologije. Preparat je še vedno v vsakdanji rabi, pri ambulantnem in hospitalnem zdravljenju opeklin. Aplikacija je enostavna, menjave so na daljše časovne intervale. Nujna indikacija za menjavo je, ko nameščena obloga odstopa, in s tem rana v globini epitelizira.



Slika 1. Uporaba sodobnih oblog – Aquacel Ag

MATERIALI IN METODE

Predstavljamo utečeni protokol zdravljenja dermalne opeklinske rane na Kliniki za plastično kirurgijo in opekline. Pri oskrbi opeklinske rane govorimo o pasivni in aktivni obliki zaščite. Obveza predstavlja pasivno zaščito rane pred okoljem, hkrati pa rano zaščitimo še z aktivnimi substancami, ki jih nanašamo neposredno na opeklinsko rano. Aktivne substance morajo imeti bakteristatično delovanje, sposobnost penetracije v nekrozo oziroma v opeklinsko esharo in epitelizantni učinek. Morajo pa biti brez neželenih lokalnih ali sistemskih učinkov, priročne za aplikacijo in nadaljnje preveze.[5]

APLIKACIJA ABSORPCIJSKEGA POVOJA - 1. DO 3. DAN

Empirična dognanja zdravljenja opeklin narekujejo, da v prvih dveh do treh dneh opeklinsko rano konzervativno zdravimo z obkladkom. Ta deluje analgetično, anestetično in protivnetno, ter omeji širjenje con opeklinske rane. Izsušitev tkiva in izgubo toplote preprečujemo z aplikacijo absorpcijskega povoja, ki ga sestavlja obkladek v obliki vazelinske gaze, nekaj plasti mokre ali suhe gaze in debela plast

vate. Ta je fiksiran z zunanjim povojem. Vlažna površina je namreč pogoj, da lahko pravilno ocenimo globino rane, katera narekuje konzervativno oziroma operativno zdravljenje (Janžekovič, Derganc).[6]

SODOBNE OBLOGE - 3. DAN

V zadnjih dvajsetih letih so se pojavile v klinični praksi nove, moderne oblike zaščite in zdravljenja opeklinske rane. Govorimo o sodobnih aktivnih oblogah. Bistvena je delovanje obloge, ki s svojim specifičnim delovanjem deluje antibakterijsko, protibolečinsko, antiedemsko in zagotavlja mehansko zaščito ter primerno epitelizacijo.[7] Pomembno je torej, da je opeklinska rana zaščitena, da se ob aplikaciji sodobne obloge ne poglablja in da hkrati obloga deluje kompleksno na vse cone mehkotkivne termične lezije. Praviloma mora obloga sama po sebi odstranjevati toksične produkte in odvečni sekret, hkrati pa zadrževati pozitivne učinke sekreta in lokalnih tkivnih faktorjev ter presnovkov. Tako se ustvarja začetni regenerat - mikroepitel, ki je ob prevezi klinično opazen in v bistvu predstavlja prekurzor epitela. Dognano je, da čim manj je rana bakterijsko kolonizirana, tem boljši so regenerat, epitelizacija in končna zacelitev.[8] Z dodatnimi prevezami, toaletami in kopelmi torej še izboljšujemo lokalno stanje opeklinske rane. Možno pa je utirjanje druge oblike obloge, če je to klinično potrebno. V primeru poslabšanja lokalnega stanja opeklinske rane še vedno nadaljujemo zdravljenje s kirurško terapijo.[9] Pri našem delu najpogosteje uporabljamo sodobne obloge, ki so na tržišču in na voljo v našem prostoru. Menjave obloge se vrstijo na 3 do 5 dni.

Vse obloge zahtevajo še sekundarno fiksacijo oziroma povoj. Potrebno je točno upoštevanje protokola in navodil proizvajalca. Kakršnokoli nekontrolirano menjavanje oblog pri istem pacientu je kontraiindicirano. Te zaradi svojega kritičnega farmakodinamskega časa ne bi dosegle primernega učinka. Vsaka posamezna obloga ima svoje lastnosti, ki jih je tekom zdravljenja potrebno dosledno upoštevati.

Polymem Ag je obloga, ki smo jo uvajali hospitalno pri otrocih. Obloga je lahko nameščena dlje časa, je vpojna in vsebuje glicerin ter srebro v obliki nanokristalov. Zaznamujejo jo poliuretanska matrica, opremljena pa je še z drugimi dodatki. Aktivnost obloge je, da rano pušča suho, čisto, manj bolečo, ki pa začne kaj kmalu epitelizirati, ev. granulirati. Rana se ne poglablja, menjave obloge pa so priročne in neboleče.



Slika 2. Uporaba sodobnih oblog – Polymem Ag

DISKUSIJA IN REZULTATI

Dermalna opeklina ima svojo dinamiko, opeklinska nekroza zaradi kasnejše infekcije in tromboze žilja napreduje v globino. Splošno stanje bolnika se slabša, pojavijo se bolečine in povišana telesna temperatura, v takšni dinamiki dermalna opeklina pogosto preide v globlje sloje tkiva. S hitro odstranitvijo nekroze in takojšnjim kritjem z avtotransplantati ohranimo preostali neopečen dermis. Tako očuvamo biološki potencial kože, zaradi katerega pride do neke vrste morfološke regeneracije. Poudariti je potrebno torej, da sta infekt v rani in ireverzibilne spremembe na žilju glavna vzroka za poglobitev opeklinske rane. Ves opisan proces lahko uspešno zaustavljamo z uporabo sodobnih oblog, redkeje z drugimi metodami. Pri nejasnih dermalnih opeklinah (mid-dermal opekline) je po novih protokolih sredstvo izbora sodobna obloga. To so največkrat oparine, ki niso omejene in v tem primeru je indicirana uvedba zdravljenja s sodobno oblogo. Ob pravilni uporabi in navodilih se praviloma opeklinska rana ne poglablja. Rana se ocenjuje ob prevezah in se nato kasneje odloča o potrebi zdravljenja z operativnim posegom. To je v zadnjem času metoda izbora pri otroški populaciji in starostnikih, ter še nekaterih ranljivih skupinah opečencev. Torej gre za zelo selektiven pristop, ki zmanjšuje obseg operativnega posega in istočasno zahtevo za kožne presadke. Seveda pa so očitne globoke opekline indikacija za zgodnjo primarno nekrektomijo oz. operativni poseg in takojšnjim kritjem s presadki po principih operativne doktrine prof. Janžekovičove. V tem primeru ne izgubljamo časa in nekroza se odstranjuje v prvih petih dnevih od poškodbe. Vse skupaj mora presojati izkušen opeklinski kirurg in glede na okoliščine opeklinske rane, mora biti pripravljen in vešč za spremembo terapije, če je to potrebno.

V zadnjih dvajsetih letih smo na Kliniki za plastično kirurgijo in opekline prišli do istega spoznanja, kot je navedeno v strokovni literaturi – sodobne obloge zmanjšujejo število prevez, manj bolnikov je hospitaliziranih in tudi število operativnih posegov se je zaradi aktivnega delovanja oblog zmanjšalo.[10] Prav tako so prevezi manj boleči.[11] Stroški zdravljenja so bistveno nižji v primerjavi s klasičnimi prevezami, ki jih je bilo potrebno menjavati na dva dni, z ogromno porabljenega prevezovalnega materiala.

Rezultate prikazujemo na podlagi petih primerov dermalne opekline pri otrocih, ki so bili zdravljeni z uporabo sodobnih oblog tekom hospitalizacije. Sodobne obloge z opisovano taktiko se lahko uporabljajo tako ambulanto kot hospitalno. Pri dermalnih opeklinah je omenjena doktrina s pomočjo sodobnih oblog zelo domiselna, s tem se izenačujeta reperativni in regenerativni princip celjenja rane. Strateško se torej sodobne obloge uporabljajo za stabilizacijo rane pred infektom in sosledično poglobitvijo.

Taktično vsaka preveza v časovnem intervalu narekuje morebiten operativni poseg glede na stopnjo demarkacije, končno pa se nato odločimo za operativno terapijo, ki je selektivna in po obsegu bistveno manjša od skupne ocene opeklinske rane. V tem času opečenca temeljito pripravimo na operativni poseg v sodelovanju z anestezistom, intezivistom, internistom oz. pediatrom. Prav tako lahko poskrbimo za presadke, rezerviramo krvne derivate in izdelamo podroben načrt operativnega

posega. Rezultati omenjene terapije so enaki oziroma celo boljši od takojšnjega operativnega zdravljenja, glede na naše izkušnje. Omenjen pristop, ki ga opisujemo v članku je postala doktrina in protokol zdravljenja dermalne opekline, ki se uporablja na Klinik za plastično kirurgijo in opekline, UKC Ljubljana.

Preglednica - obravnava dermalnih opeklin, 2-letno obdobje:

- Populacija – 5 otrok, starost 3-12 let
- Ocena opekline 9-16%
- Zdravljenje: 2 konzervativno, 3 konzervativni z odloženo nekrektomijo
- Kirurška oskrba 26-29% površine opeklin
- Operacija po 10-12 dnevu
- Trajanje hospitalizacije 17-21 dni
- Ambulantno spremljanje
- Fotodokumentacija



Slika 3. Primer 55 % opekline pri pacientu starem 76 let, pri katerem smo uporabili kombinacijo operativnega in konzervativnega zdravljenje opeklin.

ZALJUČEK

Opeklinska kirurgija je zelo natančno opredeljena in opisana. Kljub temu pa v praksi hitro nastopijo težave v zdravljenju, saj vsak opečenec predstavlja svojo entiteto in zahteva individualen pristop. Nemalokrat so odločitve zahtevne, predvsem pri osrednjih–dermalnih opeklinah, pri katerih se pogosto poraja vprašanje ali jih zdraviti konzervativno ali operativno. Osnovno pravilo je, da se v tem primeru rane demarkirajo, omejijo, hkrati pa je lezijo potrebno aktivno zaščititi, da ne prihaja do poslabšanja oz. poglobitve opečenih predelov, ki se lahko sami po se sebi zacelijo. Moderne konzervativne tehnike opeklinske kirurgije, predvsem uporaba sodobnih oblog to lahko prepreči in pripravi opečeno mehko tkivni pokrov na operativni poseg v kasnejši časovnici. Sicer pa so znanstvena in operativna odkritja prof. Janžekovičeve dala točno izhodišče in principe zdravljenja, ki še danes predstavljajo temeljna pravila dinamike opeklinske rane in s tem tudi smernice za aktivno terapijo. Obravnava kronične neopeklinske kirurške rane pa je prav tako zelo kompleksna in vulnerologija še išče nadaljnje rešitve v smeri aktivnega konzervativnega pristopa po principu avtologne reparacije in regeneracije.

Literatura in viri:

1. Kumar, V., Abbas, A. K. and Aster, J. C. (2015). Robbins and Cotran patohologic basis of disease (Ninth edition.). Philadelphia, PA: Elsevier/Saunders.
2. Brčič A. Novi pogledi na opeklinsko bolezen, skripta; 1977.
3. Settle J. Principles and Practice of Burns Management. New York: Churchill Livingstone; 1996.
4. Salisbury RE, Newman NM, Dingeldein GP. Manual of Burn Therapeutics: An Interdisciplinary Approach. Boston/Toronto: Little, Brown and Company; 1983.
5. Herndon D. Total Burn Care. London: W B Saunders Company Ltd; 1996.
6. Derganc M. Present Clinical Aspects of Burns – A symposium. Maribor: ČP Mariborski tisk; 1968.
7. Magne J. Aspects psychologiques de la brûlure [Psychological aspects of burns]. Pathol Biol (Paris). 2002 Mar;50(2):134-6. French. doi: 10.1016/s0369-8114(01)00276-0. PMID: 11933834.
8. Guttormsen AB, Onarheim H, Thorsen J, Jensen SA, Rosenberg BE. Behandling av alvorlige brannskader [Treatment of serious burns]. Tidsskr Nor Laegeforen. 2010 Jun 17;130(12):1236-41. Norwegian. doi: 10.4045/tidsskr.08.0391. PMID: 20567275.
9. Liu HF, Zhang F, Lineaweaver WC. History and Advancement of Burn Treatments. Ann Plast Surg. 2017 Feb;78(2 Suppl 1):S2-S8. doi: 10.1097/SAP.0000000000000896. PMID: 28079548.
10. Daigeler A, Kapalschinski N, Lehnhardt M. Therapie von Brandverletzungen [Therapy of burns]. Chirurg. 2015 Apr;86(4):389-401. German. doi: 10.1007/s00104-014-2919-3. PMID: 25894015.
11. Perry ZH, Palivatkel M, Yanculewitch N, Koren L, Rosenberg N. [Burns--risk factors and treatment]. Harefuah. 2009 Jun;148(6):375-80, 412, 411. Hebrew. PMID: 19902603.

ROBOTSKO ASISTIRANA REKONSTRUKCIJA VEZIKO-REKTALNE FISTULE PO RADIKALNI PROSTATEKTOMIJI: PRISTOP H KOMPLEKSNI MEDENIČNI REKONSTRUKCIJI

ROBOT-ASSISTED RECONSTRUCTION OF A VESICORECTAL FISTULA AFTER RADICAL PROSTATECTOMY: AN APPROACH TO COMPLEX PELVIC RECONSTRUCTION

Simon Hawlina, Jan Grosek

Ključne besede: robotsko asistirana kirurgija; vezikorektalna fistula; rektourinarna fistula; radikalna prostatektomija; rekonstrukcija

Keywords: robot-assisted surgery; vesicorectal fistula; rectourinary fistula; radical prostatectomy; reconstruction

IZVLEČEK

Uvod: Veziko-rektalna fistula je redek, vendar hud zaplet radikalne prostatektomije. Predstavljamo prve tri robotsko asistirane rekonstrukcije v Sloveniji in poudarjamo enotna načela preprečevanja ter kirurškega zdravljenja.

Materiali in metode: Retrospektivno smo pregledali tri posege po radikalni prostatektomiji, enega po odprti in dva po laparoskopski operaciji. Mehur smo mobilizirali, pristopili do področja vezikouretralne anastomoze, ločili urinarno in rektalno stran ter rekonstruirali rektum in vezikouretralno anastomozo z interpozicijo razpoložljivega tkiva. Posege smo opravili 10 dni, 9 mesecev in 6 mesecev po primarni operaciji.

Rezultati: Vse tri robotske rekonstrukcije so bile uspešne. Pri enem bolniku smo napravili protektivno bipolarno sigmoidostomo. Pri poznih dveh posegih je bila po oceni operaterja preparacija zrele fistule lažja. Kontinenca in erektilna funkcija se pri bolnikih s pozno rekonstrukcijo glede na stanje pred posegom nista poslabšali.

Sklepi: Robotski pristop omogoča natančno rekonstrukcijo v globoki medenici. Pri primarni operaciji sta za preprečevanje poškodbe ključna poznavanje anatomije in preudarna uporaba energije; ob sumu na poškodbo lahko rektum preverimo z zračnim testom. Čas rekonstrukcije in potrebo po protektivni stomi prilagodimo kliničnemu stanju ter kakovosti tkiv.

ABSTRACT

Introduction. Vesicorectal fistula is a rare but serious complication of radical prostatectomy. We present the first three robot-assisted reconstructions in Slovenia and discuss common principles of prevention and surgical management.

Materials and methods. We retrospectively reviewed three repairs after radical prostatectomy, one open and two laparoscopic. The bladder was mobilized, the anastomotic

region exposed, the urinary and rectal planes separated, and the rectum and vesicourethral anastomosis reconstructed with tissue interposition. Repair was performed 10 days, 9 months and 6 months after prostatectomy, respectively.

Results. All three robotic reconstructions were successful. One patient received a protective loop sigmoid colostomy. In the two delayed cases, dissection of the mature fistula was easier in the surgeon's assessment. Urinary continence and erectile function did not deteriorate from their pre-repair status in these two patients.

Conclusions. Robotic surgery allows precise reconstruction in the deep pelvis. Careful knowledge of anatomy and judicious use of energy are central to preventing rectal injury at primary surgery. Timing of repair and fecal diversion should be individualized.

UVOD

Vezikorektalna fistula (VRF) je patološka povezava med spodnjimi sečili in rektumom. V literaturi se po prostatektomiji pogosteje uporablja širši izraz rektourinarna fistula ali izraz rektouretralna fistula, saj je urinarno ustje pogosto v področju vezikouretralne anastomoze. Gre za redek, vendar težak zaplet zdravljenja raka prostate, ki pomembno poslabša kakovost življenja in praviloma zahteva sodelovanje urologa ter abdominalnega kirurga. Najpomembnejše preprečevanje temelji na prepoznavanju pravilne ravnine med prostato in rektumom, previdni disekciji ob vrhu prostate in posteriorno ter omejeni uporabi energije v neposredni bližini rektalne stene. Ob sumu na poškodbo lahko ležišče prostate napolnimo z vodo, v rektum pa skozi sondo ali kateter s 60-ml brizgo apliciramo zrak. Pojav mehurčkov omogoča prepoznavo poškodbe že med primarno operacijo in njeno takojšnjo oskrbo.[1-3]

Osnovni mehanizem nastanka po radikalni prostatektomiji je neposredna ali termična poškodba rektuma, ki med primarno operacijo ni prepoznana, odpoved primarnega šiva prepoznane poškodbe ali sekundarna nekroza ob okužbi oziroma hematomu. Sistematični pregled je ocenil skupno pojavnost poškodbe rektuma pri radikalni prostatektomiji na približno 0,58 %, pri čemer je tveganje povezano z operativnim pristopom, predhodnimi posegi ter zahtevnostjo disekcije.[1] Sama fistula je še redkejša, vendar se lahko razvije tudi po navidezno neproblematičnem zgodnjem pooperativnem poteku.

Značilni simptomi so pnevmaturija, fekalurija, iztekanje urina skozi rektum, ponavljajoče se okužbe sečil, pelvična okužba in vodena driska. Diagnozo potrdimo s cistoskopijo in rektoskopijo, medtem ko mikcijski cistouretrogram, retrogradna uretrografija, CT ali magnetnoresonančno slikanje natančneje opredelijo velikost, potek in odnos fistule do vezikouretralne anastomoze. Pred načrtovano rekonstrukcijo je treba oceniti tudi morebitno stenozo vratu mehurja ali sečnice, kontinenco, stanje sfinktra, prisotnost okužbe ter kakovost in prekrvljenost tkiv.[2,3]

Pri majhni, zgodaj prepoznani fistuli brez obsežne nekroze, sepse ali obsevanja je mogoče poskusiti s podaljšano urinsko drenažo in prilagoditvijo prehrane, po presoji pa tudi z začasno fekalno derivacijo. Spontano zaprtje kronične ali epitelizirane fistule

je redko. Endoskopska koagulacija, aplikacija tkivnega lepila ali zapiranje s klipi lahko uspejo pri skrbno izbranih majhnih fistulah, vendar so dokazi omejeni na manjše serije in posamezne primere. V objavljeni seriji dveh bolnikov je bila korekcija z over-the-scope clip uspešna pri enem bolniku; kronična ponavljajoča se fistula se je ponovila in je zahtevala operativno korekcijo.[4]

Za dokončno zdravljenje so opisani transanalni, transsfinkterni (York-Mason), transperinealni, transabdominalni, laparoskopski in robotsko asistirani pristopi. Optimalne metode zaradi redkosti bolezni in heterogenosti primerov ni mogoče določiti. Skupna načela uspešne rekonstrukcije so popolna ekscizija fistuloznega trakta in devitaliziranega tkiva, široka mobilizacija do zdravega dobro prekrvljenega tkiva, netenzijsko ter ločeno zaprtje obeh organov, zamik šivnih linij in interpozicija dobro prekrvljenega tkiva.[2,3,5-8]

Robotski sistem omogoča povečan tridimenzionalni prikaz globoke medenice, natančno disekcijo v brazgotinastem prostoru in intrakorporalno šivanje. Namen prispevka je predstaviti prve tri tovrstne rekonstrukcije v Sloveniji, skupne korake operativne tehnike ter izkušnjo z zgodnjo in odloženo korekcijo.

MATERIALI IN METODE

BOLNIKI IN PREDOPERATIVNA OBRAVNAVA

Tabela 1. Klinične značilnosti bolnikov

Značilnost	Bolnik 1	Bolnik 2	Bolnik 3
Starost ob rekonstrukciji (leta)	74	68	69
Primarna prostatektomija	Odprta	Laparoskopska	Laparoskopska
Čas do rekonstrukcije	10 dni	9 mesecev	6 mesecev
Morfologija fistule	Zgodnja	Zrela, epitelizirana	Zrela
Predoperativni Hb (g/L)	107	171	130
Predoperativni kreatinin (µmol/L)	57	95	97
Predoperativni CRP (mg/L)	14	<5	<5
Protektivna sigmoidostoma	Ne	Da	Ne

Pred rekonstrukcijo smo z razpoložljivo slikovno in endoskopsko diagnostiko opredelili komunikacijo ter ocenili lokalno stanje. Pri bolniku z večjo, epitelizirano fistulo smo ob rekonstrukciji oblikovali protektivno bipolarno sigmoidostomo; pri preostalih dveh črevesne derivacije nismo napravili.

Med aprilom 2022 in septembrom 2026 smo na Kliničnem oddelku za urologijo UKC Ljubljana robotsko asistirano zdravili tri bolnike z veziko-rektalno fistulo po radikalni

prostatektomiji. Prva je sledila odprti, preostali dve pa laparoskopski prostatektomiji. Rekonstrukcijo smo opravili 10 dni, 9 mesecev oziroma 6 mesecev po primarni operaciji. Spremljanje bolnikov smo zaključili 28. 10. 2026. Trajanje spremljanja smo opredelili kot čas od robotsko asistirane rekonstrukcije do zadnje kontrole.

PRIPRAVA IN SKUPNI KORAKI ROBOTSKEGA POSEGA

V splošni anesteziji smo vzpostavili pnevmoperitonej z Veressovo iglo in namestili porte na običajna mesta za robotski poseg v medenici. Sprostili smo rektosigmo, spustili sprednjo steno sečnega mehurja in prikazali področje vezikouretralne anastomoze. Obseg disekcije in način odprtja mehurja smo prilagodili anatomiji posameznega primera.

SKUPNI REKONSTRUKCIJSKI KORAKI

Pri vseh treh posegih smo se usmerili na področje vezikouretralne anastomoze, ločili mehur od rektuma ter po potrebi razprli anastomozo, da smo dobili dostop do fistule. Odstranili smo prizadeto tkivo in ustvarili dovolj prostora za ločeno oskrbo rektalne ter urinarne strani. Pri enem od poznih posegov smo za prikaz fistule odprli mehur; rekonstrukcijsko načelo je ostalo enako.

Abdominalni kirurg je oskrbel rektalno stran. Med rektum in obnovljeno vezikouretralno anastomozo smo namestili razpoložljivo perivezikalno oziroma perirektalno maščevje; v ustreznih primerih tudi TachoSil. Ponovno smo oblikovali anastomozo in preverili njeno vodotesnost s polnjenjem mehurja. Natančna izvedba šivov in interpozicije je bila prilagojena lokalni najdbi.

POOPERATIVNA OBRAVNAVA

Po posegih smo vzdrževali urinsko drenažo. Pred odstranitvijo katetra smo pri vseh bolnikih s cistogramom potrdili tesnost urinarne rekonstrukcije, pri drugem in tretjem bolniku pa smo opravili tudi irigografijo. Pri prvem bolniku irigografije zaradi zelo majhne fistule nismo opravili. Podatki o trajanju kateterizacije, hospitalizaciji in kontrolnih preiskavah so navedeni v Tabeli 2.

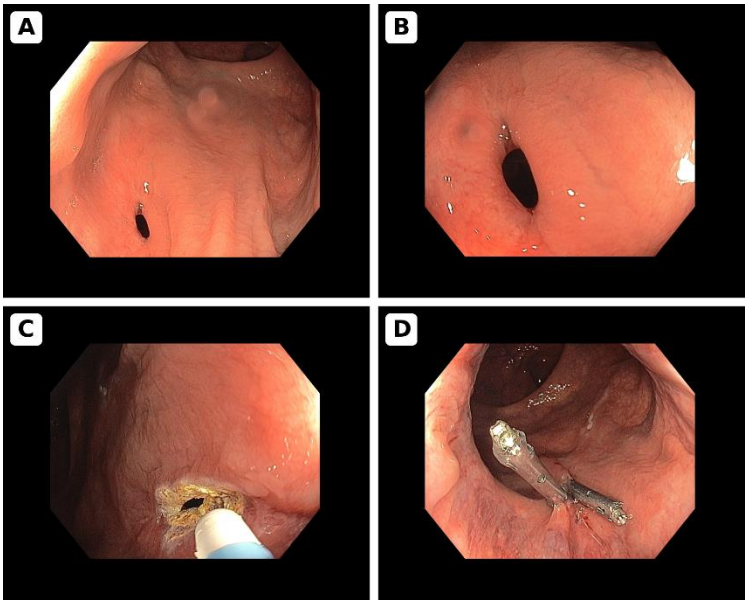

Slika 1. Endoskopski prikazi rektalnega ustja fistule in predhodnega endoskopskega zdravljenja.

REZULTATI

Robotsko asistirana rekonstrukcija je bila uspešna pri vseh treh bolnikih. Časi posegov so bili 211, 285 in 190 minut, ocenjena izguba krvi pa minimalna, 50 ml oziroma 0 ml. Protektivno bipolarno sigmoidostomo smo oblikovali pri drugem bolniku. Pri dveh poznih korekcijah se kontinenca in erektilna funkcija glede na stanje pred rekonstrukcijo nista poslabšali. Do zadnje kontrole 28. 10. 2026 pri nobenem od treh bolnikov nismo ugotovili ponovitve fistule.

Tabela 2. Operativni podatki in izidi

Značilnost	Bolnik 1	Bolnik 2	Bolnik 3
Kirurški pristop	Robotski transabdominalni	Robotski transabdominalni	Robotski transabdominalni
Interpozicija	Perirektalno maščevje, TachoSil	Perivezikalno maščevje, TachoSil	Perivezikalno maščevje
Operativni čas (min)	211	285	190
Ocenjena izguba krvi (ml)	Minimalna	50	0
Pooperativni zapleti	brez	brez	brez
Hospitalizacija (dni)	3 dni	6 dni	5 dni
Odstranitev katetra	21 dni	23 dni	21 dni
Kontrolni cistogram / Irigografija	Da / Ne	Da / Da	Da / Da
Klinični izid	Uspešna korekcija	Uspešna korekcija	Uspešna korekcija

Pri poznih posegih, opravljenih šest in devet mesecev po prostatektomiji, sta bili fistuli zreli, preparacija pa po oceni operaterja lažja kot pri zgodnji korekciji. Vsi trije posegi so bili po razpoložljivih kliničnih podatkih uspešni. Tretji bolnik je bil ob zadnji kontroli 28. 10. 2026 brez težav. Zaradi kratkega spremljanja po rekonstrukciji septembra 2026 pri njem za zdaj govorimo o zgodnjem uspehu zaprtja fistule.

RAZPRAVA

Serija prikazuje izvedljivost robotske rekonstrukcije po odprti in laparoskopski radikalni prostatektomiji. Osnovni koraki so bili pri vseh bolnikih enaki, obseg disekcije in interpozicijsko tkivo pa smo prilagodili lokalni anatomiji. Pri primarni prostatektomiji poškodba rektuma najpogosteje nastane med disekcijo posteriorne ravnine ob tesnem stiku z rektumom, zlasti ob brazgotinjenju, slabši preglednosti ali prekomerni uporabi energije.[1,2]

Preprečevanje temelji na doslednem poznavanju anatomskih ravnin, nežni disekciji in omejeni uporabi koagulacije blizu rektalne stene. Če med prostatektomijo posumimo

na poškodbo, lahko ležišče prostate napolnimo z vodo in v rektum skozi nazogastrično sondo ali ustrezen kateter s 60 ml brizgo vpihnemo zrak. Pojav mehurčkov opozori na komunikacijo in omogoči takojšnjo oskrbo; negativen test pa sam po sebi ne izključi vseh, zlasti termičnih poškodb.

Čas dokončne korekcije je odvisen od kliničnega stanja. Pri stabilnih bolnikih literatura pogosto opisuje začetno urinsko drenažo in odloženo rekonstrukcijo po približno dveh do treh mesecih, ko se umirijo vnetje, edem in okužba. Naša dva pozna posega, opravljena po šestih oziroma devetih mesecih, sta potekala v področju zrelih fistul; preparacija je bila po oceni operaterja lažja kot pri zgodnjem posegu. Zgodnja uspešna korekcija po desetih dneh hkrati kaže, da časa operacije ni mogoče določiti zgolj po številu preteklih mesecev, temveč glede na klinično stanje in lokalno anatomijo.[2,3]

Sodelovanje z abdominalnim kirurgom omogoča oceno rektalne stene, njeno oskrbo in skupno odločanje o fekalni derivaciji. Interpozicija tkiva loči šivni liniji in je pogosto sestavni del objavljenih tehnik rekonstrukcije.[2,8,9] Protektivno bipolarno sigmoidostomo smo napravili pri bolniku z večjo, epitelizirano fistulo. Preostali dve rekonstrukciji sta uspeli brez fekalne derivacije. Objavljene serije kažejo različne pristope, zato odločitev o stomi sprejmemo glede na obseg defekta, vnetje, kakovost rektalne stene in zanesljivost njene oskrbe.

Pri oceni uspeha je poleg zaprtja fistule pomembno tudi ohraniti funkcijo zadrževanja vode in erekcije. Pri obeh bolnikih s pozno rekonstrukcijo se kontinenca in erektilna funkcija glede na stanje pred korekcijo nista poslabšali. Za oceno dolgoročne trajnosti zaprtja fistule je potrebno daljše spremljanje, zlasti pri bolniku, operiranem septembra 2026.

Omejitvi sta majhno število bolnikov in različno dolgo spremljanje, zlasti pri zadnjem posegu. Serija zato opisuje izvedljivost in kirurško izkušnjo, ne omogoča pa neposredne primerjave zgodnje in pozne korekcije.

ZAKLJUČEK

Robotsko asistirana korekcija veziko-rektalne fistule po radikalni prostatektomiji je izvedljiva in omogoča natančno večslojno rekonstrukcijo z zelo majhno izgubo krvi. Ključni elementi so dobra predoperativna opredelitev anatomije, popolna ekscizija fistuloznega trakta, ločeno netenzijsko zaprtje rektalne in urinarne strani, testiranje tesnosti ter interpozicija dobro prekrvljenega tkiva. Pristop z razprtjem in ponovno izdelavo vezikouretralne anastomoze je primeren, kadar je fistula tesno povezana z anastomozo ali je ta prizadeta. Odločitev o protektivni stomi mora ostati individualna in multidisciplinarna. Gre za pri nas novo metodo zdravljenja hudega zapleta.

Literatura in viri:

1. Romito I, Giannarini G, Rossanese M, et al. Incidence of rectal injury after radical prostatectomy: a systematic review and meta-analysis. Eur Urol Open Sci. 2023;52:85-99. doi:10.1016/j.euros.2023.03.017.

2. Kitamura H, Tsukamoto T. Rectourinary fistula after radical prostatectomy: review of the literature for incidence, etiology, and management. Prostate Cancer. 2011;2011:629105. doi:10.1155/2011/629105.

3. Chen S, Gao R, Li H, Wang K. Management of acquired rectourethral fistulas in adults. Asian J Urol. 2018;5(3):149-154. doi:10.1016/j.ajur.2018.01.003.

4. Brodak M, Kosine J, Tacheci I, Pacovsky J. Endoscopic treatment of a rectovesical fistula following radical prostatectomy by over-the-scope clip (OTSC). Wideochir Inne Tech Maloinwazyjne. 2015;10(3):486-490. doi:10.5114/wiitm.2015.54101.

5. Sotelo R, Mirandolino M, Trujillo G, et al. Laparoscopic repair of rectourethral fistulas after prostate surgery. Urology. 2007;70(3):515-518. doi:10.1016/j.urology.2007.04.029.

6. Sotelo R, de Andrade R, Carmona O, et al. Robotic repair of rectovesical fistula resulting from open radical prostatectomy. Urology. 2008;72(6):1344-1346. doi:10.1016/j.urology.2008.06.017.

7. Linder BJ, Frank I, Dozois EJ, Elliott DS. Robotic transvesical rectourethral fistula repair after a robotic radical prostatectomy. J Endourol. 2013;27(1). doi:10.1089/vid.2012.0043.

8. Harris CR, McAninch JW, Mundy AR, et al. Rectourethral fistulas secondary to prostate cancer treatment: management and outcomes from a multi-institutional combined experience. J Urol. 2017;197(1):191-194. doi:10.1016/j.juro.2016.08.080.

9. Hechenbleikner EM, Buckley JC, Wick EC. Acquired rectourethral fistulas in adults: a systematic review of surgical repair techniques and outcomes. Dis Colon Rectum. 2013;56(3):374-383. doi:10.1097/DCR.0b013e318274dc87.

KONTAKTNE POVRŠINE PRI PRIMARNI TOTALNI ARTROPLASTIKI KOLČNEGA SKLEPA

BEARING SURFACES IN PRIMARY TOTAL HIP ARTHROPLASTY

Miha Remec, Drago Dolinar, Boštjan Kocjančič, Monika Jenko

Ključne besede: totalna artroplastika kolka; kontaktne površine; biomateriali; obraba; biokompatibilnost

Keywords: total hip arthroplasty (THA); articulating surfaces; biomaterials; wear; biocompatibility

IZVLEČEK

Kontaktne oziroma drsne površine kolčnih endoprotez pomembno vplivajo na dolgoročno uspešnost totalne artroplastike kolka. Pri njihovi izbiri je treba upoštevati biotribološke in mehanske lastnosti biomaterialov, odpornost proti obrabi in koroziji ter biokompatibilnost nastalih obrabnih produktov. Glede na uporabljene materiale artikulacijske pare delimo na kombinacije trdo na mehko in trdo na trdo. Trdo komponento običajno predstavljajo kovinske zlitine ali keramika, mehko komponento na acetabularni strani pa polietilen, danes predvsem visoko zamrežen polietilen. Kombinacije kovina na kovino so bile zaradi sproščanja kovinskih ionov, lokalnih tkivnih reakcij in večjega tveganja za revizijo v veliki meri opuščene. Keramika na keramiko zagotavlja zelo nizko obrabo, vendar je njena uporaba omejena z višjo ceno ter specifičnimi zapleti, kot sta škripanje in redek zlom keramične komponente. V sodobni primarni artroplastiki kolka prevladujejo kombinacije keramika na visoko zamrežen polietilen in kovina na visoko zamrežen polietilen. Izbira kontaktnega para mora biti individualizirana glede na starost, aktivnost, anatomijo in dejavnike tveganja posameznega bolnika.

ABSTRACT

Bearing surfaces of hip endoprostheses are an important determinant of the long-term success of total hip arthroplasty. Their selection should consider the biotribological and mechanical properties of biomaterials, resistance to wear and corrosion, and the biocompatibility of wear products. According to the materials used, bearing couples are broadly classified as hard-on-soft or hard-on-hard. The hard component is usually made of a metal alloy or ceramic, whereas the soft acetabular component is polyethylene, currently most often highly cross-linked polyethylene. Metal-on-metal bearings have largely been abandoned because of metal ion release, adverse local tissue reactions and an increased risk of revision. Ceramic-on-ceramic bearings provide very low wear but remain associated with higher costs and specific complications, including squeaking and rare ceramic fracture. In contemporary primary total hip arthroplasty, ceramic-on-highly cross-linked polyethylene and metal-on-highly cross-linked polyethylene are the most widely used bearing couples. Bearing selection should be individualized according to patient age, activity level, anatomy and relevant risk factors.

LEGENDA OKRAJŠAV

HXLPE – visoko zamrežen polietilen

TEP – totalna endoproteza

MoP – kovina na polietilen

UHMWPE – polietilen z zelo visoko molekulsko maso

CoP – keramika na polietilen

MoM – kovina na kovino

CoC – keramika na keramiko

CoM – keramika na kovino

UVOD

Totalna artroplastika kolka velja za enega najuspešnejših kirurških posegov v sodobni medicini. Njena dolgoročna uspešnost je tesno povezana z razvojem implantatov in biomaterialov ter z razumevanjem njihovega vedenja v biološkem okolju. Biomaterial je naraven ali sintetičen material, namenjen stiku z biološkim sistemom z namenom nadomestitve, podpore ali izboljšanja izgubljene funkcije.[1,2,3]

Ortopedski biomateriali morajo imeti ustrezne mehanske in biotribološke lastnosti, vključno z nizkim trenjem, ustrezno lubrikacijo ter visoko odpornostjo proti obrabi in koroziji. Pomembni so tudi mikrostruktura, kemična stabilnost, dolgotrajna obstojnost in predvsem biokompatibilnost.[4,5] Biokompatibilnost pomeni sposobnost biomateriala, da v določeni klinični uporabi opravlja svojo predvideno funkcijo brez neželenih lokalnih ali sistemskih učinkov ter ob ustreznem odzivu gostitelja.[6,7]

Pri kolčni endoprotezi so posebej pomembne kontaktne oziroma drsne površine, saj neposredno določajo trenje, obrabo in nastajanje obrabnih delcev. Idealna kombinacija bi imela nizko trenje, minimalno obrabo, majhno količino biološko reaktivnih obrabnih produktov ter visoko odpornost proti površinskim poškodbam.[8] V klinični praksi artikulacijske pare najpogosteje delimo na kombinacije trdo na mehko in trdo na trdo. Trdo komponento predstavljata kovina ali keramika, mehko komponento na acetabularni strani pa polietilen.[2]

KONTAKTNE POVRŠINE TRDO NA MEHKO

KOVINA IN POLIETILEN

Klasičen primer kombinacije trdo na mehko je kovinska femoralna glava, praviloma iz kobalt-kromove zlitine, ki artikulira s polietilenskim acetabularnim vložkom. Pri starejših generacijah UHMWPE je bila glavna omejitev obraba polietilena. Obrabni delci lahko sprožijo kronični vnetni odziv in periprostetično osteolizo, kar lahko vodi v aseptično omajanje implantata.[8,9]

Z razvojem visoko zamreženega polietilena, HXLPE, se je obraba v primerjavi s konvencionalnim polietilenom bistveno zmanjšala. Zamreženje praviloma dosežemo z obsevanjem, čemur sledijo postopki za zmanjšanje prostih radikalov in oksidativne degradacije.[2,10] Pri kolenski artroplastiki neposredno prenašanje enakih zaključkov ni primerno, saj drugačne kontaktne obremenitve in geometrija povečujejo pomen

utrujanja materiala.[11] Kombinacija kovinske glave in HXLPE ostaja dobro uveljavljena možnost, zlasti pri starejših bolnikih in v okoliščinah, kjer je zaželena preizkušena in stroškovno učinkovita rešitev.

KERAMIKA IN POLIETILEN

Kombinacija keramične femoralne glave in HXLPE je danes ena najpogosteje uporabljenih artikulacijskih kombinacij. Keramika ima trdo, gladko in dobro omočljivo površino, je kemično stabilna ter ne predstavlja vira kovinskih ionov iz drsne površine glave. Zaradi teh lastnosti lahko zmanjša obrabo polietilena v primerjavi s kovinsko glavo, čeprav velikost klinične razlike ni enoznačna in je odvisna od materialov, premera glave ter trajanja spremljanja.[8,10,12,13]

Sodobne keramične glave imajo zelo nizko incidenco zloma. V seriji 5.536 primarnih artroplastik s keramiko na HXLPE niso ugotovili zlomov keramične glave, zabeležili pa so dva zapleta acetabularnega vložka.[12] Tudi raziskava 103 artroplastik pri bolnikih, starih največ 50 let, je po najmanj desetih letih spremljanja pokazala majhno obrabo in dobro preživetje vsadkov, vendar njenih rezultatov ni mogoče neposredno posplošiti na vse populacije in zasnove vsadkov.[14] Dodatna prednost keramike je manjša dovzetnost za praskanje in odsotnost sproščanja Co in Cr iz glave. Uporaba keramične glave lahko v nekaterih okoliščinah zmanjša tudi korozijske procese na modularnem stiku glave in konusa stebla, čeprav je obseg učinka odvisen od geometrije, materialov in topografije stika.[15,16]

KONTAKTNE POVRŠINE TRDO NA TRDO

Kombinacije trdo na trdo so bile razvite predvsem zaradi zelo nizke obrabe in možnosti uporabe večjih femoralnih glav. Mednje sodijo kovina na kovino, keramika na keramiko in redkeje keramika na kovino. Njihova klinična vloga se je v zadnjih desetletjih pomembno spremenila, predvsem zaradi zapletov pri sistemih, ki vključujejo kovinsko drsno površino.[17,18]

KOVINA IN KOVINA

Artikulacije kovina na kovino so bile uvedene kot odgovor na obrabo polietilena. Laboratorijske študije so pri optimalnih pogojih pokazale nizko volumetrično obrabo, večje femoralne glave pa naj bi izboljšale stabilnost sklepa.[19,20] V klinični praksi so se pojavili pomembni zapleti, povezani z nastajanjem kovinskih delcev in ionov kobalta ter kroma. Registrske analize so pokazale višjo stopnjo revizij nekaterih velikoglavih MoM totalnih endoprotez v primerjavi z drugimi artikulacijskimi pari.[21]

Klinično najpomembnejši zapleti vključujejo neželene lokalne tkivne reakcije na kovinske produkte, psevdotumorje, osteolizo ter povišane koncentracije kovinskih ionov v krvi in drugih telesnih tekočinah.[20-22] Eksperimentalne raziskave so pokazale potencialno cito- in genotoksičnost nekaterih Co in Cr zvrsti, vendar neposredna vzročna povezava med MoM kolčnimi vsadki in povečanim tveganjem za malignome

pri bolnikih ni dokončno dokazana. Zaradi celotnega profila tveganja se MoM pri primarni totalni artroplastiki kolka danes praviloma ne uporablja.

Posebna oblika MoM koncepta je preplastitvena artroplastika kolka. Njena prednost je ohranitev večjega dela proksimalnega femurja ter večja femoralna glava, zato ostaja možnost za skrbno izbrane mlajše, aktivne bolnike.[23,24] Izidi so izrazito odvisni od spola, velikosti glavice, kakovosti kosti, položaja komponent in izkušenosti kirurga. Tudi pri preplastitvi ostaja ključna omejitev nastajanje kovinskih delcev in ionov ter tveganje za neželene lokalne tkivne reakcije.[23,24] Razvijajo se tudi alternativne preplastitvene rešitve, ki ne uporabljajo klasičnega MoM artikulacijskega para.[24]

KERAMIKA IN KERAMIKA

Keramične artikulacije odlikujejo velika trdota, odpornost proti praskanju, dobra omočljivost in izjemno nizka obraba. Keramični obrabni delci so v primerjavi s kovinskimi produkti praviloma manj biološko reaktivni.[19,25] Zaradi zelo nizke obrabe je CoC zanimiva zlasti pri mlajših in bolj aktivnih bolnikih, pri katerih je pričakovana življenjska doba vsadka dolga.[25–27]

Glavne omejitve CoC so višja cena, možnost zvočnih pojavov oziroma škripanja ter redki zlomi keramičnih komponent. Sodobna keramika, zlasti alumina matrix composite oziroma z cirkonijem ojačana aluminijeva keramika, je bistveno odpornejša proti zlomu kot starejše generacije aluminijeve keramike.[26,28] Klinični izidi so lahko odlični, vendar CoC ni nujno prednostna izbira za vsakega bolnika. Velikost glave, položaj komponent in tip keramike pomembno vplivajo na rezultat.[29]

KERAMIKA IN KOVINA

Kombinacija keramične femoralne glave in kovinskega acetabularnega vložka je bila razvita kot poskus zmanjšanja nekaterih omejitev MoM in CoC. Teoretično naj bi keramična glava zmanjšala obrabo kovinskega vložka in sproščanje kovinskih ionov ter hkrati odpravila stik keramike s keramiko.[2]

V randomizirani multicentrični študiji so bile koncentracije kobalta pri CoM nižje kot pri MoM v vseh merjenih časovnih točkah. Koncentracije kroma so bile pri CoM nižje do tretjega leta, po petih letih pa so se zvišale. Opisane so bile tudi revizije zaradi neželenih reakcij na kovinske produkte. Funkcionalnih in radioloških prednosti CoM pred MoM niso dokazali, zato se ta kombinacija v sodobni primarni artroplastiki uporablja le izjemoma.[30]

Tabela 1. Povzetek glavnih prednosti in omejitev posameznih artikulacijskih parov pri totalni artroplastiki kolka.

Artikulacijski par	Glavne prednosti	Glavne omejitve	Današnja klinična vloga
MoP, kovina na HXLPE	dolga klinična tradicija; dobra mehanska stabilnost; stroškovna učinkovitost	obraba polietilena; možnost kovinskih ionov in korozije na modularnih stikih	široko uporabljena standardna možnost
CoP, keramika na HXLPE	zelo gladka površina; nizka obraba HXLPE; brez sproščanja Co/Cr iz glave	višja cena; zelo redka možnost zloma keramike	ena najpogosteje uporabljenih sodobnih kombinacij
MoM, kovina na kovino	nizka laboratorijska obraba; možnost večjih glav	kovinski delci in ioni; neželene lokalne tkivne reakcije in psevdotumorji; višje stopnje revizij pri nekaterih sistemih	pri primarni TEP praviloma opuščena
CoC, keramika na keramiko	najnižja obraba; kemična stabilnost; brez kovinskih ionov iz drsnega para	višja cena; škripanje; redki zlomi keramike	izbrani mlajši in aktivni bolniki
CoM, keramika na kovino	manjša začetna izpostavljenost kovinskim ionom kot pri MoM	še vedno kovinski obrabni produkti; brez jasne klinične prednosti	redka oziroma zgodovinska uporaba

ZAKLJUČEK

Razvoj biomaterialov je pomembno prispeval k dolgoročni uspešnosti totalne artroplastike kolka. Pri izbiri kontaktnega para ni dovolj upoštevati le laboratorijske odpornosti proti obrabi. Pomembni so tudi biokompatibilnost obrabnih produktov, mehanske lastnosti, korozijsko vedenje, tveganje za specifične zaplete in značilnosti posameznega bolnika.

Artikulacije kovina na kovino so zaradi sproščanja kovinskih ionov, neželenih lokalnih tkivnih reakcij in neugodnih registrskih rezultatov pri primarni totalni artroplastiki kolka v veliki meri opuščene. Keramika na keramiko zagotavlja izjemno nizko obrabo in je lahko smiselna pri izbranih mlajših bolnikih, vendar jo spremljajo specifične omejitve. V sodobni praksi prevladujejo kombinacije trdo na mehko, predvsem keramika na visoko zamrežen polietilen in kovina na visoko zamrežen polietilen. Velika registrska analiza je pri določenih zasnovah ugotovila nižje tveganje za revizijo pri keramični glavi in HXLPE, vendar registrska primerjava sama ne dokazuje vzročnega učinka materiala.[10] Izbira kontaktnega para mora biti individualizirana in ne temelji na enem samem materialnem parametru.

Nadaljnji razvoj materialov, površinske obdelave in razumevanje tribokorozijskih procesov ostajajo ključni za zmanjšanje obrabe, podaljšanje življenjske dobe implantatov ter izboljšanje dolgoročnih rezultatov totalne artroplastike kolka.

Literatura in viri:

1. Shon WY, Park BY, R RN, Park PS, Im JT, Yun HH. Total Hip Arthroplasty: Past, Present, and Future. What Has Been Achieved? Hip Pelvis. december 2019;31(4):179–89. doi:10.5371/hp.2019.31.4.179 PubMed PMID: 31824872; PubMed Central PMCID: PMC6892902.
2. Khalifa AA, Bakr HM. Updates in biomaterials of bearing surfaces in total hip arthroplasty. Arthroplasty. 1. november 2021;3(1):32. doi:10.1186/s42836-021-00092-6
3. Learmonth ID, Young C, Rorabeck C. The operation of the century: total hip replacement. The Lancet. oktober 2007;370(9597):1508–19. doi:10.1016/S0140-6736(07)60457-7
4. Huzum B, Puha B, Necoara RM, Gheorghevici S, Puha G, Filip A, idr. Biocompatibility assessment of biomaterials used in orthopedic devices: An overview (Review). Exp Ther Med. november 2021;22(5):1315. doi:10.3892/etm.2021.10750 PubMed PMID: 34630669; PubMed Central PMCID: PMC8461597.
5. Di Puccio F, Mattei L. Biotribology of artificial hip joints. World J Orthop. 18. januar 2015;6(1):77–94. doi:10.5312/wjo.v6.i1.77 PubMed PMID: 25621213; PubMed Central PMCID: PMC4303792.
6. Williams DF. On the mechanisms of biocompatibility. Biomaterials. julij 2008;29(20):2941–53. doi:10.1016/j.biomaterials.2008.04.023
7. Dolenc A, Homar M, Gašperlin M, Kristl J. Z nanooblaganjem do izboljšanja biokompatibilnosti vsadkov. Medicinski razgledi. 2006;45(4):411–20.
8. Kumar N, Arora GNC, Datta B. Bearing surfaces in hip replacement - Evolution and likely future. Med J Armed Forces India. oktober 2014;70(4):371–6. doi:10.1016/j.mjafi.2014.04.015 PubMed PMID: 25382913; PubMed Central PMCID: PMC4223187.
9. Archibeck MJ, Jacobs JJ, Roebuck KA, Glant TT. The basic science of periprosthetic osteolysis. Instr Course Lect. 2001;50:185–95. PubMed PMID: 11372314.
10. Whitehouse MR, Patel R, French JMR, Beswick AD, Navvuga P, Marques EMR, idr. The association of bearing surface materials with the risk of revision following primary total hip replacement: a cohort analysis of 1,026,481 hip replacements from the National Joint Registry. PLoS Med. 2024;21(11):e1004478. doi:10.1371/journal.pmed.1004478.
11. Ries MD. Highly cross-linked polyethylene: the debate is over--in opposition. J Arthroplasty. junij 2005;20(4 Suppl 2):59–62. doi:10.1016/j.arth.2005.03.016 PubMed PMID: 15991132.
12. Hannon CP, Salmons HI, Trousdale RT, Lewallen DG, Berry DJ, Abdel MP. Why Are Contemporary Primary Ceramic-on-Highly Crosslinked Polyethylene Total Hip Arthroplasties Failing? An Analysis of Over 5,500 Cases. J Arthroplasty. marec 2025;40(3):711–7. doi:10.1016/j.arth.2024.08.056 PubMed PMID: 39265814.
13. Callaghan JJ, Liu SS. Ceramic on crosslinked polyethylene in total hip replacement: any better than metal on crosslinked polyethylene? Iowa Orthop J. 2009;29:1–4. PubMed PMID: 19742076; PubMed Central PMCID: PMC2723683.
14. Adil SA, Gutbrod JT, Shah VP, Pashos GE, Bendich I, Clohisy JC. Minimum 10-Year Follow-Up of Patients 50 Years or less Undergoing Total Hip Arthroplasty Who Have Fourth-Generation Ceramic 32-mm Femoral Heads on Highly Cross-Linked Polyethylene. J Arthroplasty. 2026;41(4):1190–1195. doi:10.1016/j.arth.2025.08.077.
15. Dolinar D, Kocjančič B, Avsec K, Šetina Batič B, Kocijan A, Godec M, idr. Characterization of Micro-Threaded Stem Taper Surfaces of Cementless Hip Endoprostheses. Materials. 5. junij 2024;17(11):2751. doi:10.3390/ma17112751
16. Stockhausen KE, Riedel C, Belinski AV, Rothe D, Gehrke T, Klebig F, idr. Variability in stem taper surface topography affects the degree of corrosion and fretting in total hip arthroplasty. Sci Rep. 30. april 2021;11(1):9348. doi:10.1038/s41598-021-88234-3 PubMed PMID: 33931680; PubMed Central PMCID: PMC8087796.

17. Gopinathan P. The Hard on Hard Bearings in THA - Current concepts. J Orthop. september 2014;11(3):113–6. doi:10.1016/j.jor.2014.08.004 PubMed PMID: 25264403; PubMed Central PMCID: PMC4174255.

18. Zheng C, Xu J, Wu L, Wu Y, Liu Y, Shen B. Comparisons of Different Bearing Surfaces in Cementless Total Hip Arthroplasty: A Systematic Review and Bayesian Network Analysis. The Journal of Arthroplasty. marec 2023;38(3):600–9. doi:10.1016/j.arth.2022.10.016

19. Merola M, Affatato S. Materials for Hip Prostheses: A Review of Wear and Loading Considerations. Materials. 5. februar 2019;12(3):495. doi:10.3390/ma12030495

20. Sands D, Schemitsch EH. The Role of Metal-on-Metal Bearings in Total Hip Arthroplasty and Hip Resurfacing: Review Article. HSS J. februar 2017;13(1):2–6. doi:10.1007/s11420-016-9521-9 PubMed PMID: 28167866; PubMed Central PMCID: PMC5264575.

21. Smith AJ, Dieppe P, Vernon K, Porter M, Blom AW. Failure rates of stemmed metal-on-metal hip replacements: analysis of data from the National Joint Registry of England and Wales. The Lancet. marec 2012;379(9822):1199–204. doi:10.1016/S0140-6736(12)60353-5

22. Dolinar D, Gorenšek M, Jenko M, Godec M, Šetina Batič B, Donik Č, idr. Biomaterials in endoprosthetics. Mater Tehnol. 2. februar 2018;52(1):89–98. doi:10.17222/mit.2017.196

23. Clough EJ, Clough TM. Metal on metal hip resurfacing arthroplasty: Where are we now? J Orthop. 2021;23:123–7. doi:10.1016/j.jor.2020.12.036 PubMed PMID: 33488008; PubMed Central PMCID: PMC7809170.

24. Xie F, Sheng S, Palan J, Pandit HG. Metal-on-metal hip resurfacing arthroplasty: is it safe and reliable? A synopsis of the past, the present, and the future of HRA. EFORT Open Rev. 1. avgust 2024;9(8):751–61. doi:10.1530/EOR-23-0099 PubMed PMID: 39087509; PubMed Central PMCID: PMC11370715.

25. van Loon J, Hoornenborg D, van der Vis HM, Sierevelt IN, Opdam KT, Kerkhoffs GM, idr. Ceramic-on-ceramic vs ceramic-on-polyethylene, a comparative study with 10-year follow-up. World J Orthop. 18. januar 2021;12(1):14–23. doi:10.5312/wjo.v12.i1.14 PubMed PMID: 33520678; PubMed Central PMCID: PMC7814309.

26. Goretti C, Polidoro F, Paderni S, Belluati A. Ceramic on ceramic total hip arthroplasty and liner fracture. Two case reports and review of literature. Acta Biomed. 5. december 2019;90(12-S):192–5. doi:10.23750/abm.v90i12-S.8961 PubMed PMID: 31821308; PubMed Central PMCID: PMC7233715.

27. Solarino G, Zagra L, Piazzolla A, Morizio A, Vicenti G, Moretti B. Results of 200 Consecutive Ceramic-on-Ceramic Cementless Hip Arthroplasties in Patients Up To 50 Years of Age: A 5-24 Years of Follow-Up Study. J Arthroplasty. julij 2019;34(7S):S232–7. doi:10.1016/j.arth.2019.01.057 PubMed PMID: 30777621.

28. Hu D, Tie K, Yang X, Tan Y, Alaidaros M, Chen L. Comparison of ceramic-on-ceramic to metal-on-polyethylene bearing surfaces in total hip arthroplasty: a meta-analysis of randomized controlled trials. J Orthop Surg Res. 2015;10:22. doi:10.1186/s13018-015-0163-2.

29. Sedrakyan A, Graves S, Bordini B, Pons M, Havelin L, Mehle S, idr. Comparative effectiveness of ceramic-on-ceramic implants in stemmed hip replacement: a multinational study of six national and regional registries. J Bone Joint Surg Am. 17. december 2014;96 Suppl 1(Suppl 1):34–41. doi:10.2106/JBJS.N.00465 PubMed PMID: 25520417; PubMed Central PMCID: PMC4271430.

30. Higgins JE, Conn KS, Britton JM, Pesola M, Manninen M, Stranks GJ. Early Results of Our International, Multicenter, Multisurgeon, Double-Blinded, Prospective, Randomized, Controlled Trial Comparing Metal-on-Metal With Ceramic-on-Metal in Total Hip Arthroplasty. J Arthroplasty. januar 2020;35(1):193-197.e2. doi:10.1016/j.arth.2019.08.002 PubMed PMID: 31540737.

TOPA POŠKODBA TREBUŠNE SLINAVKE PRI MLADOSTNIKU: PRIKAZ PRIMERA ROBOTSKO ASISTIRANE LEVE PANKREATEKTOMIJE Z OHRANITVIJO VRANICE

BLUNT PANCREATIC TRAUMA IN AN ADOLESCENT: A CASE REPORT OF ROBOT ASSISTED SPLEEN-PRESERVING LEFT PANCREATECTOMY

Petra Kodrič, Miha Petrič

Ključne besede: poškodba trebušne slinavke; topa poškodba trebuha; pankreatični vod; leva pankreatektomija; robotska kirurgija

Keywords: pancreatic injury; blunt abdominal trauma; pancreatic duct; left pancreatectomy; robotic surgery

IZVLEČEK

Poškodbe trebušne slinavke so pri topi poškodbi trebuha redke. Zaradi retroperitonealne lege organa, pogosto neznačilne klinične slike in omejene občutljivosti začetnih diagnostičnih preiskav, je njihova zgodnja diagnostika zahtevna. Odločitev o načinu zdravljenja temelji na hemodinamskem stanju bolnika, prizadetosti glavnega pankreatičnega voda ter prisotnosti pridruženih poškodb.

Predstavljamo primer 16-letne bolnice, ki je bila obravnavana zaradi bolečin v trebuhu in bruhanja po padcu ter neposrednem udarcu v epigastrij. Ob sprejemu je bila hemodinamsko stabilna, brez znakov peritonealnega draženja. V laboratorijskih izvidih sta bili povišani vrednosti amilaze in lipaze. Sprva je ultrazvočna preiskava trebuha pokazala le manjšo količino proste tekočine v medenici, brez znakov poškodbe trebušne slinavke. V sklopu diagnostike je bila opravljena računalniška tomografija (CT) trebuha, ki je pokazala spremembe, sumljive za posttravmatsko rupturo trebušne slinavke. Sledila je magnetnoresonančna holangiopankreatografija (MRCP), ki je potrdila približno 10 mm dolg defekt v predelu trupa trebušne slinavke, ki je zajemal praktično celotno debelino parenhima. Morebitne prekinitve glavnega pankreatičnega voda ob prvi preiskavi ni bilo mogoče zanesljivo oceniti. Zaradi poslabšanja kliničnega stanja in razvoja znakov peritonealnega draženja je bila preiskava MRCP ponovljena, pri čemer je bil opisan sum na prekinitev glavnega pankreatičnega voda. Zaradi kliničnega poslabšanja in suma na poškodbo glavnega pankreatičnega voda je bila sprejeta odločitev za operativno zdravljenje. Opravljena je bila robotsko asistirana leva pankreatektomija z ohranitvijo vranice. Pooperativni potek je bil brez posebnosti, tudi ob nadaljnjih kontrolah je bila bolnica brez težav. Histološka preiskava je pokazala akutni hemoragični pankreatitis s steatonekrozami.

Pri topi poškodbi trebuha je pomembno pravočasno prepoznati oziroma izključiti poškodbo trebušne slinavke. Zaradi kompleksnosti poškodb trebušne slinavke je smiselno kirurško

zdravljenje izvajati v terciarnem centru. Pri skrbno izbranih bolnikih lahko minimalno invazivni pristop predstavlja ustrezno alternativo odprtemu kirurškemu zdravljenju.

Uporaba robotsko asistirane kirurgije pri travmatskih poškodbah trebušne slinavke v pediatrični populaciji ostaja izjemno redka, saj je v literaturi opisanih le nekaj posameznih primerov. Predstavljen primer tako predstavlja enega redkih opisanih primerov robotskega kirurškega zdravljenja travmatske poškodbe trebušne slinavke pri otroku oziroma mladostniku.

ABSTRACT

Pancreatic injuries are rare following blunt abdominal trauma. Due to the retroperitoneal location of the pancreas, often nonspecific clinical presentation and limited sensitivity of initial diagnostic imaging, early diagnosis may be challenging. The choice of treatment depends on the patient's hemodynamic status, involvement of the main pancreatic duct and the presence of associated injuries.

We present the case of a 16-year-old female patient admitted with abdominal pain and vomiting following a fall with a direct impact to the epigastrium. On admission she was hemodynamically stable and showed no signs of peritoneal irritation. Laboratory tests revealed elevated serum amylase and lipase levels. Initial abdominal ultrasonography demonstrated only a small amount of free fluid in the pelvis, without evidence of pancreatic injury. As part of the further diagnostic workup, abdominal computed tomography (CT) was performed, revealing finfings suspicious for post-traumatic pancreatic rupture. Subsequent magnetic resonance cholangiopancreatography (MRCP) confirmed an approximately 10 mm defect in the pancreatic body, extending through nearly the entire thickness of the parenchyma. However, disruption of the main pancreatic duct could not be reliably assessed on the initial examination. Due to clinical deterioration and the development of signs of peritoneal irritation, MRCP was repeated, revealing findings suspicious for disruption of the main pancreatic duct. Given the worsening clinical condition and suspected main pancreatic duct injury, surgical treatment was indicated. A robot-assisted spleen-preserving distal pancreatectomy was performed. The postoperative course was favorable and the patient remained asymptomatic at subsequent follow-up visits. Histopathological examination revealed acute hemorrhagic pancreatitis with fat necrosis.

In patients with blunt abdominal trauma, pancreatic injury should be promptly recognized or excluded. Given the complexity of pancreatic injuries, surgical treatment should preferably be performed at a tertiary referral center. In carefully selected patients, a minimally invasive approach may represent an appropriate alternative to open surgery. Robot-assisted surgery for traumatic pancreatic injuries in the pediatric population remains exceptionally rare, with only a few individual cases reported in the literature. The present case therefore represents one of the few reported cases of robot-assisted surgical treatment of traumatic pancreatic injury in a child or adolescent.

UVOD

Poškodbe trebušne slinavke so razmeroma redke in predstavljajo le majhen delež poškodb pri topi trebušni travmi, vendar so povezane s pomembno obolevnostjo. V literaturi je pojavnost poškodb trebušne slinavke med vsemi poškodovanci ocenjena

na 0,2 – 0,3 %, delež pa je odvisen od preučevane populacije. Pri izolirani poškodbi trebušne votline je delež poškodb trebušne slinavke ocenjen na manj kot 10 %.[1] Pri otrocih in mladostnikih so poškodbe trebušne slinavke praviloma posledica topega mehanizma. Zaradi retroperitonealne lege trebušne slinavke so lahko zgodnji klinični znaki neznačilni, poškodba pa je pri začetni diagnostiki lahko spregledana.[2] Mehanizem poškodbe običajno predstavlja neposredna kompresija trebušne slinavke med sprednjo trebušno steno in hrbtenico. Klinična slika lahko obsega epigastrično bolečino, slabost in bruhanje, vendar začetna klinična slika ne odraža vedno stopnje poškodbe. Tudi vrednosti serumske amilaze in lipaze same po sebi niso dovolj občutljive ali specifične za določanje prisotnosti oziroma stopnje poškodbe.[2,3] Za prognozo in odločitev o zdravljenju je bistvenega pomena prizadetost glavnega pankreatičnega voda. Po klasifikaciji American Association for the Surgery of Trauma (AAST) poškodbe I. in II. stopnje ne vključujejo poškodbe glavnega voda (sem spadajo manjše kontuzije in laceracije), medtem ko poškodba III. stopnje pomeni distalno transekcijo oziroma poškodbo parenhima z okvaro pankreatičnega voda. Pri IV. stopnji gre za proksimalno transekcijo oziroma poškodbo v področju ampule, V. stopnja pa predstavlja masivno destrukcijo glave trebušne slinavke.[3] Predstavljamo primer 16-letne bolnice s popolno transekcijo trupa trebušne slinavke po topi poškodbi trebuha kjer je bila opravljena robotsko asistirana distalna pankreatektomija z ohranitvijo vranice.

PRIKAZ PRIMERA

16-letna bolnica je bila obravnavana v urgentnem kirurškem bloku zaradi bolečin v trebuhu in bruhanja po padcu prejšnjega večera. Ob padcu se je z epigastrijem neposredno udarila v drevesno korenino. Po dogodku so se pojavile bolečine v trebuhu, ki so vztrajale tudi ponoči in se stopnjevale, pridružilo se je tudi več epizod bruhanja. Ob pregledu je bila bolnica hemodinamsko stabilna in afebrilna. Trebuh je bil v nivoju prsnega koša, mehak, brez znakov peritonealnega draženja, palpatorno boleč v epigastriju in pod levim rebrnim lokom. Prisotna je bila tudi manjša supraumbilikalna kontuzijska značka. V laboratorijskih izvidih je izstopala levkocitoza 16.9 x 10^9/L, ob normalni vrednosti CRP (pod 5) ter povišani vrednosti pankreatičnih encimov, α-amilaza 1.83 µkat/L in lipaza 5.65 µkat/L. Ultrazvočna preiskava trebuha je pokazala manjšo količino proste tekočine v mali medenici. Jetra, vranica, ledvice in drugi pregledani parenhimski organi niso kazali jasnih posttravmatskih sprememb. Trebušna slinavka je bila ultrazvočno pregledna le v področju glave in dela trupa, kjer jasnih patoloških sprememb ni bilo videti.

Zaradi vztrajajočih težav in povišanih vrednosti pankreatičnih encimov, je bila bolnica sprejeta na Pediatrično kliniko. V kontrolnih laboratorijskih izvidih je bil opazen porast vrednosti α-amilaze na 6.00 µkat/L ter vrednosti lipaze na 17.89 µkat/L. Še isti dan je bil opravljen kontrolni ultrazvok trebuha, kjer je bilo, poleg proste tekočine v mali medenici, na novo vidno hiperehogeno maščevje ob trebušni slinavki, nekaj proste tekočine ob vranici in jetrih, na meji med trupom in vratom pa defekt, ki je aksialno

segal po celotni AP dolžini. Za tem je bil opravljen CT trebuha, kjer so bile opisane spremembe suspektne za post travmatsko rupturo trebušne slinavke. V sklopu diagnostike je bil opravljen MRCP, ki je potrdil defekt dolžine 10 mm, ki je obsegal praktično celotno debelino trebušne slinavke, ocena morebitne prekinitve glavnega pankreatičnega voda ni bila mogoča. Bolnica je bila nato še isti dan premeščena na Klinični oddelek za abdominalno kirurgijo. Prejemala je kontinuirano infuzijo somatostatina, kristaloidne raztopine, analgetično in antiemetično zdravljenje ter zaščito želodčne sluznice. Konzultirali so gastroenterologe, ki so bili mnenja, da glede na skoraj popolno transekcijo trebušne slinavke z duktalno poškodbo, endoskopska razrešitev ni mogoča. Dan po sprejemu se je bolničino stanje poslabšalo z razvojem znakov peritonealnega draženja ter mejne hemodinamske nestabilnosti. Zato je bil opravljen kontrolni MRCP, ki je bil suspekten za prekinjen glavni pankreatični vod. Isti dan je bila urgentno operirana, narejena je bila robotsko asistirana leva pankreatektomija z ohranitvijo vranice, resecirani del trebušne slinavke pa je bil poslan na histološko preiskavo, vstavljena sta bila dva drena. Pooperativno je bila bolnica sprva zdravljena v enoti intenzivne nege. Nadaljevala je zdravljenje s kontinuirano infuzijo somatostatina ter prejemala tekočinsko, analgetično in antiemetično terapijo. Pankreatični encimi v serumu so postopno upadli, α-amilaza je upadla na 1.12 μkat/L, lipaza pa na 0.90 μkat/L. V pooperativnem obdobju je bila spremljana tudi koncentracija pankreatičnih encimov v drenažni tekočini. Medoperativno sta bila vstavljena dva drena; v drenu, ki je bil položen v medenico sta bili α-amilaza in lipaza pozitivni (α-amilaza 20.27 μkat/L, lipaza 90 μkat/L), v drenu ob resekcijski ploskvi trebušne slinavke, pa so bili pankreatični encimi negativni. Tretji pooperativni dan je bil opravljen kontrolni ultrazvok, ki ni pokazal tekočinskih kolekcij v trebušni votlini, drenažna katetra sta bila v ustrezni legi. Četrti pooperativni dan je bila bolnica premeščena na Oddelek za otroško kirurgijo za nadaljnjo oskrbo. Nadaljevala je zdravljenje s somatostatinom. Iz obeh abdominalnih drenov je bilo le malo serohemoragičnega iztoka, kontrolirani pankreatični encimi v drenažni tekočini pa so bili ob zaključku zdravljenja negativni. Oba drena sta bila odstranjena na dan odpusta, šesti pooperativni dan. Ob nadaljnjih kontrolnih pregledih je bila brez težav. Histopatološka preiskava reseciranega dela trebušne slinavke je pokazala akutni hemoragični pankreatitis s steatonekrozami, kongestijo žil ter tromb v eni izmed žil peripankreatičnega maščevja.



Slika 1. CT trebuha s kontrastnim sredstvom, aksialni prikaz. Prikazana je poškodba trebušne slinavke z vidno transekcijo v področju trupa (puščica).

RAZPRAVA

Poškodbe trebušne slinavke pri otrocih so redke, vendar zaradi možnosti pozne diagnoze in razvoja resnih zapletov predstavljajo pomemben diagnostični in terapevtski izziv. V analizi ameriške National Trauma Data Bank, ki je zajela več kot 610.000 pediatričnih poškodovancev, je bila topa poškodba trebušne slinavke ugotovljena pri 1.653 otrocih, kar predstavlja približno 0,3 % vseh pediatričnih poškodb in 0,6 % abdominalnih poškodb. Kljub nizki incidenci je bila skupna obolevnost v tej skupini 26,5 %, smrtnost pa 5,3 %, kar kaže, da gre za redko, vendar potencialno resno poškodbo.[4]

Zgodnja diagnostika poškodbe trebušne slinavke je zahtevna zaradi njegove retroperitonealne lege in pogosto neznačilnih simptomov. Ultrazvočna preiskava je uporabna predvsem za ugotavljanje proste tekočine in spremljajočih poškodb parenhimskih organov, medtem ko je preglednost trebušne slinavke zaradi njene lege in črevesnih plinov pogosto omejena. Negativen ultrazvočni izvid zato pomembne poškodbe pankreasa ne izključuje. Pri hemodinamsko stabilnih bolnikih predstavlja CT trebuha s kontrastom osnovno slikovno preiskavo, vendar je njegova občutljivost za neposredno ugotavljanje poškodbe pankreatičnega voda omejena. V pediatrični populaciji je opisana občutljivost CT za poškodbo glavnega pankreatičnega voda med 38 % in 61 %. Kadar integritete voda s CT ni mogoče oceniti, se priporoča dodatna diagnostika MRCP oziroma v izbranih primerih ERCP. V multicentrični raziskavi 21 otrok s poškodbo pankreasa je bil pankreaitčni vod prikazan pri 48 % MRCP in le pri 5 % CT preiskav, prekinitev voda pa je bila neposredno ugotovljena pri 24 % MRCP in pri nobeni CT preiskavi.[5,6,7]

Serumska amilaza in lipaza sta pri diagnostiki koristni, vendar posamezna zgodnja vrednost pomembne poškodbe pankreasa ne izključuje, višina encimov pa ne korelira zanesljivo z stopnjo anatomske poškodbe.[2,3]

Optimalno zdravljenje visokostopenjskih poškodb trebušne slinavke pri otrocih ostaja predmet razprav in je odvisno od stopnje poškodbe. Nizko stopenjske poškodbe se večinoma zdravijo konzervativno, pri poškodbah III. in višje stopnje pa sta opisana tako operativni kot neoperativni pristop.[2,7]

Sukhotnik in Cohen poudarjata, da je tudi pri nekaterih hemodinamsko stabilnih otrocih z visoko stopenjskimi poškodbami možno uspešno neoperativno zdravljenje, vendar ostaja distalna pankreatektomija uveljavljena možnost predvsem pri distalni transekciji z jasno poškodbo glavnega pankreatičnega voda. Pri otrocih in mladostnikih je, kadar je tehnično izvedljivo, zaželeno ohranjanje vranice zaradi njene imunološke funkcije in preprečevanja dolgoročnih posledic splenektomije. Pri neoperativnem zdravljenju je eden pogostejših zapletov nastanek pankreatične psevdociste, vendar se številne spontano razrešijo.[4,5,6]

ZAKLJUČEK

Poškodbe trebušne slinavke so redke in zaradi pogosto neznačilne začetne klinične slike predstavljajo diagnostični izziv. Ob vztrajajočem kliničnem sumu je kljub začetno negativnim izvidom pomembno nadaljevati diagnostiko, pri čemer imata CT in predvsem MRCP pomembno vlogo pri opredelitvi poškodbe glavnega pankreatičnega voda. Zaradi kompleksnosti poškodb trebušne slinavke je kirurška obravnava bolnikov smiselna v terciarnem centru z izkušnjami na področju hepatopankreatobiliarne kirurgije. Minimalno invaziven pristop je uveljavljena možnost zdravljenja pri skrbno izbranih bolnikih.

Literatura in viri:

1. Søreide K, Weiser TG, Parks RW. Clinical update on management of pancreatic trauma. *HPB (Oxford)*. 2018;20(12):1099-1108
2. Jobs MA, Canty TG Jr, Lynch FP. Management of pancreatic injury in pediatric blunt abdominal trauma. *J Pediatr Surg.* 1999;34(5):818-823
3. Coccolini F, Kobayashi L, Kluger Y, et al. Duodeno-pancreatic and extrahepatic biliary tree trauma: WSES-AAST guidelines. World J Emerg. Surg. 2019.
4. Englum BR, Gulack BC, Rice HE, et al. Management of blunt pancreatic trauma in children: review of the National Trauma Data Bank. *J Pediatr Surg.* 2016.
5. Sukhotnik I, Cohen N. Management of blunt pancreatic trauma in children: a persistent controversy - case report and comprehensive literature review. *Children(Basel)*. 2024; 11(1):135.
6. Lesher A, Williams R. Pancreatic and duodenal trauma in children. *J Pediatr Intensive Care.* 2015. 4(1):21 - 26.
7. Rosenfeld EH, Vogel AM, Klinkner DB, et al. Comparison of diagnostic imaging modalities for the evaluation of pancreatic duct injury in children: a multi-institutional analysis from the Pancreatic Trauma Study Group. *Pediatr Surg Int*. 2018;34:961-966.

POSEBNOSTI ZDRAVLJENJA OPEKLINSKIH POŠKODB OKONČIN

SPECIFICS OF TREATING BURN INJURIES OF THE EXTREMITIES

Ronja Čeferin, Ivana Rudolf, Emil Nikolov, Klemen Lovšin

Ključne besede: opekline; esharotomija; kompartment sindrom; kontraktura

Keywords: burns; extremities; escharotomy; compartment syndrome; contracture

IZVLEČEK

Opekline okončin so pogoste poškodbe, ki lahko pustijo pomembne funkcionalne posledice. Posebno zahtevne so opekline rok, stopal in sklepnih predelov, kjer sta za ugoden izid ključna pravočasna ocena globine poškodbe ter zgodnje prepoznavanje motenj perfuzije. Pri cirkumferentnih opeklinah lahko napredujoči edem in neelastična eshara povzročita žilno utesnitev, zato je potrebno ponavljajoče spremljanje nevrovaskularnega statusa ter ob znakih ogrožene perfuzije pravočasna esharotomija oziroma fasciotomija. Globoke dermalne in subdermalne opekline zahtevajo zgodnjo presojo potrebe po nekrektomiji in kritju rane, zlasti na funkcionalno pomembnih predelih. Posebnosti obravnave so prisotne pri otrocih, starostnikih in bolnikih z električnimi poškodbami. Konzervativno zdravljenje površinskih opeklin vključuje ustrezne sodobne obloge, elevacijo uda in zgodnjo mobilizacijo. Pomemben del zdravljenja predstavljajo tudi antideformacijsko pozicioniranje, opornice, fizioterapija ter preprečevanje in zdravljenje hipertrofičnih brazgotin in kontraktur. Pri razvitih deformacijah so lahko potrebni sproščanje kontraktur, kožni presadki, umetni kožni nadomestki ali režnji. Končni cilj zdravljenja opeklin okončin ni zgolj zaprtje rane, temveč predvsem ohranitev funkcije okončine in kakovosti življenja bolnika.

ABSTRACT

Burn injuries of the extremities are common and may result in significant long-term functional impairment. Burns involving the hands, feet, and joints are particularly challenging, as favourable outcomes depend on timely assessment of burn depth and early recognition of compromised perfusion. In circumferential burns, progressive oedema combined with a non-compliant eschar may impair venous and subsequently arterial blood flow, requiring repeated neurovascular assessment and timely escharotomy or fasciotomy when indicated. Deep dermal and full-thickness burns require early evaluation for excision and wound coverage, particularly in functionally important areas. Specific considerations apply to paediatric and elderly patients as well as to electrical injuries. Conservative management of superficial burns includes appropriate modern dressings, limb elevation, and early mobilisation. Anti-deformity positioning, splinting, physiotherapy, and prevention and treatment of hypertrophic scarring and contractures are essential components of long-term care. Established deformities may require contracture release followed by reconstruction with skin grafts, dermal substitutes, or local, pedicled, or free flaps. The ultimate goal of treatment is not only wound closure but also preservation of limb function and the patient's quality of life.

UVOD

Okončine spadajo med najpogosteje opečene dele telesa.[1,2] Čeprav v primerjavi z opeklinami trupa ali dihalnih poti redkeje neposredno ogrožajo življenje, lahko sprožijo sistemski vnetni odgovor in sodijo med težje oblike poškodb.[3] Posebno pozornost zahtevajo opekline funkcionalnih površin, kot so opekline dlani, prstov, stopal in sklepov, saj lahko povzročijo resnejše poškodbe, kot bi bilo mogoče sklepati zgolj na podlagi njihove površine.[4] Roke so še posebej izpostavljene, saj se telo pred vročinskim virom refleksno brani prav z njimi.[5] Namen članka je prikazati posebnosti ocenjevanja in zdravljenja opeklin okončin s poudarkom na zgodnjem prepoznavanju zapletov ter ohranjanju funkcije.

ANATOMSKE IN FUNKCIONALNE POSEBNOSTI OKONČIN PRI OPEKLINAH

Opekline funkcionalno pomembnih predelov telesa zaradi večjega tveganja za dolgoročne funkcionalne posledice zahtevajo pravočasno in ustrezno obravnavo, zato ocena njihove resnosti zgolj na podlagi odstotka STP (skupna telesna površina) ni zadostna.[1,6] Kljub temu je ocena obsega opekline, izraženega kot odstotek STP, pomembna za določanje nadaljnje obravnave; pri odraslih za oceno prizadetosti okončin uporabljamo Wallaceovo pravilo devetk, po katerem posamezna zgornja okončina predstavlja 9 % STP, spodnja okončina pa 18 % STP. Pri otrocih to pravilo ne velja zaradi drugačnih telesnih proporcev, zato uporabljamo Lund-Browderjeve tabele, s katerimi upoštevamo starostne razlike v porazdelitvi telesne površine.[3]



Slika 4. Primer povrhnje dermalne opekline spodnjih okončin.

PATOFIZIOLOGIJA OPEKLIN NA OKONČINAH

V prvih urah po opeklinski poškodbi nastane edem zaradi prehajanja tekočine v zunajžilni prostor.[7] V predelu opekline lahko glede na stopnjo poškodbe tkiva

razlikujemo tri cone: cono koagulacije z nepovratno poškodbo, cono staze z moteno, vendar potencialno povratno prekrvavitvijo, ter cono hiperemije z ohranjeno prekrvavitvijo in možnostjo za popolno obnovitev.[3,7]

Pri opeklinah okončin lahko izrazit edem zaradi povečanega intersticijskega tlaka zmanjša kapilarno perfuzijo. Pri cirkumferentni opeklini se lahko zaradi kombinacije neelastične eshare in naraščajočega edema najprej poslabša venski odtok, pozneje pa tudi arterijski dotok. Zato je potrebno redno spremljanje stanja okončin, ne le enkratna ocena ob sprejemu.[8,9] Pri obsežnih opeklinah lokalni vnetni odziv postane sistemski, kar povzroči razvoj opeklinskega šoka.[3,7]

PRVA POMOČ IN KIRURŠKA OSKRBA

PRVA POMOČ

Po odstranitvi vira opekline okončino razgalimo in odstranimo nakit. Manjše opekline hladimo s hladno vodo do 20 minut, pri obsežnejših pa se hlajenju izognemo zaradi tveganja hipotermije. Pri opeklinah nad 15–20 % telesne površine uvedemo tekočinsko nadomeščanje.[10]

Pri globoki cirkumferentni opeklini okončine je zaradi razvoja edema potrebna ponavljajoča ocena krvnega pretoka, pri čemer odsoten pulz predstavlja pozni in nezanesljiv znak ogrožene perfuzije. Klinično spremljamo predvsem izrazito bolečino, barvo in temperaturo kože, kapilarni povratek, senzibiliteto, motoriko ter periferne pulze, po potrebi tudi z Dopplerjevim ultrazvokom ali pulzno oksimetrijo. Ob znakih žilne zapore je indicirana urgentna esharotomija, ki mora sprostiti celotno cirkumferentno esharo. Če znaki kompartment sindroma vztrajajo kljub ustrezno izvedeni esharotomiji oziroma gre za prizadetost globljih tkiv, je potrebna fasciotomija.

Merjenje kompartmentnih tlakov lahko pomaga pri nejasnih primerih, vendar pri jasni klinični sliki ne sme odložiti dekompresije.[9] Pri globokih opeklinah je treba zgodaj oceniti verjetnost spontanega celjenja, saj zlasti na funkcionalno pomembnih področjih zahtevajo zgodnje kirurško zdravljenje. Podaljšano celjenje povečuje tveganje za razvoj hipertrofičnih brazgotin in kontraktur.[10] Posebej pri opeklinah roke je treba že v začetku oceniti gibljivost in senzibiliteto ter zagotoviti ustrezen antideformacijski položaj.[5]

ELEKTRIČNE POŠKODBE ZGORNJE OKONČINE

Električne poškodbe pogosto zajamejo celotno zgornjo okončino, najpogosteje mišice, nevrovaskularne snope ter kožo na mestih vstopa in izstopa toka, kar vodi v globoke opekline, ki zahtevajo zgodnjo in agresivno obravnavo. Pri globokih cirkumferentnih poškodbah je zaradi žilnih poškodb tveganje za amputacijo veliko (25–80 %).[11]

ESHAROTOMIJA IN FASCIOTOMIJA – INDIKACIJE

Esharotomija in fasciotomija sta komplementarna kirurška posega, ki predstavljata temelj akutne dekompresijske obravnave opečene okončine. Vsak poseg deluje na različni globini tkiv in ima različne klinične indikacije.[11]

Pri esharotomiji poteka rez skozi esharo do podkožja vzdolžno – na zgornji okončini radialno in ulnarno, na spodnji medialno in lateralno – ob izogibanju večjim žilam in živcem. Rez mora segati čez prizadete sklepe. Učinkovitost potrdimo z razmikom robov rane ali kapilarno krvavitvijo iz podkožja.[9,10] Zamujena sprostitev tkiva povzroči trajno izgubo mišic, kar vodi v trajno okvaro funkcije ali amputacijo.[4]



Slika 5. Esharotomija zaradi globoke cirkumferentne opeklinske poškodbe.

Poškodba, ki zajame tudi mišične kompartmente, zahteva fasciotomijo. Fasciotomija je posebej pomembna pri globokih opeklinah zgornje okončine, kjer pride do izrazitega edema mišičnih kompartmentov. Globoke mišice v neposrednem stiku s kostjo, so zaradi povečanega kompartmentnega tlaka še posebej ogrožene za razvoj nekroze.[11]

SELEKTIVNA NEKREKTOMIJA IN KRITJE RANE

Pri obsežnih opeklinah nekrektomijo izvajamo postopno, prednostno na funkcionalno pomembnih predelih, zlasti rokah in nogah. Odložena nekrektomija po demarkaciji omogoča bolj selektiven pristop. Hidrokirurška (VersaJet) in encimska (Nexobrid) nekrektomija lahko pri izbranih bolnikih omogočita manj agresivno odstranitev nekrotičnega tkiva.[12]

POSEBNOSTI ZDRAVLJENJA GLEDE NA STAROSTNO SKUPINO

STAROSTNIKI

Starostniki so ena izmed posebej ogroženih skupin, saj je njihova fiziološka toleranca za stresno situacijo zmanjšana, pogosta komorbidnost pa jih naredi bolj dovzetne za zaplete.[3,13] Zaradi slabše sposobnosti presoje in koordinacije, zmanjšane gibljivosti in počasnejšega odziva na nevarne okoliščine, so starostniki izpostavljeni opeklinskim

poškodbam ob vsakodnevnih gospodinjskih opravilih.[14] Zaradi strukturnih in funkcionalnih sprememb kože, ki nastopijo s staranjem, se podaljša vnetna faza celjenja rane in upočasni se cikel obnove kože. Slabša je zaščitna funkcija kože, zaradi česar pride do povečane izgube vode, koža postane bolj suha in toga.[15]

OTROCI

Zdravljenje opeklin okončin pri otrocih zahteva specifičen pristop zaradi anatomskih in fizioloških značilnosti otroškega organizma.[16] Otroci imajo tanjšo kožo, zato pri njih nastanejo globlje opekline hitreje kot pri odraslih. Pri oceni prizadete telesne površine (STP) si moramo pomagati z Lund-Browderjevimi tabelami ali pa uporabiti pravilo dlani, pri katerem ena otrokova dlan predstavlja 1 % njegove telesne površine (Palmieri 2024).

Začetna oskrba večjih opeklin mora biti usmerjena v hitro preprečevanje hipotermije in nadomeščanje tekočin.[17] Pri poškodbah okončin predstavljajo največji dolgoročni izziv brazgotinske kontrakture na predelu sklepov. Ker otrok še raste, lahko zategovanje brazgotinskega tkiva povzroči hude funkcionalne omejitve in deformacije. Ključni sta zgodnja imobilizacija z opornicami v funkcionalnem položaju ter ustrezna fizioterapija.[18] Preveze in oskrba opeklin morajo potekati ob ustrezni analgeziji ali sedaciji, saj lahko neobvladana bolečina pusti trajne psihološke posledice.[19,20]

Pri opeklinah okončin pri otrocih mora zdravnik vedno pomisliti tudi na možnost zlorabe, saj naj bi bilo do 25 % vseh opeklin pri otrocih namerno povzročenih. Za namerno povzročene oparine okončin je značilna bilateralna, simetrična porazdelitev v obliki "rokavice" ali "nogavice" z ostrimi mejami in enotno globino ter nakazuje na prisilno potopitev v vročo tekočino. Nezgodne opekline imajo zaradi poskusa umika pred bolečino nepravilne robove in prisotnost kapljastih madežev na okoliški koži. Pozornost moramo nameniti tudi cigaretnim opeklinam, saj so zaradi značilne okrogle oblike zelo enostavne za prepoznavo, hkrati pa je zaradi njihove globine celjenje dolgotrajno in puščajo brazgotine. Sum na zlorabo otroka mora vzbuditi tudi neskladna ali zapoznela anamneza glede časa ali mehanizma poškodbe.[21]



Slika 6. Operativno zdravljenje globoke opeklinske poškodbe pri otroku.

KONZERVATIVNO ZDRAVLJENJE IN SODOBNE OBLOGE

Epidermalne in povrhnje dermalne opekline okončin zdravimo konzervativno. Praviloma se same zacelijo znotraj 14–21 dni od poškodbe in ne zahtevajo kirurških posegov. Pri globokih dermalnih opeklinah je odločitev o konzervativnem ali kirurškem zdravljenju odvisna še od drugih dejavnikov in prilagojena posamezniku.[22] Pri opeklinah okončin je treba poleg časa celjenja rane upoštevati tudi njihovo posebno anatomsko in funkcionalno vlogo, nagnjenost k otekanju, tveganje za razvoj kontraktur na področju sklepov ter možnost razvoja utesnitvenega sindroma. Konzervativna oskrba opekline vključuje elevacijo uda, zgodnjo mobilizacijo sklepov in izbiro obloge, ki ne ovira gibljivosti.[23] Prednosti sodobnih oblog iz biosintetičnih materialov so manj pogoste menjave, s tem zmanjšana bolečina, manjša mehanska poškodba novonastalega epitelija ter hitrejše okrevanje. Uporabljamo večinoma protimikrobne obloge na osnovi srebra (Aquacel-Ag), ki lahko ostanejo na rani nameščene tudi teden dni, nato pa jih zamenjamo. Če je prisoten obilen izcedek ali pa zaradi praktičnih razlogov ne moremo pustiti obloge nameščene dalj časa, lahko uporabimo topični srebrov sulfadiazin (Dermazin), ki se namesti vsak dan. Uporabljamo tudi Suprathel, ki je sintetična membrana iz polilaktične kisline in ostane nameščena na rani do popolne epitelizacije.[24]

REHABILITACIJA IN PREPREČEVANJE FUNKCIONALNIH ZAPLETOV PO OPEKLINSKI POŠKODBI

ANTIDEFORMACIJSKO POZICIONIRANJE IN OPORNICE

Edem po opeklini doseže vrh v 12–48 urah. V akutni fazi je temelj njegovega obvladovanja elevacija okončine in ustrezen antideformacijski položaj, pri čemer je treba paziti, da opornice in povoji ne povzročajo pretiranega zunanjega pritiska in tkivne ishemije. Pri preprečevanju kontraktur je pomembno zgodnje in dosledno pozicioniranje v funkcionalnem položaju ter uporaba opornic glede na mesto poškodbe. Zgodnja uporaba opornic je povezana z manjšo pojavnostjo kontraktur, kljub temu, da optimalen režim njihovega nošenja ni enotno določen.[25]

ZAPLETI: HIPERTROFIČNE BRAZGOTINE IN KONTRAKTURE

Do 70 % bolnikov po opeklini razvije hipertrofično brazgotino. Zaradi prekomernega odlaganja kolagena nastanejo patološke brazgotine, ki so debele, neprožne, srbeče in boleče.[26] Stopnja kontrakture po opeklini je bila ocenjena na kar 33 % ob odpustu iz bolnišnice.[1]

Roke so prizadete pri več kot 90 % hudih opeklin.[5], opekline roke polne debeline, ki zajemajo kite, pa imajo največji potencial za omejitev delovanja.[4] Opisane so različne metode zdravljenja za funkcionalna mesta zgornje okončine, predvsem pazduha, komolec, zapestje ter roka.[1] Pri tem je roka zaradi izjemno tanke kože na njenem dorzumu še posebej dovzetna za poškodbe površinsko ležečega ekstenzornega

aparata, kar vodi v značilne deformacije prstov kot sta Boutonnièrova deformacija ali kladivast prst.[5,25]

Na spodnji okončini lahko kontrakture, zlasti na območju kolena, skočnega sklepa in stopala, pomembno omejijo gibljivost sklepov ter onemogočijo samostojno hojo.[1,27]

KOMPRESIJA IN MASAŽA KOT DEL OBRAVNAVE BRAZGOTIN

Stalen pritisk preoblikuje kolagen v vzporedna vlakna in tako zmanjša kontrakture in hipertrofijo brazgotine. Če se rane zacelijo v 2 tednih, kompresija običajno ni potrebna.[4] Masaža brazgotine se začne 2-3 tedne po operaciji.[8] Po reepitelizaciji so indicirani še polna gibljivost ter dnevne in nočne ortoze.[5]



Slika 7. Uporaba kožnih presadkov za rekonstrukcijo po nekrektomiji globoke opeklinske poškodbe.

ZDRAVLJENJE RAZVITIH DEFORMACIJ ZGORNJE OKONČINE

Pri nastali kontrakturni deformaciji je najprej potrebna sprostitev kože. Če to ne zadošča, je lahko potrebna tudi artroliza prizadetih sklepov.[8] Po sprostitvi se nastali tkivni defekt rekonstruira s kožnim presadkom ali režnjem.[1,8]

REKONSTRUKCIJSKO ZDRAVLJENJE OPEKLINSKIH POSLEDIC ZGORNJE OKONČINE

Zgodnja ekscizija opeklin roke in kritje rane s kožnim presadkom v 4–7 dneh po poškodbi pomembno zmanjša potrebo po dodatnih posegih.[5] Pri rekonstrukciji opečenih predelov se uporablja načela plastične kirurgije, ki narekujejo izbiro ustrezne kirurške metode. Uporabimo lahko primarno šivanje, kožne presadke in umetne kožne nadomestke.[8,11]

Izbira rekonstruktivne tehnike temelji glede na vrsto in obseg manjkajočih tkiv, razpoložljivost tkiv in bolnikovo splošno stanje.[8] Kožni presadki so posebej uporabni pri opeklinah roke, kadar imamo na voljo dobro prekrvljeno podlago brez

izpostavljenosti vitalnih struktur.[5,8] V nasprotnem primeru se odločamo na umetne kožne nadomestke ali pa kritje z lokalnimi, vezanimi in prostimi režnji. Uporabimo lahko tudi tehniki kot sta Z-plastika in V-Y reženj.[8]

Pri visokonapetostnih električnih poškodbah pride do obsežnejše poškodbe tkiv. Ker se želimo izogniti široki coni poškodbe se večkrat poslužimo prostih in vezanih režnjev.[5]

ZAKLJUČEK

Zdravljenje opeklin okončin zahteva hitro oceno globine, obsega in nevrovaskularnega statusa ter ustrezno predvidevanje možnih zapletov. Pri cirkumferentnih opeklinah je ključno zgodnje prepoznavanje ogrožene perfuzije in pravočasna ustrezna razbremenitev. Pri globokih poškodbah sta pomembna selektivna odstranitev nekrotičnega tkiva in zgodnje kritje rane. Dolgoročni izid je odvisen od zgodnjega antideformacijskega pozicioniranja, opornic, razgibavanja in spremljanja brazgotin. Uspešnost zdravljenja je treba ocenjevati predvsem glede na ohranjeno funkcijo okončine in kakovost življenja bolnika.

Literatura in viri:

1. Raborn LN, Janis JE. Prevention and Treatment of Burn Scar Contracture: A Practical Review. Plast Reconstr Surg - Glob Open. januar 2024;12(1):e5333. doi:10.1097/GOX.0000000000005333
2. Chen L, He X, Xian J, Liao J, Chen X, Luo Y, idr. Development of a framework for managing severe burns through a 17-year retrospective analysis of burn epidemiology and outcomes. Sci Rep. 30. april 2021;11(1):9374. doi:10.1038/s41598-021-88507-x
3. Jeschke MG, Van Baar ME, Choudhry MA, Chung KK, Gibran NS, Logsetty S. Burn injury. Nat Rev Dis Primer. 13. februar 2020;6(1):11. doi:10.1038/s41572-020-0145-5
4. Kelly BM, Berenz T, Williams T. Orthoses for the Burned Hand. V: Atlas of Orthoses and Assistive Devices [Internet]. Elsevier; 2019 [citirano 18. september 2026]. str. 170-175.e1. Dostopno na: https://linkinghub.elsevier.com/retrieve/pii/B9780323483230000159 doi:10.1016/B978-0-323-48323-0.00015-9
5. Pan BS, Vu AT, Yakuboff KP. Management of the Acutely Burned Hand. J Hand Surg. julij 2015;40(7):1477–84. doi:10.1016/j.jhsa.2015.02.033
6. McKee DM. Acute Management of Burn Injuries to the Hand and Upper Extremity. J Hand Surg. september 2010;35(9):1542–4. doi:10.1016/j.jhsa.2010.03.019
7. Żwierełło W, Piorun K, Skórka-Majewicz M, Maruszewska A, Antoniewski J, Gutowska I. Burns: Classification, Pathophysiology, and Treatment: A Review. Int J Mol Sci. 13. februar 2023;24(4):3749. doi:10.3390/ijms24043749 PubMed PMID: 36835171; PubMed Central PMCID: PMC9959609.
8. Salingaros S, Houng AP, Chang PH, Jacoby A. The Acute Burned Upper Extremity: Evolution of Practices and Management. J Hand Surg. julij 2025;50(7):855–63. doi:10.1016/j.jhsa.2025.02.020
9. Orgill DP, Piccolo N. Escharotomy and Decompressive Therapies in Burns: J Burn Care Res. september 2009;30(5):759–68. doi:10.1097/BCR.0b013e3181b47cd3
10. Brychta P. European practice guidelines for burn care: Minimum level of burn care provision in Europe. V: Jeschke MG, Kamolz LP, Sjöberg F, Wolf SE, uredniki. Handbook of Burns [Internet].

Vienna: Springer Vienna; 2012 [citirano 22. september 2026]. str. 97–102. Dostopno na: http://link.springer.com/10.1007/978-3-7091-0348-7_6 doi:10.1007/978-3-7091-0348-7_6

11. Herndon DN, Sood R, editors. Total Burn Care. 5. izd. Let. 2018. Edinburgh: Elsevier. doi:10.1016/C2013-0-14382-6
12. Ziegler B, Fischer S, Pieper D, Mathes T, Kneser U, Hirche C. Evidence and Trends in Burn Wound Debridement: An Evidence Map. Plast Surg. november 2020;28(4):232–42. doi:10.1177/2292550320928553
13. Bayuo J, Botchway AE. Burns among older persons: A narrative review. Burns Open. julij 2017;1(1):2–8. doi:10.1016/j.burnso.2017.05.006
14. Goei H, Van Baar ME, Dokter J, Vloemans J, Beerthuizen GIJM, Middelkoop E, idr. Burns in the elderly: a nationwide study on management and clinical outcomes. Burns Trauma. 1. januar 2020;8:tkaa027. doi:10.1093/burnst/tkaa027
15. Khalid KA, Nawi AFM, Zulkifli N, Barkat MdA, Hadi H. Aging and Wound Healing of the Skin: A Review of Clinical and Pathophysiological Hallmarks. Life. 19. december 2022;12(12):2142. doi:10.3390/life12122142
16. Liu X, Huang G. A case report of a child with severe burns treated using a multimodal approach. Front Pediatr. 29. september 2025;13:1591014. doi:10.3389/fped.2025.1591014
17. Pelizzo G, Calcaterra V, Canonica CPM, Magenes VC, Marinaro M, Durante E, idr. Burns in Early Childhood: Age-Specific Causes, Risks, Management, and Implications—A Narrative Review. Children. 22. oktober 2025;12(11):1424. doi:10.3390/children12111424
18. Yelvington M, Scoggins M, White L. A Child With a Burn-Related Foot and Ankle Contracture Treated With Multiple Modalities. Pediatr Phys Ther. januar 2017;29(1):90–4. doi:10.1097/PEP.0000000000000346
19. Ciornei B, David VL, Popescu D, Boia ES. Pain Management in Pediatric Burns: A Review of the Science behind It. Santangelo OE, urednik. Glob Health Epidemiol Genomics. januar 2023;2023(1):9950870. doi:10.1155/2023/9950870
20. Fagin A, Palmieri TL. Considerations for pediatric burn sedation and analgesia. Burns Trauma. 1. december 2017;5. doi:10.1186/s41038-017-0094-8
21. Pau-Charles, Darwich-Soliva, Grimalt. Skin Signs in Child Abuse. V: Actas Dermosifiliograficas.
22. Salemans RFC, Van Uden D, Van Baar ME, Haanstra TM, Van Schie CHM, Van Zuijlen PPM, idr. Correction: Timing of surgery in acute deep partial-thickness burns: A study protocol. PLOS One. 15. julij 2025;20(7):e0328380. doi:10.1371/journal.pone.0328380
23. Procter F. Rehabilitation of the burn patient. Indian J Plast Surg. 2010;43(3):101. doi:10.4103/0970-0358.70730
24. Palackic A, Duggan RP, Campbell MS, Walters E, Branski LK, Ayadi AE, idr. The Role of Skin Substitutes in Acute Burn and Reconstructive Burn Surgery: An Updated Comprehensive Review. Semin Plast Surg. februar 2022;36(01):033–42. doi:10.1055/s-0042-1743455
25. Dewey WS, Richard RL, Parry IS. Positioning, Splinting, and Contracture Management. Phys Med Rehabil Clin N Am. maj 2011;22(2):229–47. doi:10.1016/j.pmr.2011.02.001
26. Finnerty CC, Jeschke MG, Branski LK, Barret JP, Dziewulski P, Herndon DN. Hypertrophic scarring: the greatest unmet challenge after burn injury. The Lancet. oktober 2016;388(10052):1427–36. doi:10.1016/S0140-6736(16)31406-4
27. Nedelec B, Serghiou MA, Niszczak J, McMahon M, Healey T. Practice Guidelines for Early Ambulation of Burn Survivors after Lower Extremity Grafts: J Burn Care Res. 2012;33(3):319–29. doi:10.1097/BCR.0b013e31823359d9

MESTO BARIATRIČNE KIRURGIJE PRI CELOSTNI OBRAVNAVI DEBELOSTI V DRUŽINSKI MEDICINI

THE ROLE OF BARIATRIC SURGERY IN COMPREHENSIVE OBESITY MANAGEMENT IN FAMILY MEDICINE

Milena Blaž Kovač

Ključne besede: debelost; zdravljenje debelosti; bariatrična kirurgija; družinska medicina; dolgoročno spremljanje

Keywords: obesity; obesity management; bariatric surgery; family medicine; long-term follow-up

IZVLEČEK

Prispevek obravnava izhodišča za celostno obravnavo bolnikov z debelostjo ter njihovo dolgoročno spremljanje po kirurškem zdravljenju. Debelost je kronična bolezen, ki zahteva dolgotrajno, multidisciplinarno in posamezniku prilagojeno zdravljenje. Obravnava bolnika po bariatričnem kirurškem posegu vključuje redno klinično in laboratorijsko spremljanje ter dolgoročne ukrepe na področju prehrane, telesne dejavnosti in psihološke podpore. Ker zdravstvenega stanja bolnika po kirurškem zdravljenju ne določata le telesna masa in njeno zmanjšanje, temveč tudi telesna sestava, prehransko in presnovno stanje ter funkcionalna zmogljivost, je potrebna kontinuirana klinično prehranska obravnava v skladu s strokovnimi priporočili. Pomembno vlogo pri dolgoročnem spremljanju in zgodnjem prepoznavanju prehranskih, presnovnih ter drugih zapletov ima ambulanta družinske medicine.

ABSTRACT

The article outlines the principles of comprehensive management of patients with obesity and their long-term follow-up after surgical treatment. Obesity is a chronic disease that requires long-term, multidisciplinary and individually tailored treatment. Management after bariatric surgery includes regular clinical and laboratory monitoring, as well as long-term interventions related to nutrition, physical activity and psychological support. Since the health status of patients after surgical treatment is determined not only by body weight and weight loss, but also by body composition, nutritional and metabolic status, and functional capacity, continuous clinical nutritional care is required. Family medicine plays an important role in long-term follow-up and in the early detection of nutritional, metabolic and other complications.

UVOD

Naraščajoči trend pojavnosti debelosti v svetu in tudi v Sloveniji[1] kaže, da dosedanji ukrepi za obvladovanje debelosti v zdravstvenem sistemu niso zadostni. Debelost je kronična, kompleksna, progresivna in ponavljajoča se bolezen, pri kateri povečana količina oziroma patološka porazdelitev maščobnega tkiva lahko vodi v presnovne,

mehanske in funkcionalne motnje ter s tem pomembno vpliva na kakovost in pričakovano trajanje življenja. Sodobna obravnava poudarja nestigmatiziran pristop, prepoznavanje vzrokov, ki prispevajo k razvoju debelosti, klinično oceno posameznika, razporeditev maščobnega tkiva, prisotnost zapletov, funkcionalno stanje in vpliv bolezni na vsakodnevno življenje bolnika.[2,3]

Po slovenski Terminologiji klinične prehrane[4] sodi debelost med prehranske motnje, pri katerih je ob prehranski ogroženosti potrebna klinično prehranska obravnava. Ta vključuje oceno prehranskega in presnovnega stanja ter individualno prilagajanje ukrepov zdravljenja.[4] Predpogoj za učinkovito zdravljenje debelosti v ambulanti družinske medicine (ADM) je opredelitev njene diagnoze na osnovi antropmetričnih meritev in ocene njenih zapletov (metabolni, nematebolni, duševni) in nato bolniku primerna izbira načina zdravljenja, ki se stopnjuje glede na stopnjo debelosti in pridruženih bolezenskih stanj. Osnova vsakega načina zdravljenja debelosti ostaja sprememba življenjskega sloga: posamezniku prilagojena uravnotežena prehrana, redna telesna dejavnost in zmanjševanje sedečega vedenja, zadosten spanec ter ustrezno obvladovanje stresa. Ti ukrepi so predpogoj tudi ob morebitni izbiri farmakoterapije debelosti ali kirurškega zdravljenja[5] in se nadaljujejo tudi ko bolnik doseže ciljno telesno maso. Odločitev o uvedbi farmakoterapije ali metabolične in bariatrične kirurgije mora biti individualna, sprejeta po skrbni presoji koristi in tveganj ter ob jasno opredeljenih ciljih in načrtu dolgoročnega spremljanja.[5]

S prihodom nove ere farmakoterapije debelosti, zlasti učinkovitejših inkretinskih zdravil, se ponovno zastavlja vprašanje mesta bariatrične kirurgije, predvsem pri osebah z izrazitejšo debelostjo oziroma s klinično obliko debelosti, ki že povzroča pomembne zdravstvene zaplete. Sodobni pristop ne postavlja farmakoterapije in kirurgije v medsebojno izključujoč odnos, temveč izbiro zdravljenja prilagaja resnosti bolezni, pridruženim stanjem, pričakovanim koristim in tveganjem ter željam bolnika.[6,7]

Neposredna primerjava dolgoročne učinkovitosti obeh pristopov ostaja zahtevna, saj se raziskave razlikujejo glede izbora bolnikov, začetnega indeksa telesne mase (ITM), trajanja spremljanja in načina analize.

ZAKAJ JE VZDRŽEVANJE NOVE NIŽJE TELESNE MASE TEŽAVNO

Če želimo izboljšati uspešnost katerega koli načina zdravljenja debelosti, tudi kirurškega, je pomembno opredeliti in razumeti dejavnike, ki po končani načrtovani izgubi telesne mase vplivajo na regulacijo telesne mase v novem homeostatičnem okolju organizma in ki predstavljajo težavo pri ohranjanju nove telesne mase. Vzrok za nezmožnost ohranjanja dosežene telesne teže po hujšanju so kompenzatorni mehanizmi, ki nastopijo kot posledica ekstremne omejitve kaloričnega vnosa med hujšanjem, ko se telo odziva podobno kot pri stradanju. Poraba energije in bazalni metabolizem se v telesu zmanjšata na minimum, poveča pa se težnja po hranjenju. Sledi hiperfagični odziv organizma, zviša se nivo hormonov, ki spodbujajo apetit, metabolizem pa se preusmeri k porabi ogljikovih hidratov in varčevanju z lipidi, to pa

ob znižanem bazalnem metabolizmu vodi v ponovno, hitro in učinkovito pridobivanje telesne teže.[8]

Med hujšanjem se namreč poleg maščobne mase izgublja tudi pusta mišična masa, kar pomeni zmanjšano porabo energije za bazalni metabolizem. Telesna masa se po prenehanju hujšanja ob enakem ali povečanem vnosu energije poveča predvsem na račun maščevja, puste mišične mase pa ne pridobimo nazaj. Zaradi varčevanja z energijo se zmanjša še termogeneza sprožena s hrano.

Ob hiperplaziji maščobnega tkiva pride do slabše prekrvavitve kar povzroča oksidativni stres, hipoksijo in kopičenje vnetnih mediatorjev (IL-6, IL-8 in TNF-α), kar povzroča proinflamatorno stanje organizma, napredovanje arterioskleroze in insulinsko rezistenco.

DEJAVNIKI, POVEZANI Z REGULACIJO TELESNE MASE PO KIRURŠKI OBRAVNAVI DEBELOSTI

Po bariatrični kirurgiji je treba posebno pozornost nameniti izgubi puste oziroma mišične mase. Zmanjšanje absolutne mišične mase po večji izgubi telesne mase je pogosto, predvsem večje pri starejših, telesno neaktivnih osebah, pri že prisotni nizki mišični masi ali moči, pri nezadostnem energijsko-beljakovinskem vnosu ter po izraziteje malabsorptivnih posegih. Najnovejša sistematična analiza kaže, da se po operaciji absolutna mišična masa sicer zmanjša, relativni delež mišične mase in številni kazalniki telesne zmogljivosti pa se lahko izboljšajo.[9]

Zaradi sprememb anatomije in funkcije prebavil lahko po bariatričnih posegih nastanejo pomanjkanja železa, folata, tiamina, vitamina B12, vitaminov A, D, E in K ter cinka, bakra, selena in drugih mikrohranil. Tveganje je odvisno od vrste posega, vnosa hrane, upoštevanja priporočil glede prehranskih dopolnil in trajanja po operaciji, zato sta doživljenjsko spremljanje in ustrezno nadomeščanje ključna dela obravnave.[10,11]

Pri osebah z izrazitejšo debelostjo so lahko prisotne depresija, motnje hranjenja, slabša samopodoba in druge psihološke težave. Zato je pomembna psihološka oziroma psihiatrična ocena pred operacijo in po njej, zlasti ob znani duševni motnji ali motnji rabe psihoaktivnih snovi. Odvisnost ali slabo nadzorovana huda psihiatrična bolezen zahtevata ustrezno zdravljenje in stabilizacijo pred posegom. Po operaciji je bilo v nekaterih opazovalnih raziskavah ugotovljeno povečano tveganje za samopoškodovanje oziroma samomorilno vedenje, čeprav je absolutno tveganje majhno in vzročne povezanosti s posegom ni mogoče zanesljivo dokazati.[12]

Masivna izguba telesne mase lahko pusti ohlapno in odvečno kožo, ki povzroča kožna vnetja, ovira gibanje in pomembno vpliva na kakovost življenja. O morebitnem korektivnem plastičnem posegu razmišljamo po stabilizaciji telesne mase in ob ustreznem prehranskem ter presnovnem stanju, pri čemer je treba upoštevati tudi kirurška tveganja.

FARMAKOTERAPIJA IN KIRURGIJA – KAJ KAŽEJO DOLGOROČNI PODATKI VZDRŽEVANJA NIŽJE TELESNE MASE?

Neposredna primerjava je zahtevna, saj se randomizirane raziskave zdravil in raziskave kirurgije razlikujejo glede izbora bolnikov, začetnega ITM, trajanja spremljanja in načina analize

Dolgoročni podatki o bariatrični kirurgiji segajo dve desetletji in več. V raziskavi Swedish Obese Subjects je bila povprečna telesna masa v kirurško zdravljeni skupini tudi po 20 letih približno 18 % nižja od izhodiščne.[13]

Pri sodobni inkretinski farmakoterapiji debelosti so najdaljši robustni podatki za zdaj približno štiriletni. Neposredna primerjava je zato omejena zaradi različnega trajanja spremljanja, populacij in terapevtskih pristopov in osipa udeležencev pri obeh metodah.

Kljub temu nove raziskave iz realnega kliničnega okolja omogočajo vedno boljšo neposredno primerjavo. Pri semaglutidu 2,4 mg je bilo v raziskavi SELECT ob nadaljevanju zdravljenja zmanjšanje telesne mase vzdrževano do štirih let.[14] Pri tirzepatidu so v podaljšku raziskave SURMOUNT-1 pri osebah z debelostjo in prediabetesom po 3,5 leta dosegli približno 20-odstotno povprečno zmanjšanje telesne mase pri najvišjem odmerku.[15] Po ukinitvi farmakoterapije pa pogosto sledi ponovno pridobivanje telesne mase; po prekinitvi semaglutida v podaljšku STEP 1 so udeleženci v enem letu ponovno pridobili pomemben del predhodno izgubljene telesne mase[16], kar potrjuje tudi novejša metaanaliza po ukinitvi zdravil za uravnavanje telesne mase.[17]

Posledično lahko sklepamo, da je problem pri vseh načinih zdravljenja prekinitev osnovnega načela uravnavanja telesne mase, torej spremembe življenjskega sloga, vključno s prekinitvijo farmakološkega zdravljenja . Ponovno pridobivanje telesne mase tudi po bariatrični operaciji zahteva ponovno celostno oceno bioloških, prehranskih, vedenjskih in psiholoških dejavnikov ter prilagoditev terapije.

OBRAVNAVA BOLNIKA PO BARIATRIČNO KIRURŠKEM POSEGU V AMBULANTI DRUŽINSKE MEDICINE

Bariatrična kirurgija pomembno spremeni anatomijo in fiziologijo prebavil ter posledično vnos hrane, hormonsko regulacijo apetita in pri določenih posegih tudi absorpcijo hranil. Obseg sprememb je odvisen od vrste operacije (restrikcijska, malabsorbcijska, kombinacija obeh) in je večji pri malabsorptivnih oziroma kombiniranih posegih. Kirurški poseg zato ne pomeni zaključka zdravljenja debelosti, temveč začetek nove faze dolgotrajne, praviloma vseživljenjske obravnave.

Priporočila NICE določajo najmanj dve leti spremljanja v bariatrični kirurški ambulanti, nato pa najmanj letno spremljanje prehranskega statusa in zagotovitev ustreznih mikrohranil v sodelovanju s primarno ravnjo.[18] Za ambulanto družinske medicine je

posebej uporabno tudi aktualno priporočilo British Obesity and Metabolic Surgery Society (BOMSS) za zdravnike družinske medicine, ki povzema letno laboratorijsko spremljanje, doživljenjsko nadomeščanje potrebnih mikrohranil ter opozorilne simptome po bariatrični kirurgiji.[11] Osnovna strokovna podlaga ostajajo tudi posodobljene smernice BOMSS za biokemično spremljanje in nadomeščanje mikrohranil.[10]

V britanski populacijski raziskavi 3.137 odraslih z vsaj tremi leti spremljanja po bariatrični operaciji je bilo priporočeno prehransko in laboratorijsko spremljanje v primarnem zdravstvenem varstvu izvedeno bistveno redkeje, kot določajo smernice.[19] To kaže, da največja težava ni le pomanjkanje priporočil, temveč njihova implementacija na primarni nivo.

Obravnava bolnika po bariatrični terapiji v ambulanti družinske medicine naj bo sistematična, osredotočena na bolnika in usklajena s priporočili za obravnavo debelosti ter z načeli klinične prehrane.[3,10,18,20] Upoštevati mora njegovo zdravstveno stanje, pridružene bolezni, psihosocialne značilnosti in vrsto bariatričnega posega. Vključuje multidisciplinarni pristop, v katerem sodelujejo zdravnik, medicinska sestra, klinični dietetik, psiholog ter fizioterapevt oziroma kineziolog.

V obravnavo po kirurškem posegu so zajeti dejavniki, ki zahtevajo dolgoročno spremembo prehranskih, gibalnih in psiholoških navad pacienta.

PREHRANSKA OBRAVNAVA

Bolnik po bariatričnem posegu potrebuje individualno prilagojeno prehransko obravnavo. Z njo ocenimo prehransko ogroženost, prehranski vnos in presnovno stanje ter na podlagi prehranske diagnoze pripravimo individualni načrt. Posebej smo pozorni na energijsko-beljakovinsko podhranjenost, nezadosten vnos beljakovin in pomanjkanje mikrohranil. Ker se prehransko in presnovno stanje po operaciji s časom spreminjata, sta potrebna redno spremljanje in prilagajanje prehranske strategije.[10,11]

Kliničnoprehranska ocena vključuje prehransko anamnezo, oceno energijskega in hranilnega vnosa, klinične znake morebitnih pomanjkanj, laboratorijske preiskave, spremljanje telesne mase in telesne sestave ter po potrebi funkcionalne meritve.

Laboratorijsko spremljanje in nadomeščanje mikrohranil

V prvih dveh letih laboratorijsko spremljanje praviloma poteka v okviru bariatrične kirurške ambulante in je prilagojeno vrsti posega ter kliničnemu stanju. Po prehodu na primarno raven je potrebno najmanj enkrat letno doživljenjsko spremljanje.[10,11,18] Osnovni nabor običajno vključuje:

- hemogram;
- serumski albumin;
- feritin in po potrebi širši status železa;
- vitamin B12 in folat;
- 25-OH vitamin D in kalcij;

- elektrolite in ledvično funkcijo;
- jetrne teste;
- HbA1c in lipidogram glede na pridružene bolezni;
- pri določenih posegih ali kliničnem sumu tudi cink, baker, selen ter vitamine A, E in K.

Če odkrijemo pomanjkanje enega mikrohranila, je treba pomisliti tudi na sočasna druga pomanjkanja. Večina bolnikov po bariatrični kirurgiji potrebuje doživljenjsko multivitaminsko-mineralno dopolnjevanje; dodatno nadomeščanje železa, vitamina B12, kalcija in vitamina D je odvisno od vrste posega, laboratorijskih izvidov in individualnega tveganja.[10,11]

Prehranska anamneza naj vključuje oceno rednosti obrokov, vnosa beljakovin in tekočine, prehranskih intoleranc, morebitnega bruhanja ali driske ter upoštevanja priporočil glede prehranskih dopolnil. Ocenimo tudi klinične znake možnih prehranskih pomanjkanj in splošno funkcionalno stanje.

Meritve telesne mase in sestave telesa

Pri veliki izgubi telesne mase se poleg maščobne mase zmanjša tudi absolutna količina puste oziroma mišične mase. To je posebej pomembno pri starejših, telesno neaktivnih bolnikih, osebah z že prisotno sarkopenijo ter pri zelo hitrem ali pretiranem hujšanju. Sistematična analiza iz leta 2026 je pokazala, da se absolutna mišična masa po operaciji zmanjša, relativni delež mišične mase in številni kazalniki telesne zmogljivosti pa se pogosto izboljšajo.[9]

Zato dolgoročno spremljamo ne le telesno maso, temveč po možnosti tudi telesno sestavo. Ta omogoča oceno sprememb maščobne in puste telesne mase ter pomaga pri zgodnjem prepoznavanju neželenih sprememb telesne sestave. V klinični praksi lahko uporabimo bioelektrično impedančno analizo (BIA), ki je neinvazivna in hitro izvedljiva metoda. Omogoča oceno puste in maščobne mase ter telesne vode, med neposrednimi bioimpedančnimi parametri pa tudi faznega kota.

OPREDELITEV CILJEV PO BARIATRIČNEM KIRURŠKEM POSEGU

Pri dolgoročnem spremljanju uporabljamo merljive in posamezniku prilagojene cilje. Med pomembne cilje sodijo:

- stabilizacija ciljne oziroma preprečevanje klinično pomembnega ponovnega porasta ali pretirane nadaljnje izgube telesne mase;
- zmanjšanje tveganja za podhranjenost in pomanjkanja mikrohranil;
- ohranjanje oziroma izboljšanje mišične moči in funkcionalne zmogljivosti;
- optimizacija prehranskega vnosa glede na posameznikove potrebe in pridružene bolezni;

Prehranski ukrepi v ADM

Prehranski ukrepi v skladu s kliničnoprehransko obravnavo[4] vključujejo prehransko svetovanje in po potrebi individualno prehransko strategijo, ki jo pripravi klinični dietetik. Prehrana naj zagotavlja vsa potrebna hranila, zadosten vnos tekočine in ustrezen vnos beljakovin. Po bariatrični kirurgiji se pogosto priporoča najmanj 60 g beljakovin dnevno, pri številnih bolnikih pa do približno 1,5 g/kg idealne telesne mase na dan, odvisno od vrste posega, starosti, telesne dejavnosti, kliničnega stanja in tolerance.[10,11]

Tabela 1. Osnovna prehranska izhodišča pri dolgoročnem spremljanju po bariatrični kirurgiji

Področje	Praktično izhodišče
Prehranski vzorec	Redni manjši obroki, omejevanje nasičenih maščob in enostavnih ogljikovih hidratov.
Beljakovine	Približno 60–120 g/dan; pogosto do približno 1,5 g/kg idealne telesne mase, individualno glede na poseg in klinično stanje.
Tekočina	Zadosten dnevni vnos; način in čas pitja prilagodimo toleranci ter vrsti posega.
Mikrohranila	Doživljenjski popoln multivitaminsko-mineralni pripravek; dodatki železa, vitamina B12, kalcija, vitamina D in drugih mikrohranil glede na poseg in laboratorijske izvide.
Spremljanje	Po specialistični fazi najmanj letna prehranska, klinična in laboratorijska ocena v ADM.

Učinkovitost prehranske obravnave ocenjujemo z rednimi prehranskimi, presnovnimi in funkcionalnimi ocenami ter ukrepe sproti prilagajamo posameznikovim potrebam.

Psihološka podpora

Pri večini bolnikov se po bariatrični kirurgiji kakovost življenja in številni kazalniki psihičnega zdravja izboljšajo. Kljub temu lahko pri delu bolnikov vztrajajo ali se pojavijo depresija, motnje hranjenja, škodljiva raba alkohola, samopoškodovanje ali druge psihološke težave.[12] Psihološka podpora zato ni pomembna samo v predoperativnem obdobju, temveč tudi dolgoročno. Posebej koristni so pravočasno prepoznavanje težav, dostop do strokovne pomoči, vedenjska podpora in po potrebi vključevanje v strukturirane podporne programe, ki vključujejo tudi psihološko podporo.

Telesna dejavnost

Telesna dejavnost ima pomembno vlogo pri vzdrževanju dosežene telesne mase, ohranjanju puste in mišične mase, izboljšanju občutljivosti za inzulin, telesne zmogljivosti, psihičnega počutja in ima številne druge ugodne presnovne učinke. Priporočila je treba prilagoditi začetni zmogljivosti in pridruženim boleznim. Za dolgoročno vzdrževanje telesne mase je pogosto potreben večji obseg aerobne aktivnosti (200-300 min tedensko porazdeljeno v večino dni tedna), ob tem pa je posebej pomembna vadba proti uporu dva- do trikrat tedensko, kar stimulira anabolni učinek izgradnje mišične mase.

OPOZORILNI SIMPTOMI IN ZNAKI

Po bariatričnem kirurškem posegu moramo biti še posebej pozorni na bruhanje, progresivno disfagijo, ponavljajočo se regurgitacijo, dolgotrajno drisko ali steatorejo, nevrološke simptome, nepojasnjeno anemijo, edeme, izrazito mišično oslabelost, moteno celjenje ran, nenamerno pretirano izgubo telesne mase oziroma znake proteinsko-energijske podhranjenosti. Ti simptomi in znaki niso normalen dolgoročni izid bariatričnega posega. Zahtevajo hitro diagnostiko in po potrebi ponovno napotitev v ustrezno kliničnoprehransko ambulanto.[10,11] Posebej nevarno je dolgotrajno bruhanje zaradi tveganja za pomanjkanje tiamina; ukrepati je treba že ob kliničnem sumu.[10]

ZAKLJUČEK

Strokovna priporočila poudarjajo, da je debelost težko zdravljiva kronična bolezen in da ni ene same rešitve, ki bi bila enako učinkovita za vse. Zdravljenje mora biti dolgoročno in prilagojeno zdravstvenemu stanju, zapletom, funkcionalnosti, življenjskim okoliščinam in željam posameznika. Enako velja za kirurško zdravljenje debelosti. Za dolgoročni uspeh kirurškega zdravljenja je ključna organizacija zdravstvene obravnave po odpustu iz specialističnega centra. Družinski zdravnik lahko prevzame pomemben del dolgoročnega spremljanja stabilnega bolnika, vendar mora biti jasno opredeljeno, katere preiskave so potrebne, katera prehranska dopolnila mora bolnik prejemati, kakšni so opozorilni simptomi in kdaj je potrebna ponovna napotitev v specialitično ambulanto

Razvoj učinkovite farmakoterapije je bistveno razširil možnosti zdravljenja težjih kliničnih oblik debelosti, vendar ni zmanjšal pomena bariatrične kirurgije. Pri bolnikih z napredovalo debelostjo bariatrična kirurgija še vedno zagotavlja največjo in najbolje raziskano dolgoročno izgubo telesne mase ter pomembne presnovne in zdravstvene koristi.

Vendar naj bo odločitev za bariatrični kirurški poseg skrbno premišljena in sprejeta skupaj z bolnikom, osebnim zdravnikom ter multidisciplinarnim bariatričnim timom. Osrednje vprašanje sodobne obravnave zato ni več »farmakoterapija ali kirurgija«, temveč katera terapija je za posameznega bolnika najprimernejša, z upoštevanjem koristi in tveganj ter z dolgoročnim načrtom spremljanja.

Prav zaradi kontinuiranega stika in načina dela, ki zagotavlja celostno obravnavo pacienta, ima posebno vlogo ambulanta družinske medicine. Uspeh kirurškega zdravljenja je dolgoročno odvisen ne le od kakovosti operacije, temveč tudi od kakovosti sistema, ki bolnika spremlja po njej.

Literatura in viri:

1. Nacionalni inštitut za javno zdravje (NIJZ). Z zdravjem povezan vedenjski slog prebivalcev Slovenije 2024. Ljubljana: NIJZ; 2024. (v procesu objave).

2. Rubino F, Cummings DE, Eckel RH, Cohen RV, Wilding JPH, Brown WA, et al. Definition and diagnostic criteria of clinical obesity. Lancet Diabetes Endocrinol. 2025;13(3):221–262. doi:10.1016/S2213-8587(24)00316-4.

3. Busetto L, Dicker D, Frühbeck G, Halford JCG, Sbraccia P, Yumuk V, et al. A new framework for the diagnosis, staging and management of obesity in adults. Nat Med. 2024;30:2395–2399. doi:10.1038/s41591-024-03095-3.

4. Rotovnik Kozjek N, Tonin G, Puzigaća L, Veninšek G, Pirkmajer S, Košir Božič T, et al. Terminologija klinične prehrane: Motnje prehranjenosti in s prehranjenostjo povezana stanja. Zdrav Vestn. 2023;92(9–10):356–370. doi:10.6016/ZdravVestn.3446.

5. Blaž Kovač M. Priročnik za celostno obravnavo debelosti. Ljubljana: Zdravstveni dom Ljubljana; 2026.

6. Ciudin A, Baker JL, Belančić A, Busetto L, Dicker D, Fábryová Ľ, et al. Framework for the pharmacological treatment of obesity and its complications from the European Association for the Study of Obesity (EASO): 2026 update. Nat Med. 2026;32:1962–1966. doi:10.1038/s41591-026-04397-4.

7. Eisenberg D, Shikora SA, Aarts E, Aminian A, Angrisani L, Cohen RV, et al. 2022 American Society for Metabolic and Bariatric Surgery and International Federation for the Surgery of Obesity and Metabolic Disorders: Indications for Metabolic and Bariatric Surgery. Surg Obes Relat Dis. 2022;18(12):1345–1356. doi:10.1016/j.soard.2022.08.013.

8. Albaugh VL, He Y, Münzberg H, Morrison CD, Yu S, Berthoud HR. Regulation of body weight: lessons learned from bariatric surgery. Mol Metab. 2023;68:101517. doi:10.1016/j.molmet.2022.101517.

9. Eksteen G, Dubois L, Van der Schueren B, Vanuytsel T, Matthys C. Beyond sarcopenia: a systematic review and meta-analysis on muscle outcomes after bariatric surgery. Obes Rev. 2026:e70142. doi:10.1111/obr.70142.

10. O'Kane M, Parretti HM, Pinkney J, Welbourn R, Hughes CA, Mok J, et al. British Obesity and Metabolic Surgery Society Guidelines on perioperative and postoperative biochemical monitoring and micronutrient replacement for patients undergoing bariatric surgery—2020 update. Obes Rev. 2020;21(11):e13087. doi:10.1111/obr.13087.

11. British Obesity and Metabolic Surgery Society (BOMSS). Post-Bariatric Surgery Nutritional Guidance for GPs. Version 1.0, 24 January 2023 [cited 2026 Sep 9]. Available from: https://bomss.org/clinical-resources/.

12. Castaneda D, Popov VB, Wander P, Thompson CC. Risk of suicide and self-harm is increased after bariatric surgery: a systematic review and meta-analysis. Obes Surg. 2019;29(1):322–333. doi:10.1007/s11695-018-3493-4.

13. Sjöström L. Review of the key results from the Swedish Obese Subjects (SOS) trial - a prospective controlled intervention study of bariatric surgery. J Intern Med. 2013;273(3):219–234. doi:10.1111/joim.12012.

14. Ryan DH, Lingvay I, Deanfield J, Kahn SE, Barros E, Burguera B, et al. Long-term weight loss effects of semaglutide in obesity without diabetes in the SELECT trial. Nat Med. 2024;30:2049–2057. doi:10.1038/s41591-024-02996-7.

15. Jastreboff AM, le Roux CW, Stefanski A, Aronne LJ, Halpern B, Wharton S, et al. Tirzepatide for obesity treatment and diabetes prevention. N Engl J Med. 2025;392:958–971. doi:10.1056/NEJMoa2410819.

16. Wilding JPH, Batterham RL, Davies M, Van Gaal LF, Kandler K, Konakli K, et al. Weight regain and cardiometabolic effects after withdrawal of semaglutide: the STEP 1 trial extension. Diabetes Obes Metab. 2022;24(8):1553–1564. doi:10.1111/dom.14725.

17. West S, Scragg J, Aveyard P, Oke JL, Willis L, Haffner SJP, et al. Weight regain after cessation of medication for weight management: systematic review and meta-analysis. BMJ. 2026;392:e085304. doi:10.1136/bmj-2025-085304.

18. National Institute for Health and Care Excellence (NICE). Overweight and obesity management. NICE guideline NG246. Published 14 January 2025; updated 8 January 2026 [cited 2026 Sep 9]. Available from: https://www.nice.org.uk/guidance/ng246.

19. Parretti HM, Subramanian A, Adderley NJ, Abbott S, Tahrani AA, Nirantharakumar K. Post-bariatric surgery nutritional follow-up in primary care: a population-based cohort study. Br J Gen Pract. 2021;71(707):e441–e449. doi:10.3399/BJGP20X714161.

20. Kovač Blaž M. Model obravnave presnovnih stanj na primarnem nivoju [doktorsko delo]. Ljubljana: Univerza v Ljubljani; 2015.

ROBOTSKA REKTOPEKSIJA ZARADI RECIDIVNEGA REKTALNEGA PROLAPSA PO PREDHODNI ALTEMEIERJEVI OPERACIJI: PRIKAZ PRIMERA IN PREGLED LITERATURE

ROBOTIC RECTOPEXY FOR RECURRENT RECTAL PROLAPSE FOLLOWING PRIOR ALTEMEIER PROCEDURE: A CASE REPORT AND LITERATURE REVIEW

Gregor Norčič

Ključne besede: recidiv prolapsa rektuma; robotska rektopeksija; Altemeierjeva operacija

Keywords: recurrent rectal prolapse; robotis rectopexy; Altemeier procedure

IZVLEČEK

Zdravljenje prolapsa rektuma je kirurško, bodisi s transabdominalnim ali perinealnim pristopom. V zadnjem obdobju so se uveljavile minimalno invazivne tehnike ventralne rektopeksije z mrežico, bodisi laparoskopsko ali robotsko. Prolaps rektuma pri starejših bolnicah oziroma bolnicah s pridruženimi boleznimi pa tradicionalno kirurško zdravimo s perinealnim pristopom, največkrat s tehniko po Altemeierju. Na podlagi prikazanega kliničnega primera starejše bolnice z recidivom prolapsa rektuma po predhodni operaciji in analize literature ugotavljamo, da je transabdominalni pristop smiselna izbira tudi pri starejših bolnicah, enako pa velja tudi za odločitev glede zdravljenja recidivnega prolapsa.

ABSTRACT

Rectal prolapse is treated surgically, using either a transabdominal or a perineal approach. Recently, minimally invasive techniques involving ventral mesh rectopexy—performed either laparoscopically or robotically—have become the most established methods. However, in elderly female patients or those with comorbidities, rectal prolapse is traditionally treated via the perineal approach, most commonly using the Altemeier procedure. Based on the presented clinical case of an elderly patient with recurrent rectal prolapse following prior surgery, as well as a review of the literature, we conclude that the transabdominal approach is a viable option even for elderly patients; the same applies to the choice of treatment for recurrent prolapse.

UVOD

Prolaps rektuma je bolezensko stanje, ki zelo negativno vpliva na kakovost življenja bolnikov. Poleg okrnjene samopodobe so z njegovo prisotnostjo povezane tudi funkcionalne težave pri odvajanju blata in izrazito poslabšana higienska situacija.

Prizadete so povečini starejše ženske, ki imajo lahko poleg simptomov prolapsa rektuma pridružene tudi simptome in znake drugih oblik popuščanja medeničnega dna. Zdravljenje prolapsa rektuma je kirurško, pri čemer se kirurške tehnike načelno delijo na perinealne in transabdominalne pristope. Tradicionalno se perinealni pristopi priporočajo v primeru bolnikov, ki so slabši kandidati za kirurško zdravljenje, in sicer zaradi splošnega stanja, pridruženih bolezni ali drugih kirurško-tehničnih razlogov.[1] Najpogostejši perinealni operaciji sta resekcija rektosigme po Altemeierju in operacija po Delormeju. Glavna prednost perinealnih operacij je domnevno manjša verjetnost večjih pooperativnih kirurških zapletov, glavna slabost pa večja verjetnost ponovitev prolapsa. Od transabdominalnih operacij je opisanih več različnih tehnik. V zadnjem obdobju se predvsem v evropskem prostoru najpogosteje priporoča ventralna rektopeksija z mrežico, ki se lahko izvede na laparaskopski ali robotski način. Alternativne možnosti so šivna rektopeksija oziroma resekcija rektosigme z ali brez šivne rektopeksije.[2,3]

V nadaljevanju predstavljamo primer starejše bolnice, ki smo ji najprej zaradi prolapsa rektuma napravili Altemeierjevo operacijo, nato pa zaradi recidiva prolapsa še robotsko rektopeksijo z mrežico.

PRIKAZ PRIMERA

83-letna bolnica je bila avgusta 2021 pregledana v urgentni ambulanti kliničnega oddelka za abdominalno kirurgijo UKC Ljubljana zaradi izpadanja črevesa, ki ga je opažala zadnjih 14 dni. Povedala je, da se je črevo sprva še samo reponiralo, zadnje štiri dni pa je bilo nenehno zunaj. Ob tem je bila zadnje tri tedne tudi zaprta. Ob kliničnem pregledu je zdravnik ugotovil prolaps rektuma v dolžini 5 cm. V urgentni ambulanti so bolnici prolapirano črevo posuli s sladkorjem v prahu in ga nato po 15 min čakanja skoraj popolnoma reponirali. Z navodili so bolnico odpustili v domačo oskrbo in ji izdali napotnico za pregled pri proktologu.

Šest mesecev pozneje, v februarju 2022 je bila pregledana v proktološki ambulanti kliničnega oddelka za abdominalno kirurgijo UKC Ljubljana, kjer so ugotavljali izpad črevesa v dolžini 10 cm, ki je bil skoraj popolnoma reponibilen. Ob tem so ugotavljali izrazito oslabljen analni sfinkter in šibko hoteno kontrakcijo le-tega. V vmesnem času je bila pregledovana tudi pri ginekologih zaradi izpadanja mehurja skozi nožnico. Bolnica je sicer v preteklosti imela opravljeno histerektomijo. V proktološki ambulanti so ji najprej predlagali kolonoskopijo za opredelitev stanja črevesa, nato pa kirurško popravo rektalnega prolapsa po možnosti sočasno z ginekološko operacijo, v kolikor bi ji tudi ginekologi predlagali operativno zdravljenje.

15. 3. 2022 je bila bolnica operirana na Ginekološki kliniki UKC Ljubljana. Zaradi prolapsa rektuma je abdominalni kirurg izvedel perinealno rektosigmoidektomijo po Altemeierju, ginekologi pa so napravili kolpektomijo s kolpokleizo. Pooperativni potek je bil povsem brez posebnosti, v domačo oskrbo je bila bolnica odpuščena šest dni po operaciji.

Sedem mesecev po operaciji, v oktobru 2022 se je oglasila na kontrolni pregled v proktološki ambulanti in poročala o ponovnem izpadanju rektuma ob dnevnih aktivnostih, kar jo je motilo ob vsakdanjih opravilih. Pri kliničnem pregledu je ob napenjanju prišlo do prolapsa 5 cm črevesa, ki je bil popolnoma reponibilen. Digitorektalno je bil tonus sfinktra zadovoljiv, hotena kontrakcija je bila prisotna. Bolnici je kirurg na njeno izrecno željo po ponovni operaciji predlagal laparaskopsko rektopeksijo z mrežico in jo uvrstil na čakalni seznam za operacijo.

Bolnica se je nato šele januarja 2024 ponovno oglasila na pregled v ambulanti, ker v vmesnem času ni bila klicana na dogovorjeno operacijo. Rektum ji je vsakodnevno izpadal ob vseh aktivnostih, vendar se je tudi spontano reponiral. To jo je zelo motilo, še vedno si je želela kirurškega zdravljenja. Ob kliničnem pregledu je bil ob napenjanju viden prolaps rektuma v dolžini 5 cm. Ponovno je bila uvrščena na listo čakajočih za operativni poseg.

Bolnica se je v času čakanja na operacijo v oktobru 2024 ponovno oglasila na kontrolni pregled zaradi čedalje izrazitejših težav. Dodatno ji je začelo uhajati blato. Črevo ji je izpadalo v dolžini 15–20 cm.

Anesteziološki pregled je nato opravila oktobra 2025. Upoštevaje mnenje kardiologa, ki jo je pregledal dva meseca pred tem, je anesteziolog ocenil, da je bolnica sposobna za predvideni operativni poseg v splošni anesteziji.

Decembra 2025 se je bolnica skupaj s sinom, pri katerem živi oglasila na ponoven razgovor z operaterjem v zvezi s predvideno operacijo. Pokretna je bila s pomočjo hodulje, povsem orientirana in lucidna. Prisoten je bil prolaps rektuma v dolžini 20 cm. Kirurg je z bolnico opravil izčrpen pogovor o predvideni operaciji in tveganjih, nakar si je zaželela dodaten čas za razmislek.

Ponovno se je na razgovor oglasila januarja 2026. Dokončno se je odločila za ponovno operacijo, na predlog kirurga se je strinjala z robotsko rektopeksijo z mrežico.

Bolnica je bila nato 11. 2. 2026 v 87. letu starosti operirana, opravljena je bila robotska rektopeksija z mrežico. Pooperativni potek je bil gladek. Pet dni po posegu je bila bolnica odpuščena v domačo oskrbo.

Ob kontrolnem pregledu dva meseca po operaciji je bolnica poročala o izboljšanem stanju. Črevo ji ni več izpadalo. Brazgotine na trebuhu so bile brez posebnosti, perinealno ni bilo znakov izpadanja črevesa ob napenjanju. Kirurg je ob koncu pregleda ocenil, da nadaljnje redne kontrole niso potrebne.

RAZPRAVA

Prikazan klinični primer dobro nagovori dve ključni klinični dilemi pri obravnavi bolnikov s prolapsom rektuma.

Prva dilema je izbira primarne operacije. Tradicionalni vidik na prolaps rektuma v primeru slabše pokretne starejše bolnice priporoča Altemeierjevo operacijo, kljub večji

verjetnosti recidiva. Po literaturi je v takih primerih po operaciji pričakovati recidiv prolapsa v do 20 % primerov.[3,4] Glede na visoko starost bolnice ob primarni operaciji in povprečno pričakovano življenjsko dobo v Sloveniji, je bila odločitev za domnevno bolj varno in nekoliko manj učinkovito operacijo racionalna. Vseeno pa je v konkretnem primeru prišlo do recidiva prolapsa, ki je bolnico tako motil, da se je po daljšem razmisleku in tehtanju kljub tveganjem naposled odločila za transabdominalno kirurško tehniko, ki jo je prestala brez večjih zapletov. Ugoden pooperativen potek po transabdominalni operaciji potrjuje čedalje bolj uveljavljeno mnenje o superiornosti transabdominalnih posegov v primerjavi s perinealnimi tudi z ozirom na pooperativno morbiditeto in mortaliteto.[3,5]

Klinični potek po operaciji recidiva v opisanem konkretnem primeru predstavlja tudi pozitiven argument glede dileme o smiselnosti ponovnega kirurškega zdravljenje v primeru recidiva.

Zdi se, da se recidivi prolapsa rektuma pogosteje pojavljajo pri starejših bolnicah, pri tistih s prekomerno telesno težo in v primeru pridruženih funkcionalnih motenj. Pomembno vlogo pri pojavu recidiva pa igra tudi tehnika primarne operacije. Vse kaže, da je verjetnost recidiva po perinealnih operacijah večja kot po abdominalnih operacijah. Razlike sicer niso potrdile vse analize literature na to temo. Podatki iz literature glede najprimernejše oblike obravnave recidiva so prav tako nezanesljivi in skopi. Kaže pa, da je reoperacija recidiva smiselna, ker verjetnost rerecidiva ni statistično pomembno višja od verjetnosti recidiva po primarni operaciji. Večina strokovnjakov se v primeru operacije recidiva nagiba k izbiri abdominalnega pristopa.[6]

Vprašanje glede najprimernejše kirurške tehnike za korekcijo prolapsa rektuma ostaja še vedno aktualno. V prikazanem primeru smo se odločili za robotsko rektopeksijo z mrežico kot domnevno najučinkovitejšo tehniko. Po literaturi je verjetnost recidiva po taki operaciji med 7,7 do 15 %.[3,4] Primerjava robotske rektopeksije s perinealnimi tehnikami je pokazala superiornost prve z ozirom na dolžino hospitalizacije, verjetnost recidiva, izboljšanje obstipacije, inkontinence in kakovosti življenja.[7] Gre sicer za rezultate po primarnih operacijah, ki jih lahko v primeru recidiva uporabljamo samo pogojno. Podatkov v literaturi, ki bi se konkretno nanašali na kirurško zdravljenje recidiva je sicer relativno malo. Starejši pregledi literature zaradi nekvalitetnih podatkov niso mogli podati objektivne primerjave med perinealnimi in abdominalnimi tehnikami.[8] Na podlagi nekaterih novejših analiz manjših serij ni videti statistično pomembne razlike v uspešnosti med perinealnimi in abdominalnimi tehnikami.[9] Zadnja metaanaliza, ki je vključevala 531 bolnikov, pa je kazala na dvakrat večjo verjetnost rerecidiva po perinealnih tehnikah v primerjavi z abdominalnimi.[10] Po predhodni Altemeierjevi operaciji se ista tehnika kirurške oskrbe recidiva sicer odsvetuje tudi zaradi potencialne možnosti ishemičnega segmenta med obema anastomozama.[3] Poleg literature nas je pri odločanju o načinu obravnave recidiva vodil tudi praktičen razmislek s področja dimeljskih hernij, ki terja zamenjavo pristopa v primeru recidiva. Obenem pa se je zdelo etično in smiselno bolnici, ki je nase

prevzela tveganje za ponovno operacijo, ponuditi optimalno kirurško tehniko z vidika verjetnosti recidiva.

Pristop k obravnavi prolapsa rektuma pri starejših bolnikih se v zadnjem času tako nekoliko spreminja, kar se odraža tudi v novejši literaturi.

Avtorji ene izmed publikacij na podlagi lastne analize primerjave izidov zdravljenja 164 bolnikov (večinoma ženskega spola), starejših od 80 let, od katerih jih je bilo skoraj 65 % operiranih s perinealnimi tehnikami, ugotavljajo, da med obema skupinama ni razlik v morbiditeti in mortaliteti, je pa značilno manj recidivov po abdominalnih tehnikah. Zaključijo, da je tudi pri starejših bolnikih smiseln razmislek o abdominalni tehniki v odsotnosti kontraindikacij za splošno anestezijo ali abdominalno operacijo.[11]

Trendi kirurškega zdravljenja rektalnega prolapsa na velikih populacijah bolnikov, starejših od 70 let, kažejo na zmanjševanje deleža perinealnih tehnik v obdobju od 2005 do 2022 na račun minimalno invazivnih abdominalnih tehnik. Slednje izkazujejo tudi ugoden profil pooperativnih izidov. Avtorji te analize zaključujejo, da se minimalno invazivna rektopeksija zdi posebej primerna tehnika zdravljenja rektalnega prolapsa pri starejših, kar je v nasprotju z v preteklosti razširjeno, četudi nepotrjeno kirurško dogmo o smiselnost perinealnih tehnik v takšnih primerih.[12]

ZAKLJUČEK

Prikazani klinični primer in analiza literature postavljata pod vprašaj upravičenost tradicionalnega gledanja na kirurško zdravljenje prolapsa rektuma pri starejših bolnikih. Kaže, da je kirurško zdravljenje z minimalno invazivnim transabdominalnim pristopom smiselno in obenem izvedljivo z nizko incidenco pooperativnih zapletov tudi pri relativno visoki starosti bolnikov. Minimalno invazivni transabdominalni pristopi so z robotsko tehniko postali tehnično še lažje izvedljivi in so zavzeli svoje mesto v klinični praksi. Razmislek o ponovnemu kirurškemu zdravljenju pa je na mestu tudi v primeru recidiva prolapsa. O smiselnosti reoperacije in o najprimernejši kirurški tehniki le-te se je sicer potrebno odločati individualno glede na vse okoliščine pri konkretnem bolniku.

Literatura in viri:

1. Kim M. [Surgery of rectal prolapse : Which treatment procedure for which patient?]. Chirurgie (Heidelberg, Germany). 2025;96(9):737–42.
2. Vogler SA. Rectal Prolapse. Diseases of the colon and rectum. 2017;60(11):1132–5.
3. Murphy M, Vogler SA. Rectal prolapse. In: Steele SR, Hull TL, Hyman N, Maykel JA, Read TE, Whitlow CB, editors. The ASCRS Textbook of Colon and Rectal Surgery. Fourth Edition: Springer; 2022. p. 1019–33.
4. Pellino G, Fuschillo G, Simillis C, Selvaggi L, Signoriello G, Vinci D, et al. Abdominal versus perineal approach for external rectal prolapse: systematic review with meta-analysis. BJS open. 2022;6(2).
5. Fang SH, Cromwell JW, Wilkins KB, Eisenstat TE, Notaro JR, Alva S, et al. Is the abdominal repair of rectal prolapse safer than perineal repair in the highest risk patients? An NSQIP analysis. Diseases of the colon and rectum. 2012;55(11):1167–72.

6. Naar L, Sheth V, Gurland B. Recurrent Rectal Prolapse. Clinics in colon and rectal surgery. 2025;38(6):384–91.
7. Nagui N, Abuahmed M, Liu B. Comparison Between Robotic Rectopexy and Perineal Approaches in the Treatment of Rectal Prolapse: A Review of the Literature. Cureus. 2025;17(11):e96696.
8. Hotouras A, Ribas Y, Zakeri S, Bhan C, Wexner SD, Chan CL, et al. A systematic review of the literature on the surgical management of recurrent rectal prolapse. Colorectal disease : the official journal of the Association of Coloproctology of Great Britain and Ireland. 2015;17(8):657–64.
9. Chung JS, Ju JK, Kwak HD. Comparison of abdominal and perineal approach for recurrent rectal prolapse. Ann Surg Treat Res. 2023;104(3):150–5.
10. Fuschillo G, Selvaggi L, Cuellar-Gomez H, Pescatori M. Comparison between perineal and abdominal approaches for the surgical treatment of recurrent external rectal prolapse: a systematic review and meta-analysis. International journal of colorectal disease. 2025;40(1):26.
11. De Carlo G, Belkovsky M, Ban KA, Hull TL, Spivak AR. Management of rectal prolapse in octogenarians: lesson learned in 13 years' experience from a high-volume center. Updates in surgery. 2025;77(8):2417–24.
12. Williams BN, Cologne KG, Koller SE, Duldulao MP, Shin J, Lee SW. Trends for the Surgical Management of Rectal Prolapse in the Elderly: A Contemporary Analysis of the National Quality Improvement Program. Diseases of the colon and rectum. 2025;68(4):447–56.

UPORABA UMETNE INTELIGENCE PRI PREPOZNAVI POŠKODB SKELETA NA RENTGENSKIH POSNETKIH: PRIKAZ PRIMERA

USE OF ARTIFICIAL INTELLIGENCE IN THE DETECTION OF SKELETAL INJURIES ON RADIOGRAPHS: A CASE REPORT

Petra Kodrič

Ključne besede: umetna inteligenca; poškodbe hrbtenice; vratna vretenca; radiografija; diagnostične napake

Keywords: artificial intelligence; spinal injuries; cervical vertebrae; radiography; diagnostic errors

IZVLEČEK

Sistemi umetne inteligence (UI) se vse pogosteje uporabljajo kot podpora pri interpretaciji rentgenskih posnetkov v urgentnih centrih. Kljub visoki diagnostični učinkovitosti lahko pride do lažno negativnih rezultatov, zlasti pri kompleksnih poškodbah.

Predstavljamo 68-letnega moškega, ki je bil po padcu po pobočju obravnavan zaradi bolečine v vratu in predelu prsnice. Nevroloških izpadov ni imel. Na rentgenskem posnetku vratne hrbtenice je bila vidna patološka poravnava na nivoju C5-C6, medtem ko sistem umetne inteligence spremembe ni prepoznal in je preiskavo označil kot brez nepravilnosti. Zaradi kliničnega suma in neodvisne zdravnikove interpretacije je bila opravljena računalniška tomografija, ki je potrdila subluksacijo fasetnih sklepov C5-C6. Magnetnoresonančno slikanje je dodatno pokazalo poškodbo posteriornega ligamentarnega kompleksa. Bolnik je bil premeščen v terciarni center in operativno zdravljen.

Visoka diagnostična učinkovitost sistemov UI ne izključuje lažno negativnih rezultatov. UI mora ostati podporno diagnostično orodje, in ne sme nadomestiti samostojne interpretacije slikovne diagnostike.

ABSTRACT

Artificial intelligence (AI) systems are increasingly used to support radiographic interpretation in emergency departments. Despite high diagnostic performance, false-negative results remain possible, particularly in complex traumatic injuries.

We present a 68-year-old man evaluated after falling down a slope with cervical and sternal pain but no neurological deficit. Cervical spine radiography demonstrated abnormal C5-C6 alignment; however, the Rayvolve/AZtrauma AI system failed to identify the abnormality and classified the examination as showing no anomaly. Based on clinical suspicion and independent physician interpretation, computed tomography was performed and confirmed C5-C6 facet joint subluxation. Magnetic resonance imaging subsequently demonstrated

posterior ligamentous complex injury. The patient was transferred to a tertiary trauma centre and underwent surgical stabilization.

The high sensitivity of AI-based diagnostic systems does not eliminate false negative results. AI should therefore be considered and adjacent rather than a substitute for clinical judgement and independent interpretation.

UVOD

Umetna inteligenca se v zadnjih letih vse intenzivneje vključuje v različna področja medicine, pri čemer je radiologija eno izmed področij z najhitrejšim razvojem. Sistemi, ki temeljijo na globokem učenju, omogočajo avtomatizirano analizo slikovnih preiskav in lahko zdravnika opozorijo na patološke spremembe. V urgentni medicini je njihova potencialna vrednost še poseben velika zaradi velikega števila slikovnih preiskav, časovnega pritiska ter dejstva, da prvo interpretacijo rentgenskih posnetkov pogosto opravi zdravnik, ki ni specialist radiologije.[1,2]

Med najbolj raziskane aplikacije UI v mišično-skeletni radiologiji sodi avtomatizirano prepoznavanje zlomov. Sistematični pregledi in metaanalize kažejo visoko senzitivnost in specifičnost algoritmov, ki sta pri določenih sistemih primerljivi z diagnostično uspešnostjo zdravnikov. Diagnostična učinkovitost pa ni enaka pri vseh anatomskih regijah in pri vseh vrstah poškodb.[1,2]

Poseben izziv predstavljajo kompleksne poškodbe, pri katerih glavna radiografska nepravilnost ni nujno frakturna linija, temveč sprememba anatomske poravnave, luksacija, subluksacija ali posredni znaki ligamentarne poškodbe.[3,4]

Predstavljamo primer nestabilne poškodbe vratne hrbtenice s subluksacijo na nivoju C5–C6, pri kateri sistem UI patološke spremembe na rentgenskem posnetku ni zaznal, zdravnikova neodvisna interpretacija pa je vodila v nadaljnjo diagnostiko in dokončno operativno zdravljenje.

PRIKAZ PRIMERA

68-letni moški je bil obravnavan v urgentnem centru po padcu pri hoji po pobočju navzdol. Ob padcu se je zakotalil. Neposrednega udarca v glavo ni prejel, prav tako ni prišlo do izgube zavesti. Zanikal je slabost, bruhanje, dvojni vid in motnje spomina. Navajal je predvsem bolečino v predelu prsnice ob globokem vdihu ter bolečino v vratu.

Ob pregledu je bil hemodinamsko in respiratorno stabilen. V predelu vratne hrbtenice je bila prisotna blaga občutljivost ob poklepu po spinoznih odrastkih ter izrazitejša paravertebralna bolečina. Gibljivost glave je bila ohranjena. Nevroloških izpadov na zgornjih ali spodnjih okončinah ni bilo, mišična moč je bila simetrična in primerna.

Opravljena je bila rentgenska diagnostika, kjer je bila na lateralnem rentgenskem posnetku vratne hrbtenice vidna motnja poravnave na nivoju C5–C6, skladna s

travmatsko subluksacijo. Posnetek je bil analiziran s sistemom UI, ki patoloških sprememb ni označil. Kljub negativnem rezultatu UI je bila zaradi kliničnega suma in zdravnikove interpretacije rentgenskega posnetka bolniku nameščena trda vratna opornica ter opravljena računalniška tomografija (CT) vratne hrbtenice. CT je pokazal izravnano vratno lordozo s kifotično inverzijo osi vratne hrbtenice v višini C5–C6 ter obojestransko pomembno reducirana fasetna sklepa na tem nivoju. Opisana je bila tudi abrupcija centralnega spondilofita z zgornjega roba korpusa C5, svežega zloma vratnih vretenc pa ni bilo.

Bolnik je bil sprejet na travmatološki oddelek in ustrezno imobiliziran z vratno opornico Miami J. Ves čas je bil brez senzoričnih ali motoričnih nevroloških izpadov. Zaradi nestabilne poškodbe je bil naslednji dan, po posvetu s spinalnim kirurgom, premeščen v Univerzitetni klinični center Ljubljana zaradi nadaljnje diagnostike in operativnega zdravljenja.



Slika 1. Lateralni rentgenski posnetek vratne hrbtenice ob sprejemu. Na nivoju C5 - C6 je vidna patološka poravnava oziroma subluksacija.

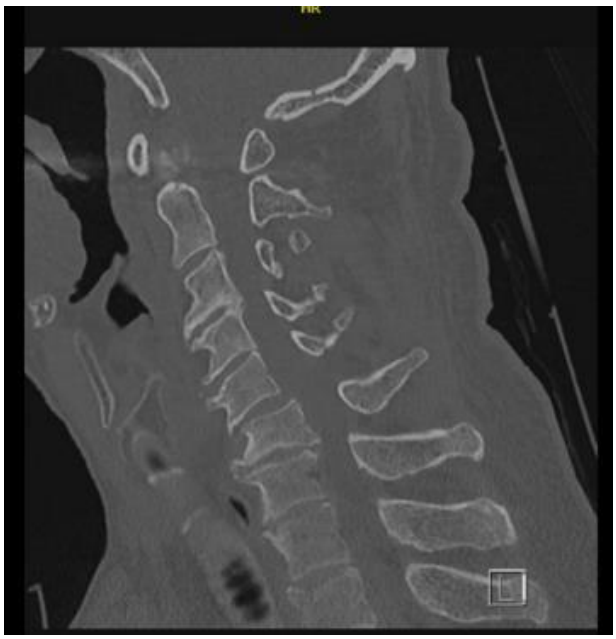

Slika 2. CT prikaz izravnane vratne lordoze s kifotično inverzijo osi vratne hrbtenice v višini C5 - C6

Po premestitvi je bilo opravljeno magnetnoresonančno slikanje (MR) vratne hrbtenice. MR je pokazal stanje po subluksaciji fasetnih sklepov C5–C6, rupturo ligamentum flavum in interspinoznih ligamentov na tem nivoju ter tekočinsko kolekcijo ob posteriornem ligamentarnem kompleksu. Na nivoju C5–C6 je bila prisotna tudi širokobazna protruzija oziroma herniacija medvretenčne ploščice ter blag edem

sprednjega epiduralnega maščevja. Znaki kompresijske mielopatije ali epiduralnega hematoma niso bili prisotni.



Zaradi nestabilnosti poškodbe je bilo indicirano operativno zdravljenje. Opravljena je bila kirurška stabilizacija vratne hrbtenice. Pooperativni potek je potekal brez pomembnih zapletov. Ob ustreznem položaju osteosintetskega materiala in stabilnem kliničnem stanju, je bil bolnik odpuščen v domačo oskrbo z vratno opornico in navodili za nadaljnje kontrole.

Slika 3. Lateralni rentgenski posnetek po operativnem zdravljenju

RAZPRAVA

Uporaba UI v mišično-skeletni radiologiji je trenutno najbolj raziskana na področju avtomatiziranega prepoznavanja zlomov. Algoritmi, ki temeljijo na globokih konvolucijskih nevronskih mrežah, lahko analizirajo rentgenske posnetke in zdravnika opozorijo na področja, kjer obstaja povečana verjetnost poškodbe.[1,2]

Kuo in soc. so v sistematičnem pregledu in metaanalizi ugotovili, da je diagnostična učinkovitost UI pri prepoznavanju zlomov primerljiva z uspešnostjo kliničnih ocenjevalcev. Pri zunanjih validacijskih zbirkah podatkov je bila združena senzitivnost približno 91 %, specifičnost pa prav tako približno 91 %.[1]

Nowroozi in sod. so leta 2024 v sistematični pregled in metaanalizo vključili 100 raziskav. V raziskavah, ki so omogočale izračun skupne diagnostične učinkovitosti, je bila senzitivnost UI za prepoznavanje zlomov na konvencionalnih rentgenskih posnetkih 91,43 %, specifičnost pa 92,12 %. Površina pod krivuljo ROC je znašala 0,968, kar kaže na visoko celokupno diagnostično učinkovitost. Ti rezultati so spodbudni, vendar je treba podatke interpretirati previdno. Med raziskavami obstaja pomembna heterogenost glede na anatomsko področje, vrsto poškodbe, uporabljeni algoritem, sestavo učnih podatkov in način validacije.[1,2]

Diagnostična učinkovitost UI se razlikuje glede na anatomsko področje. Husarek in sod. so v sistematičnem pregledu komercialno dostopnih sistemov za avtomatizirano prepoznavanje zlomov analizirali 17 raziskav, ki so skupaj vključevale 38.978

rentgenskih preiskav in 8.150 zlomov. Pri rentgenskih posnetkih roke in zapestja je bila združena senzitivnost 95 %, medtem ko je bila pri prepoznavanju zlomov reber bistveno nižja in je znašala 66 %. Pri hrbtenici je bila diagnostična učinkovitost omejena predvsem zaradi nižje specifičnosti, ki je znašala 63 %. Avtorji zato opozarjajo, da se učinkovitost UI med anatomskimi področji razlikuje ter da je pri interpretaciji poškodb hrbtenice in reber potrebna večja previdnost.[5]

Pri uporabi diagnostičnega testa je treba posebej upoštevati senzitivnost. Ta predstavlja delež bolnikov z dejansko prisotno boleznijo ali poškodbo, ki jih test pravilno prepozna. Če je senzitivnost algoritma 91 %, to pomeni, da lahko približno 9 % poškodb v primerljivi populaciji ostane neprepoznanih. Tudi pri senzitivnosti 97 % so lažno negativni rezultati možni.

Visoka skupna senzitivnost sistema zato ne pomeni, da lahko negativni rezultat UI uporabimo kot zanesljiv kriterij za izključitev poškodbe. To zlasti pomembno velja pri urgentni diagnostiki, kjer ima lahko spregledana poškodba vratne hrbtenice hude posledice. Dodatna mednarodna multicentrična validacija je pri različnih radiografskih patologijah pokazala senzitivnost približno med 94,5 in 98,8 %, kar potrjuje visoko diagnostično učinkovitost sodobnih algoritmov v različnih kliničnih okoljih.[3,4]

Kljub temu visoka skupna učinkovitost ne pomeni enako dobrega prepoznavanja vseh posameznih poškodb. Posebej pomembno je razlikovati med prepoznavanjem zloma in prepoznavanjem luksacije ali subluksacije. Pri zlomu algoritmi pogosto prepoznavajo prekinitev kortikalne konture oziroma frakturno linijo. Pri luksaciji pa je glavni diagnostični znak lahko sprememba anatomske poravnave brez jasne frakturne linije.

Pri našem bolniku RTG svežega zloma vratnih vretenc ni pokazal. Klinično pomembna poškodba je bila subluksacija C5–C6 z obsežno poškodbo posteriornega ligamentarnega kompleksa. Zato podatkov o zelo visoki senzitivnosti UI za prepoznavanje zlomov ni mogoče neposredno ekstrapolirati na sposobnost zaznavanja tovrstne patologije.

Na diagnostično učinkovitost vplivajo številni dejavniki, med drugim kakovost posnetka, projekcija, anatomsko področje, prevalence določene poškodbe v učnem naboru in morfologija same poškodbe.[1,2]

Algoritmi lahko dobro prepoznavajo pogoste in tipične zlome, slabše pa redkejše ali kompleksnejše poškodbe. Raziskave komercialnih sistemov so pokazale, da se diagnostična učinkovitost med posameznimi vrstami poškodb razlikuje in da lahko sistemi pri kompleksnih poškodbah ali luksacijah dosegajo slabše rezultate kot pri izoliranih zlomih.[10]

Pri poškodbah vratne hrbtenice so lahko ključne spremembe subtilne in vključujejo spremembo cervikalne lordoze, prekinitev sprednje ali zadnje vertebrale linije, povečano razdaljo med spinoznimi odrastki, transalcijo vretenca ali nepravilno razmerje fasetnih sklepov. Pri predstavljenem bolniku je bil glavni patološki znak prav porušena poravnava C5–C6, medtem ko jasna frakturna linija ni bila prisotna.

Pri sumu na poškodbo vratne hrbtenice je odločitev o slikovni diagnostiki odvisna od mehanizma poškodbe, starosti bolnika, kliničnega pregleda in dejavnikov tveganja. Pri odraslih bolnikih, pri katerih je zaradi kliničnih kriterijev indicirana slikovna diagnostika vratne hrbtenice, sodobna priporočila dajejo prednost CT pred klasičnim rentgenskim slikanjem, saj ima CT višjo senzitivnost za akutne kostne poškodbe ter omogoča natančnejšo oceno anatomske poravnave. MR je pomembna predvsem pri sumu na poškodbo ligamentov, hrbtenjače, medvretenčnih ploščic ali živčnih struktur, ki na CT niso ustrezno prikazane.[8,9]

Pri predstavljenem bolniku je MR pokazal rupturo ligamentum flavum in interspinoznih ligamentov ter druge znake pomembne poškodbe posteriornega ligamentanega kompleksa, čeprav bolnik ni imel nevroloških izpadov. Odsotnost nevroloških izpadov torej ne izključuje nestabilne poškodbe vratne hrbtenice.

Vloga UI v urgentnem centru mora biti predvsem podporna. Algoritem lahko predstavlja dodatnega neodvisnega ocenjevalca rentgenskega posnetka oziroma “drugi par oči”, ne sme pa nadomestiti zdravnikove interpretacije. Raziskave kažejo, da lahko uporaba IU izboljša diagnostično učinkovitost zdravnikov in skrajša čas interpretacije posameznih rentgenskih preiskav.[6,7]

ZAKLJUČEK

Umetna inteligenca predstavlja pomembno podporno orodje pri prepoznavi zlomov in drugih poškodb skeleta na rentgenskih posnetkih. Sodobni algoritmi dosegajo visoko senzitivnost in specifičnost ter lahko izboljšajo diagnostično učinkovitost zdravnika.[1-4] Kljub temu diagnostična učinkovitost, ugotovljena na ravni velike populacije, ne zagotavlja pravilne diagnoze pri vsakem posameznem bolniku.

Predstavljeni primer subluksacije C5–C6, ki je sistem UI ni prepoznal, opozarja na klinični pomen lažno negativnih rezultatov in omejitve avtomatizirane diagnostike pri kompleksnih poškodbah.

Umetna inteligenca naj predstavlja podporo zdravniku in ne nadomestila za klinično presojo. Kadar obstaja neskladje med klinično sliko, zdravnikovo interpretacijo in rezultatom UI, mora prevladati klinični sum, ob katerem je treba opraviti ustrezno nadaljnjo diagnostiko.

Literatura in viri:

1. Kuo RYL, Harrison C, Curran TA, et al. Artificial Intelligence in Fracture Detection: A Systematic Review and Meta Analysis. *Radiology*. 2022:304(1)_50-62.
2. Nowroozi A, Salehi MA, Shobeiri P, et al. Artificial intelligence diagnostic accuracy in fracture detection from plain radiographs and comparing it with clinicians: a systematic review and a meta-analysis. *Clinical Radiology*. 2024;79(8):579-588
3. Cohen E, Ouertani MS, Beaumel P, et al. Performance of a complete AI radiographic suite across 258,373 X-rays from 26 countries: A worldwide evaluation. *Radiography*. 2026;32(4):103361

4. Sultan JL, Beaumel P, Dementjeva M, et al. International Multicenter Validation of an Expanded AI Diagnostic System for 18 Pathologies in Thoracic and Musculoskeletal Radiography. *Diagnostics*. 2026;16(8):1137
5. Husarek J, et al. Artificial intelligence in commercial fracture detection products: a systematic review and meta-analysis of diagnostic test accuracy. *Scientific Reports.* 2024;14:23163.
6. Guermazi A, Tannoury C, Kompel AJ, et al. Improving radiographic fracture recognition performance and efficiency using artificial intelligence. *Radiology.* 2022;302(3):627-636.
7. Duron L, Ducarouge A, Gillibert A, et al. Assessment of an AI aid in detection of adult appendicular skeletal fractures by emergency physicians and radiologists: a multicenter cross.sectional diagnostic study. *Radiology*. 2021;300(1):120-129
8. American College of Radiology. ACR Appropriateness Criteria Acute Spinal Trauma: 2024 Update. American College of Radiology; 2025;22(5S):S48-S66.
9. National Institute for Health and Care Excellence. Spinal injury: assessment and initial management. NICE guideline NG41. London: National Institute for Health and Care Excellence.
10. Luiken I, Lemke T, Komenda A, et al. Evaluation of commercial AI algorithms for detection of fractures, effusions, and dislocations on real-world clinical data: A prospective registry study. *Radiography (Lond).* 2025;31(6):103189

PRVE VSTAVITVE STIMULATORJEV HRBTENJAČE (SCS) NA NIVO VRATNE HRBTENICE V SLOVENIJI

FIRST SPINAL CORD STIMULATION (SCS) IMPLANTATIONS AT THE CERVICAL LEVEL IN SLOVENIA

Tomaž Šmigoc, Hojka Rowbottom, Nika Pečan, Nenad Živković, Marija Vujić

Ključne besede: stimulacija hrbtenjače; cervikalni nivo; nevromodulacija; nevropatska bolečina; brahialni pletež; kortikobazalna degeneracija

Keywords: spinal cord stimulation; cervical level; neuromodulation; neuropathic pain; brachial plexus injury; corticobasal degeneration

IZVLEČEK

Uvod: Stimulacija hrbtenjače (SCS) je uveljavljena nevromodulacijska metoda za zdravljenje kronične nevropatske bolečine. Medtem ko je nevromodulacija ledvene hrbtenice v Sloveniji prisotna že več desetletij, vstavitev SCS na cervikalni nivo predstavlja nov tehnični in klinični mejnik.

Metode in predstavitve primerov: V prispevku predstavljamo prve tri bolnike, pri katerih smo na Oddelku za nevrokirurgijo UKC Maribor izvedli implantacijo cervikalnega SCS sistema. Prvi primer opisuje bolnika z refraktarno nevropatsko bolečino po poškodbi brahialnega pleteža. Drugi primer prikazuje kompleksno obravnavo hude distonije in sekundarnega kroničnega regionalnega bolečinskega sindroma (CRPS) pri bolniku s kortikobazalno degeneracijo. Tretji primer pa prikazuje hkratno stopenjsko nevromodulacijo na cervikalnem in torakalnem nivoju pri bolniku s sindromom dveh višin (kombinacija neuspele operacije hrbtenice in bolečin v zgornjih okončinah).

Rezultati: Pri vseh treh bolnikih je bila testna faza uspešna (zmanjšanje bolečine za več kot 50 %), kar je omogočilo trajno implantacijo polnilnih nevrostimulatorjev. Zabeležili smo pomembno izboljšanje kakovosti življenja, zmanjšanje ali popolno opustitev opioidne terapije ter izboljšanje funkcionalnosti brez perioperativnih ali dolgoročnih zapletov.

Zaključek: Cervikalna stimulacija hrbtenjače predstavlja varno in visoko učinkovito reverzibilno metodo zdravljenja kompleksnih nevropatskih stanj zgornjih okončin, ki z ustreznim interdisciplinarnim sodelovanjem širi možnosti celostne oskrbe kroničnih bolnikov v Sloveniji.

ABSTRACT

Introduction. Spinal cord stimulation (SCS) is an established neuromodulatory modality for the management of refractory chronic neuropathic pain. While lumbar neuromodulation has been utilized in Slovenia for decades, cervical SCS placement represents a novel technical and clinical milestone in the national healthcare system.

Case Presentations. We present the first three consecutive patients who underwent cervical SCS system implantation at the Department of Neurosurgery, University Medical Centre Maribor. The first case describes a patient with intractable neuropathic pain following a brachial plexus injury. The second case highlights a complex presentation of severe dystonia and secondary complex regional pain syndrome (CRPS) in a patient with corticobasal degeneration. The third case demonstrates a dual-lead advanced neuromodulation approach at both cervical and thoracic levels for multi-segmental pain.

Results. All three patients demonstrated successful trial phases (more than 50% pain reduction), leading to permanent implantation of rechargeable neurostimulators. Significant improvements in quality of life, profound reduction or complete cessation of opioid therapy, and functional recovery were achieved without any perioperative or long-term complications.

Conclusion. Cervical spinal cord stimulation is a safe, highly effective, and reversible treatment option for complex neuropathic conditions affecting the upper extremities. Through interdisciplinary collaboration, this advanced modality successfully expands comprehensive pain management options in Slovenia.

UVOD

Na Oddelku za nevrokirurgijo skupaj z Ambulanto za zdravljenje bolečin v UKC Maribor že od leta 2002 orjemo ledino na področju zdravljenja kronične bolečine z nevromodulacijo. Takrat je bil v naši ustanovi vstavljen prvi nevrostimulator za stimulacijo hrbtenjače - SCS (Spinal Cord Stimulation). Gre za uveljavljeno in tehnološko napredno metodo zdravljenja, kjer v spinalni kanal epiduralno vstavimo elektrodo. To nato povežemo z nevrostimulatorjem, ki je subkutano implantiran v podkožju na trebuhu, ledvenega predela hrbta ali nad zadnjico. Električni impulzi, ki jih generira nevrostimulator, modulirajo prenos signalov preko aferentnih senzoričnih in bolečinskih poti, ki potekajo v zadnjih stebričkih hrbtenjače, s čimer se klinično spremeni zaznavanje bolečine v možganih.[1-3,15]

Večinoma elektrode vstavljamo z minimalno invazivno perkutano metodo pod kontrolo diaskopije. Ta pristop nam omogoča, da lahko pri budnemu in sodelujočem bolniku elektrodo natančno pozicioniramo na specifični anatomski nivo hrbtenjače. S tem dosežemo maksimalno učinkovitost delovanja, saj pokrijemo čimvečje anatomsko območje bolečin z nizko jakostjo stimulacije ter brez izzivanja neprijetnih občutkov.

Po uspešni vstavitvi sledi t. i. »testna faza«. Elektrodo preko podaljška iz kože povežemo z zunanjim poskusnim stimulatorjem in tako bolnika odpustimo domov. V času testne faze, ki traja do 14 dni, bolnik v realnem življenjskem okolju oceni terapevtski doprinos; pogoj za trajno implantacijo je zmanjšanje intenzivnosti kronične bolečine za vsaj 50 %.[4] Potem mu odstranimo podaljšek in vstavimo nevrostimulator, ki ga povežemo s predhodno vstavljeno elektrodo.

Vstavljamo praviloma polnilne nevrostimulatorje, ki se telemetrično polnijo, imajo baterije z bistveno daljšo življenjsko dobo in je tako potrebno veliko manj menjav nevrostimulatorjev.[5] Bolnikom edini v Sloveniji ponujamo vse možne tipe stimulacije SCS. Odvisno od indikacije imamo možnost standardne stimulacije, kjer bolniki čutijo

v področju bolečine prijetno drevenenje, FAST stimulacijo, kjer z višjo frekvenco in nižjimi amplitudami izničimo učinek drevenenja in samo ne zaznavajo bolečine.[6] DTM (Differential Target Multiplexed) stimulacija z različnimi frekvencami stimulira tudi glialne celice, kar vodi do zmanjšanja bolečin tako v križu kot prizadeti nogi.[7,14] Ob tem pa nam stimulatorji omogočajo tudi avtomatsko prilagajanje stimulacije glede na položaj bolnika (leže ali stoje) in najnoveši tudi omogočajo t.i. stimulacijo zaprte zanke, kjer stimulator meri odziv hrbtenjače na stimulacijo in se temu sproti prilagaja.[8]

Ker nevromodulacija ni omejena le na ledveno hrbtenico, temveč je njena aplikacija izjemno široka, smo se v UKC Maribor kot prvi v Sloveniji odločili za razširitev programa in vstavitev SCS na nivo vratne hrbtenice. V nadaljevanju predstavljamo prve tri klinične primere.

PREDSTAVITEV PRIMEROV

Prvi poseg smo izvedli septembra 2025. Prvi bolnik je bil gospod s stanjem po poškodbi brahialnega pleteža z avulzijo korenine C6. Ob težavah s parezo je več let trpel za nevropatsko bolečino v levi roki. Glede na neuspeh ostalih metod zdravljenja smo se odločili za poskus zdravljenja s SCS. Vstavili smo eno perkutano elektrodo z osmimi kontakti proizvajalca Boston Scientific preko vstopnega mesta na nivoju C7-Th1 na nivo hrbtenjače C4-C6 (Slike 1-3). V testni fazi se je izkazalo zdravljenje za učinkovito. Manj je bilo pekočih občutkov po roki, manj napadov ostre bolečine in izboljšan spanec. Zato smo implantirali nevrostimulator – polnilni Wavewriter Alpha (Boston Scientific). Zdravljenje je zaenkrat pri bolniku dolgoročno uspešno. Literatura navaja, de je učinkovitost SCS pri poškodbah brahialnega pleteža lahko 5–10 let, dolgoročni pozitivni učinki so pri 69 % bolnikov.[9] Gre za reverzibilno, malo invazivno metodo zdravljenja.

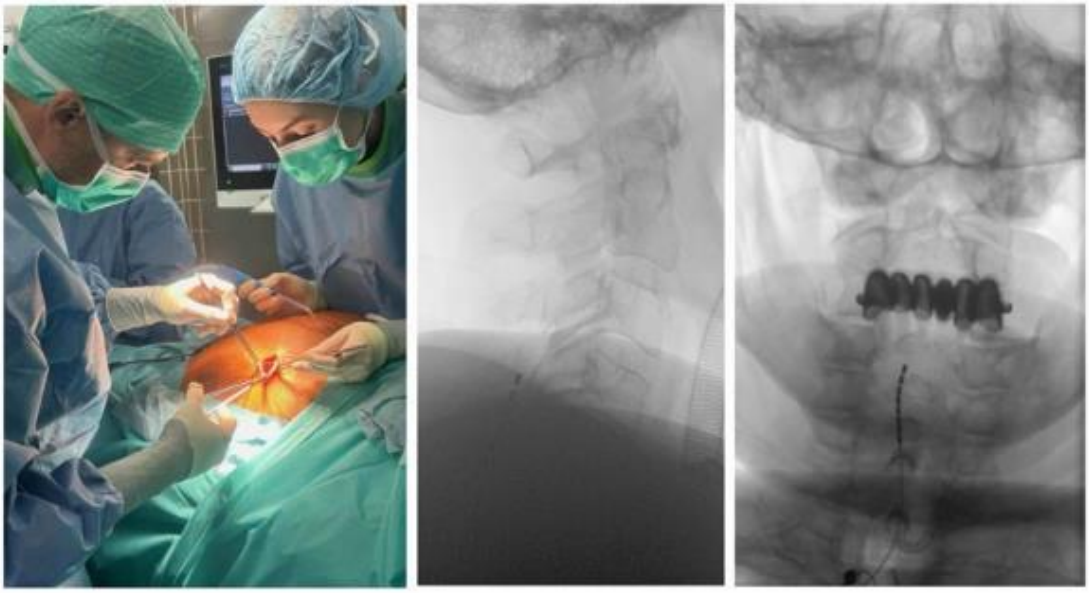

Slike 1-3. Prva vstavitev cervikalne SCS in na stranski ter antero-posteriorni RTG sliki vratne hrbtenice položaj elektrode.

Drug primer pa je posebnost tudi v mednarodnem prostoru, opisani so le posamezni primeri. Pri bolniku s kortikobazalno degeneracijo je prišlo do boleče in stalne distonije leve zgornje okončine. Zdravljenje je bil multifaktorsko z medikamentozno terapijo, nazadnje hospitaliziran na Nevrološki kliniki UKC Ljubljana, kjer je prejel elastomerno črpalko. To je bilo za bolnika sicer učinkovito, vendar s stranskimi učinki in ne praktično, saj je prihajal iz tujine. Tako so se kolegi iz UKC Ljubljana obrnili na nas. Obstajala je možnost zmanjšanja bolečin ob zdravljenju s SCS, saj v tem primeru kortikobazalne degeneracije lahko govorimo o kroničnem regionalnem bolečinskem sindromu.[10,11] Marca 2026 smo mu vstavili osem kontaktno perkutano elektrodo (Boston Scientific) na nivo C4 (Sliki 4, 5). Po krajši testni fazi pa smo vstavili polnilni nevrostimulator Wavewriter Alpha (Boston Scientific). S stimulacijo in drevenenjem po levi roki smo dosegli pomembno zmanjšanje bolečin, tako da smo mu lahko odstranili elastomerno črpalko in ukinili vso opiatno protibolečinsko terapijo. Nekoliko se je izboljšala tudi funkcionalnost roke, tako da je lahko dobil prilagojeno opornico.

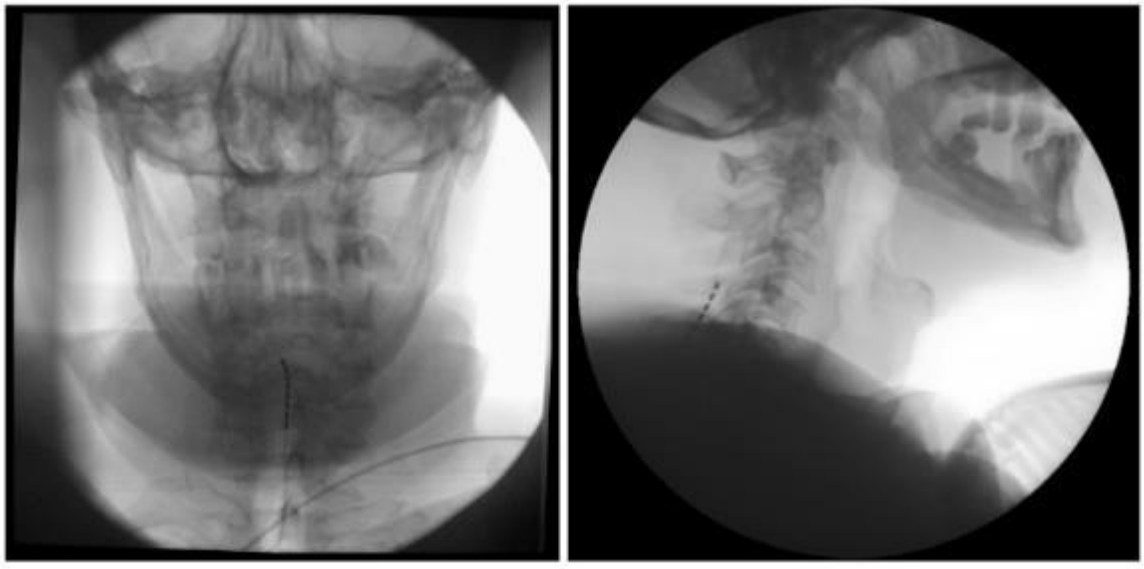

Sliki 4 in 5. Antero-posteriorna in stranska RTG porojekcija elektrode na nivoju cervikalne hrbtenice.

Tretji primer pa predstavlja nadaljnje stopnjevanje pri zdravljenju s SCS. Pri 72-letnem bolniku z zelo izraženim kroničnim bolečinskim sindromom v hrbtenici je bila prisotna huda bolečina v križu, ki se ji je pridružila nevropatska bolečina po levi nogi. Tukaj je bilo prisotno stanje po operaciji ledvene hrbtenice. Imel pa je tudi zelo močne pekoče bolečine v obeh rokah. Ni bilo prisotne utesnitve hrbtenjače ali živčnih korenin na nivoju vratne hrbtenice. Na obeh nivojih hrbtenice je izčrpal vse metode zdravljenja, vendar ni bilo izboljšanja. Prejemal je opiatne analgetiki, kar je tudi vplivalo na njegove psihofizične sposobnosti.[12,13] Glede na vztrajanje in močno izraženost bolečin v hrbtenici in okončinah, smo se odločili za poskus zdravljenja s SCS preko testne faze. V isti seji smo mu sprva vstavili perkutano elektrodo (Boston Scientific) na nivo Th9 z leve strani, nato pa še drugo perkutano elektrodo (Boston Scientific) na nivo C4 (Sliki 6, 7). Sledila je testna faza. Po njej je bil bolnik zelo zadovoljen. Pomembno sta se zmanjšali obe bolečini. V tretji fazi smo obe elektrodi povezali z nevrostimulatorjem

(WaveWritter Alpha Boston Scientific), ki smo ga vstavili v podkožni žep na hrbtu desno ledveno. Bolnik ima tako z dvema elektrodama na dveh različnih višinah učinkovito zmanjšano bolečino.

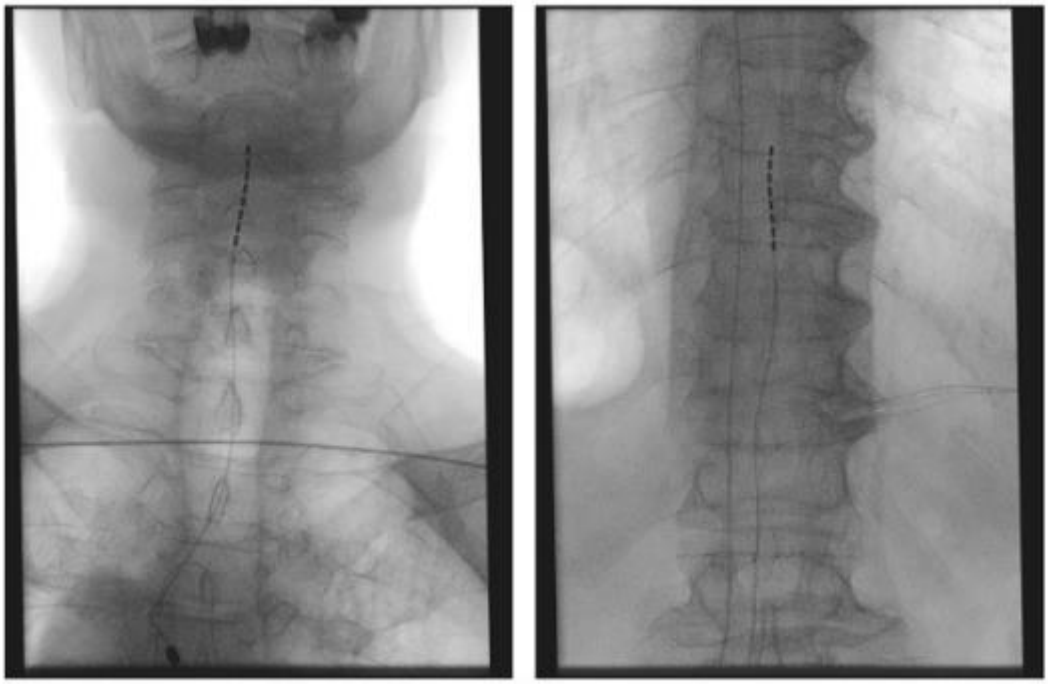

Sliki 6 in 7. Perkutana elektroda na nivoju vratne in torakalne hrbtenice pri enem bolniku.

ZAKLJUČEK

Uvedba stimulacije hrbtenjače na cervikalnem nivoju predstavlja pomemben strokovni napredek za naš oddelek. Zdravljenje se je pri naših prvih treh bolnikih izkazalo za izjemno varno in klinično visoko učinkovito. V celotnem poteku obravnave – med perkutanimi vstavitvami elektrod, tekom testne faze, pri sami implantaciji trajnih nevrostimulatorjev ter v prvih mesecih sledenja – nismo zabeležili nobenih kirurških, nevroloških ali infektivnih zapletov.

Izzivov na področju obravnave kompleksne kronične bolečine v sodobni medicini ne primanjkuje. Z intenzivnim interdisciplinarnim timskim delom, ki povezuje nevrokirurge, anesteziologe ter nevrologe, fiziatre in klinične psihologe, bomo nadaljevali z uvajanjem najnaprednejših nevromodulacijskih metod. S tem bomo bolnikom v Sloveniji zagotavljali vrhunsko, celovito in z najnovejšimi svetovnimi smernicami usklajeno oskrbo.

Literatura in viri:

1. Deer TR, Mekhail N, Provenzano D, et al. The Appropriate Use of Neurostimulation of the Spinal Cord and Peripheral Nervous System for the Treatment of Chronic Pain and Ischemic Diseases: The Neuromodulation Appropriateness Consensus Committee. *Neuromodulation*. 2014;17(6):515-550.
2. Melzack R, Wall PD. Pain mechanisms: a new theory. *Science*. 1965;150(3699):971-979.

3. Lanza G, Johnston CH, Taylor RS, et al. Spinal cord stimulation for the treatment of chronic pain: deep dive into technologies and clinical efficacy. *J Neurosurg Spine*. 2021;34(4):611-624.
4. Eldabe S, Buchser E, Duarte RV. Complications of Spinal Cord Stimulation and Peripheral Nerve Stimulation Techniques: A Review of the Literature. *Pain Med*. 2016;17(2):325-336.
5. Mekhail NA, Mathews M, Nageeb F, et al. Retrospective review of rechargeable versus non-rechargeable spinal cord stimulation systems: patient satisfaction and cost-effectiveness. *Neuromodulation*. 2018;21(3):284-291.
6. Chinchillas LM, Lenders MW, Smet ID, et al. FAST (Fast Acting Sub-perception Therapy) spinal cord stimulation for intractable chronic pain: multi-center clinical outcomes. *Pain Physician*. 2023;26(2):E145-E153.
7. Fishman MA, Cordner H, Justiz R, et al. Twelve-Month Results From a Multicenter, Open-Label, Randomized Controlled Clinical Trial Comparing Differential Target Multiplexed Spinal Cord Stimulation and Traditional Monochromatic Spinal Cord Stimulation in Patients With Chronic Intractable Pain. *Neurosurgery*. 2021;89(6):1047-1057.
8. Mekhail N, Levy RM, Deer TR, et al. Long-term safety and efficacy of closed-loop spinal cord stimulation to treat chronic back and leg pain (Evoke): a double-blind, randomised, controlled trial. *Lancet Neurol*. 2020;19(2):123-134.
9. Abd-Elsayed A, Schatman ME, Deer TR. Spinal cord stimulation for brachial plexus plexopathy and avulsion injuries: a systematic review of long-term outcomes. *J Pain Research*. 2022;15:1833-1841.
10. Nandi D, Aziz T, Carter H, et al. Cervical spinal cord stimulation for the treatment of upper limb dystonia associated with corticobasal degeneration: a case report. *Mov Disord*. 2019;34(8):1224-1227.
11. Pineda-Ramirez N, Al-Kaisy A, Palmisani S, et al. Spinal Cord Stimulation in Complex Regional Pain Syndrome: Target Specificity and Clinical Nuances. *Anaesthesia*. 2020;75(Suppl 1):e98-e106.
12. Verrills P, Sinclair C, Barnard A. Multi-segmental spinal cord stimulation for complex dual-region chronic pain syndromes. *Neuromodulation*. 2016;19(7):734-742.
13. Chou R, Turner JA, Devine EB, et al. The effectiveness and risks of long-term opioid therapy for chronic pain: a systematic review for a National Institutes of Health Pathways to Prevention Workshop. *Ann Intern Med*. 2015;162(4):276-286.
14. Kapural L, Yu C, Doust MW, et al. Novel 10-kHz High-Frequency Therapy (HF10 Therapy) Is Superior to Traditional Low-Frequency Spinal Cord Stimulation for the Treatment of Chronic Back and Leg Pain: 12-Month Randomized Controlled Trial. *Anesthesiology*. 2015;123(4):851-860.
15. Slavin KV. Technical Advances in Spinal Cord Stimulation. *Prog Neurol Surg*. 2011;24:1-11.

LAPAROSKOPSKA REKONSTRUKCIJA IATROGENE POŠKODBE SEČEVODA S TEHNIKO "PSOAS HITCH": PRIKAZ PRIMERA

LAPAROSCOPIC RECONSTRUCTION OF IATROGENIC URETERAL INJURY USING THE PSOAS HITCH TECHNIQUE: A CASE REPORT

Dimche Malukoski, Tomislav Mostrov, Simon Hawlina

Ključne besede: iatrogene poškodbe sečevoda; ureteroneocistostomija; psoas hitch; laparoskopija; histerektomija

Keywords: iatrogenic ureteral injury; ureteroneocystostomy; psoas hitch; laparoscopy; hysterectomy

IZVLEČEK

Uvod: Iatrogene poškodbe sečevoda so redek, vendar potencialno resen zaplet medenične kirurgije. Pogosto niso prepoznane med samim posegom, pozna diagnoza pa je lahko povezana z obstrukcijo zgornjih sečil, okužbo, nastankom fistule in izgubo ledvične funkcije. Pri poškodbah distalnega sečevoda je ureteroneocistostomija standardna rekonstruktivna možnost, pri večjem defektu pa lahko mobilizacija sečnega mehurja s tehniko psoas hitch omogoči anastomozo brez napetosti.

Prikaz primera: Predstavljamo 40-letno bolnico z veliko tumorsko formacijo male medenice in obojestransko hidronefrozo, pri kateri sta bila pred načrtovano ginekološko operacijo vstavljena obojestranska DJ-stenta. Po laparoskopski histerektomiji je bolnica razvila levostransko hidronefrozo in urosepso. Na preglednem rentgenskem posnetku trebuha je bila vidna prekinitev levega DJ-stenta, kar je vzbudilo sum na iatrogeno transekcijo levega sečevoda. Po antibiotičnem zdravljenju in razbremenitvi zgornjih sečil s perkutano nefrostomo je bila načrtovana odložena rekonstrukcija. Tri mesece po primarnem posegu smo izvedli laparoskopsko ureteroneocistostomijo s tehniko psoas hitch in vstavitvijo JJ-stenta.

Rezultati: Rekonstruktivni poseg je potekal brez zapletov. Pooperativni potek je bil miren, bolnica pa je bila drugi pooperativni dan odpuščena v domačo oskrbo. JJ-stent je bil odstranjen štiri tedne po operaciji. Ob nadaljnjem spremljanju je bolnica brez težav.

Sklep: Laparoskopska ureteroneocistostomija s tehniko psoas hitch predstavlja učinkovito minimalno invazivno možnost zdravljenja izbranih iatrogenih poškodb distalnega sečevoda. Primer prikazuje uspešno odloženo laparoskopsko rekonstrukcijo popolne poškodbe sečevoda po ginekološki operaciji, izvedeno v regionalni bolnišnici.

ABSTRACT

Introduction. Iatrogenic ureteral injuries are uncommon but potentially serious complications of pelvic surgery. They may remain unrecognized during the primary procedure, while delayed diagnosis can result in upper urinary tract obstruction, infection, urinary fistula formation and

loss of renal function. Ureteroneocystostomy is the preferred reconstructive option for distal ureteral injuries, while bladder mobilization using a psoas hitch can facilitate a tension-free ureterovesical anastomosis when a larger ureteral defect is present.

Case presentation. We present a 40-year-old woman with a large pelvic mass and bilateral hydronephrosis in whom bilateral DJ stents were inserted before planned gynaecological surgery. Following laparoscopic hysterectomy, the patient developed left-sided hydronephrosis and urosepsis. A plain abdominal radiograph demonstrated discontinuity of the left DJ stent, raising suspicion of an iatrogenic transection of the left ureter. After antibiotic treatment and upper urinary tract drainage with a percutaneous nephrostomy, delayed reconstruction was planned. Three months after the primary procedure, laparoscopic ureteroneocystostomy with a psoas hitch and JJ stent placement was performed.

Results. The reconstructive procedure was completed without complications. The postoperative course was uneventful, and the patient was discharged home on the second postoperative day. The JJ stent was removed four weeks after surgery. The patient remained asymptomatic during subsequent follow-up.

Conclusions. Laparoscopic ureteroneocystostomy with a psoas hitch represents an effective minimally invasive treatment option for selected iatrogenic distal ureteral injuries. This case demonstrates successful delayed laparoscopic reconstruction of a complete ureteral injury following gynaecological surgery in a regional hospital.

UVOD

Iatrogene poškodbe sečevoda so redek, vendar klinično pomemben zaplet abdominalnih in medeničnih operacij. Najpogosteje nastanejo pri posegih v mali medenici, pri katerih anatomska bližina sečevoda reproduktivnim organom in medeničnim žilam povečuje tveganje za ligacijo, termično poškodbo, delno ali popolno transekcijo. Posebej zahtevni so posegi pri spremenjenih anatomskih razmerah zaradi velikih medeničnih tumorjev, endometrioze, predhodnih operacij ali obsežnih adhezij. Iatrogene poškodbe predstavljajo večino poškodb sečevoda in so pogosto spregledane med primarnim posegom.[1,2]

Klinični pomen iatrogenih poškodb sečevoda je predvsem v možnosti pozne prepoznave. V pooperativnem obdobju se lahko kažejo z bolečino, hidronefrozo, uhajanjem urina, urinomo, okužbo sečil ali sepso, pozneje pa tudi z nastankom strikture in poslabšanjem ledvične funkcije. Pri pozno prepoznani poškodbi je pogosto potrebna začasna derivacija urina z ureteralnim stentom ali perkutano nefrostomo ter dokončna rekonstrukcija po stabilizaciji bolnika.[1,2]

Način rekonstrukcije je odvisen predvsem od mesta in obsega poškodbe ter možnosti izvedbe dobro prekrvavljene anastomoze brez napetosti. Pri poškodbah distalnega sečevoda je uveljavljena metoda ureteroneocistostomija. Kadar zaradi izgube dolžine sečevoda neposredna reimplantacija v sečni mehur brez napetosti ni mogoča, lahko z mobilizacijo mehurja in njegovo fiksacijo na mišico psoas – tehniko psoas hitch – premostimo nastali defekt in omogočimo varno ureterovezikalno anastomozo.[1]

V prispevku predstavljamo primer 40-letne bolnice s pozno prepoznano popolno iatrogeno poškodbo levega sečevoda po laparoskopski histerektomiji, ki je bila po začetni razbremenitvi zgornjih sečil dokončno zdravljena z laparoskopsko ureteroneocistostomijo s tehniko psoas hitch. Poseg je predstavljal prvo tovrstno laparoskopsko rekonstrukcijo v Splošni bolnišnici Murska Sobota.

PRIKAZ PRIMERA

Štiridesetletna bolnica je bila junija 2026 obravnavana zaradi velike tumorske formacije v mali medenici. CT trebuha in medenice je pokazal približno 13 cm veliko spremembo ginekološkega izvora, ki je zaradi kompresije obeh sečevodov povzročala obojestransko hidronefrozo. Zaradi obstrukcije zgornjih sečil sta bila pred načrtovanim ginekološkim posegom vstavljena obojestranska DJ-stenta.

Dne 16. junija 2026 je bila opravljena totalna laparoskopska histerektomija z levostransko adneksektomijo in desnostransko salpingektomijo. Zaradi velikosti spremembe in spremenjenih anatomskih razmer je bil poseg tehnično zahteven. V zgodnjem pooperativnem obdobju je pri bolnici prišlo do kliničnih in laboratorijskih znakov okužbe ter levostranske hidronefroze, klinična slika pa je ustrezala urosepsi. Pregledni rentgenski posnetek trebuha je pokazal prekinitev predhodno vstavljenega levega DJ-stenta (Slika 1), kar je vzbudilo močan sum na iatrogeno transekcijo levega sečevoda.



Slika 1. Pregledni rentgenski posnetek trebuha po laparoskopski histerektomiji. Vidna je prekinitev levega DJ-stenta, ki je vzbudila sum na iatrogeno transekcijo levega sečevoda.

Bolnica je prejela antibiotično zdravljenje, zaradi obstrukcije levega zgornjega urinarnega trakta pa je bila vstavljena perkutana nefrostoma. Po razrešitvi akutnega septičnega dogajanja in vzpostavitvi ustrezne drenaže ledvice je bila sprejeta odločitev za odloženo dokončno rekonstrukcijo sečevoda.

Tri mesece po primarnem posegu, 23. septembra 2026, smo v Splošni bolnišnici Murska Sobota opravili laparoskopsko rekonstrukcijo levega sečevoda. Intraoperativno smo potrdili popolno transekcijo levega sečevoda. Poškodovani sečevod smo preparirali do zdravega in ustrezno prekrvavljenega tkiva. Zaradi dolžine nastalega defekta neposredna ureteroneocistostomija brez napetosti ni bila mogoča, zato smo sečni mehur mobilizirali ter ga s tehniko psoas hitch približali proksimalnemu delu sečevoda.

Po spatulaciji sečevoda smo izvedli antirefluksno ureteroneocistostomijo z dvema monofilamentnima šivoma ter preko anastomoze vstavili JJ-stent. Anastomoza je bila izvedena brez napetosti. Poseg je bil v celoti dokončan laparoskopsko, brez konverzije v odprto operacijo. Šlo je za prvo laparoskopsko ureteroneocistostomijo s tehniko psoas hitch, izvedeno v Splošni bolnišnici Murska Sobota.

Pooperativni potek je bil brez zapletov. Bolnica je bila drugi pooperativni dan v dobrem splošnem stanju odpuščena v domačo oskrbo. JJ-stent smo odstranili štiri tedne po rekonstrukciji. Ob nadaljnjem spremljanju je bolnica brez težav.

RAZPRAVA

Iatrogene poškodbe sečevoda so redek, vendar pomemben zaplet medenične kirurgije. Zaradi anatomskega poteka sečevoda v mali medenici je posebej izpostavljen njegov distalni del. Tveganje za poškodbo se poveča pri spremenjenih anatomskih razmerah, obsežnih medeničnih procesih, adhezijah in tehnično zahtevnejših operacijah. Pomemben problem predstavlja dejstvo, da poškodba pogosto ni prepoznana že med primarnim posegom. Pozna diagnoza lahko vodi v obstrukcijo zgornjih sečil, urinomo, fistulo, okužbo ali urosepso ter dolgoročno tudi v poslabšanje ledvične funkcije.[1,2]

Pri naši bolnici sta bila zaradi obojestranske hidronefroze pred ginekološko operacijo vstavljena obojestranska DJ-stenta. Kljub temu je med tehnično zahtevno laparoskopsko histerektomijo prišlo do popolne transekcije levega sečevoda. Vloga profilaktičnega ureteralnega stentiranja pri preprečevanju poškodb sečevoda ostaja predmet razprav. EAU uporabo profilaktičnih stentov pri bolnikih z visokim tveganjem za poškodbo sečevoda navaja le kot šibko priporočilo.[1] Sistematični pregled in metaanaliza kompleksnih ginekoloških posegov iz leta 2024, ki je zajela 8661 bolnic, ni pokazala statistično značilnega zmanjšanja tveganja za poškodbo sečevoda ob profilaktični kateterizaciji oziroma stentiranju.[3] V našem primeru DJ-stent poškodbe ni preprečil, je pa njegova prekinitev na pooperativnem rentgenskem posnetku predstavljala pomemben diagnostični znak in usmerila nadaljnjo obravnavo.

Pri pozno prepoznanih poškodbah sečevoda je ob prisotnosti okužbe in obstrukcije najprej potrebna ustrezna drenaža zgornjih sečil ter zdravljenje okužbe. EAU pri iatrogenih poškodbah sečevoda s pozno diagnozo priporoča urinsko derivacijo z nefrostomo oziroma JJ-stentom.[1] Pri naši bolnici smo zaradi urosepse in levostranske hidronefroze najprej uvedli antibiotično zdravljenje in vstavili perkutano nefrostomo.

Po stabilizaciji bolnice smo se odločili za odloženo dokončno rekonstrukcijo, ki je bila izvedena tri mesece po primarnem posegu.

Izbira rekonstruktivne tehnike je odvisna predvsem od mesta poškodbe, dolžine defekta ter možnosti vzpostavitve dobro prekrvavljene anastomoze brez napetosti. Pri poškodbah distalnega sečevoda je ureteroneocistostomija priporočena metoda rekonstrukcije. Kadar zaradi dolžine defekta neposredna reimplantacija ni mogoča brez napetosti, mobilizacija sečnega mehurja in njegova fiksacija na ipsilateralno mišico psoas omogočita približanje mehurja proksimalnemu delu sečevoda. Za tehniko psoas hitch je v smernicah navedena visoka, približno 97-odstotna uspešnost.[1]

Laparoskopski pristop omogoča izvedbo istih osnovnih rekonstruktivnih načel ob manjši invazivnosti. Rassweiler in sodelavci so opisali pet bolnic po ginekoloških operacijah, pri katerih je bila laparoskopska ureteroneocistostomija s psoas hitch uspešno izvedena brez intraoperativnih ali pooperativnih zapletov.[4] Modi in sodelavci so metodo uporabili pri 18 bolnicah z iatrogeno poškodbo distalnega sečevoda po histerektomiji. Povprečna starost bolnic je bila 35,5 leta, povprečni čas od poškodbe do rekonstrukcije pa 2,2 meseca. Sedemnajst od 18 posegov je bilo uspešno dokončanih laparoskopsko, pri povprečnem spremljanju 26,4 meseca pa pooperativna urografija ni pokazala obstrukcije pri nobeni bolnici.[5] Časovni potek je primerljiv z našim primerom, pri katerem smo rekonstrukcijo izvedli tri mesece po primarnem posegu.

Uspešna laparoskopska ureteroneocistostomija s tehniko psoas hitch pri naši bolnici kaže, da je mogoče zahtevnejše rekonstruktivne urološke posege ob ustreznem znanju, izkušnjah in opremi izvajati tudi v regionalni bolnišnici. Minimalno invazivni pristop je omogočil dokončno rekonstrukcijo brez konverzije v odprto operacijo, nekompliciran pooperativni potek in odpust bolnice drugi pooperativni dan. Poseg predstavlja prvo laparoskopsko ureteroneocistostomijo s tehniko psoas hitch v Splošni bolnišnici Murska Sobota.

ZAKLJUČEK

Iatrogene poškodbe sečevoda predstavljajo resen zaplet medenične kirurgije, pri katerem sta zgodnja prepoznava in ustrezna drenaža zgornjih sečil ključni za preprečevanje nadaljnjih zapletov in ohranitev ledvične funkcije. Pri pozno prepoznani popolni poškodbi distalnega sečevoda je odložena ureteroneocistostomija s tehniko psoas hitch učinkovita rekonstruktivna možnost, kadar neposredne reimplantacije brez napetosti ni mogoče doseči.

Naš primer prikazuje uspešno laparoskopsko rekonstrukcijo popolne iatrogene transekcije levega sečevoda po zahtevni ginekološki operaciji. Poseg je bil izveden v celoti laparoskopsko, brez zapletov in s hitrim pooperativnim okrevanjem bolnice. Prva laparoskopska ureteroneocistostomija s tehniko psoas hitch v Splošni bolnišnici Murska Sobota obenem kaže, da je ob ustreznem znanju, izkušnjah in

multidisciplinarnem sodelovanju mogoče zahtevne minimalno invazivne rekonstruktivne urološke posege uspešno izvajati tudi v regionalnem bolnišničnem okolju.

Literatura in viri:

1. EAU Guidelines. Edn. presented at the EAU Annual Congress, London 2026. Arnhem: EAU Guidelines Office; 2026. ISBN 978-94-92671-32-5.
2. Gild P, Kluth LA, Vetterlein MW, Engel O, Chun FKH, Fisch M. Adult iatrogenic ureteral injury and stricture-incidence and treatment strategies. Asian J Urol. 2018;5(2):101–106. doi:10.1016/j.ajur.2018.02.003.
3. Gurumurthy M, McGee AE, Saraswat L. Prophylactic ureteric catheterisation during complex gynaecological surgery: a systematic review and meta-analysis. BJOG. 2024;131(10):1341–1351. doi:10.1111/1471-0528.17823.
4. Rassweiler JJ, Gözen AS, Erdogru T, et al. Laparoscopic ureteroneocystostomy with psoas hitch. J Minim Invasive Gynecol. 2006;13(4):302–305. doi:10.1016/j.jmig.2006.03.016.
5. Modi P, Gupta R, Rizvi SJ. Laparoscopic ureteroneocystostomy and psoas hitch for post-hysterectomy ureterovaginal fistula. J Urol. 2008;180(2):615–617. doi:10.1016/j.juro.2008.04.029.

PAREZA PERONEALNEGA ŽIVCA KOT POSLEDICA INTRANEVRALNEGA GANGLIJA ARTIKULARNE VEJE

PERONEAL NERVE PALSY CAUSED BY AN INTRANEURAL GANGLION OF THE ARTICULAR BRANCH

Ana Jarc, Aleš Porčnik, Andrej Lapoša

Ključne besede: ganglijske ciste; peronealni živec; utesnitvene nevropatije; zgornji tibiofibularni sklep; artikularna veja

Keywords: ganglion cysts; peroneal nerve; nerve compression syndromes; superior tibiofibular joint; articular branch

IZVLEČEK

Intranevralni ganglij je redek, a kirurško ozdravljiv vzrok pareze peronealnega živca. Po artikularni teoriji izvira iz zgornjega tibiofibularnega sklepa, sklepna tekočina pa se po artikularni veji širi v ovojnico živca. Predstavljamo tri bolnike, ki smo jih med letoma 2022 in 2024 obravnavali na Kliničnem oddelku za plastično, rekonstrukcijsko, estetsko kirurgijo in opekline UKC Ljubljana. Pri 48-letni bolnici s predhodno poškodbo kolena so prevladovale senzibilitetne motnje, ganglij pa je bil potrjen z magnetnoresonančno preiskavo (MR) in punkcijo. Pri 72-letnem bolniku je nenadno padajoče stopalo sprva vodilo k sumu na okvaro v ledveno-križnem predelu, okvaro ob glavici mečnice pa sta šele kasneje pokazala elektromiografija (EMG) in ultrazvok (UZ). Pri 42-letnem bolniku z bolečino in blago oslabljeno dorzifleksijo je MR pokazal ganglijske ciste v živcu in artrozo zgornjega tibiofibularnega sklepa. Pri vseh smo artikularno vejo prekinili ali podvezali. Težave so se pri vseh izboljšale, pri bolniku s skoraj popolno parezo pa je bila dorzifleksija po desetih mesecih funkcionalno primerna. Pri okvari peronealnega živca brez jasnega vzroka je ključna klinična slika, EMG ne zadostuje, potrebna je tudi slikovna preiskava kolena. Operirati je treba zgodaj, ključni korak operacije pa je prekinitev artikularne veje.

ABSTRACT

Intraneural ganglion is a rare but surgically curable cause of peroneal nerve palsy. According to the articular theory, it arises from the superior tibiofibular joint, and joint fluid dissects along the articular branch into the nerve sheath. We present three patients treated between 2022 and 2024 at the Department of Plastic, Reconstructive and Aesthetic Surgery and Burns, University Medical Centre Ljubljana. A 48-year-old patient with a previous knee injury had predominantly sensory symptoms, and the ganglion was confirmed by magnetic resonance imaging (MRI) and aspiration. In a 72-year-old patient, a sudden foot drop was initially attributed to a lumbosacral lesion, and only later did electromyography (EMG) and ultrasound localise the lesion at the fibular head. In a 42-year-old patient with pain and mild weakness of ankle dorsiflexion, MRI showed ganglion cysts within the nerve and arthrosis of the superior

tibiofibular joint. In all patients, the articular branch was disconnected or ligated. Symptoms improved in all three, and the patient with near-complete palsy had regained functional dorsiflexion by ten months. In peroneal neuropathy of unclear cause, the clinical picture is crucial, EMG alone is insufficient, and imaging of the knee is also required. Surgery should be performed early, and disconnection of the articular branch is the key step.

UVOD

Okvara skupnega peronealnega živca je najpogostejša utesnitvena nevropatija spodnjega uda. Najpogosteje nastane v predelu glavice mečnice, kjer živec leži povrhnje. Vzrok je največkrat zunanji pritisk, na primer pri dolgotrajnem klečanju ali sedenju s prekrižanimi nogami, pogoste pa so tudi poškodbe in iatrogene okvare po posegih na kolenu.[1,2]

Redkeje živec utesnjuje tvorba v okolici glavice mečnice. Ena izmed njih je intranevralni ganglij, ki nastane znotraj ovojnice živca. Je redek, pogosto spregledan, a ozdravljiv vzrok pareze peronealnega živca.[3,4]

Prvi intranevralni ganglij (na ulnarnem živcu) je bil opisan že leta 1810, njegov nastanek pa je ostal nepojasnjen skoraj dve stoletji. Pripisovali so ga degeneraciji ovojnice živca, tumorju ali krvavitvi, izidi zdravljenja pa so bili zaradi pogostih ponovitev slabi.[4–6] Šele artikularna teorija iz leta 2003 je pokazala, da intranevralni ganglij peronealnega živca izvira iz zgornjega tibiofibularnega sklepa in da je ključ do uspešnega zdravljenja artikularna veja, ki sklep povezuje z živcem.[1,4,5]

V prispevku predstavljamo tri bolnike z intranevralnim ganglijem artikularne veje peronealnega živca, ki so bili obravnavani na Kliničnem oddelku za plastično, rekonstrukcijsko, estetsko kirurgijo in opekline Kirurške klinike UKC Ljubljana in povzemamo sodobna spoznanja o nastanku, diagnostiki in kirurškem zdravljenju te bolezni.

ANATOMIJA

Skupni peronealni živec (n. peroneus communis) se od tibialnega dela ishiadičnega živca (n. ischiadicus) loči na vrhu poplitealne kotanje. Poteka ob kiti dvoglave stegenske mišice (m. biceps femoris) in povrhnje od lateralne glave dvoglave mečne mišice (m. gastrocnemius), nato za glavico mečnice in okoli vratu mečnice, kjer pod izvorom dolge peronealne mišice (m. peroneus longus) vstopi v peronealni tunel. Tu leži tik ob kosti. Zaradi povrhnje lege in zmanjšane premakljivosti je tu zelo občutljiv za pritisk.[1,2,7]

Ob vratu mečnice se razdeli na globoki (n. peroneus profundus) in povrhnji peronealni živec (n. peroneus superficialis). Globoki peronealni živec oživčuje mišice za dorzifleksijo stopala in ekstenzijo prstov ter kožo prvega medprstja. Povrhnji peronealni živec oživčuje mišici za everzijo stopala ter kožo lateralne strani goleni in hrbtišča stopala.[1,2] Poleg njiju izhaja še tanka artikularna veja (ramus articularis) iz

globokega peronealnega živca tik za razcepiščem ali iz skupnega peronealnega živca tik pred njim. Veja se v obliki črke J ali U vrača okoli mečnice in oživčuje zgornji tibiofibularni sklep (articulatio tibiofibularis). Njena vlakna v živcu potekajo skupaj z vlakni globokega peronealnega živca.[5,7] Glavna mišica za inverzijo stopala je zadajšnja tibialna mišica (m. tibialis posterior), ki jo oživčuje tibialni živec (n. tibialis), pri inverziji pa sodeluje tudi sprednja tibialna mišica. Pri izolirani okvari peronealnega živca je inverzija zato praviloma bistveno bolje ohranjena kot dorzifleksija, ni pa nujno povsem normalna.[1,2]

Zgornji tibiofibularni sklep je majhen sinovijski sklep med glavico mečnice in golenico, katerega sklepna votlina je pogosto povezana s kolenskim sklepom.[5,8] Blaži torzijske obremenitve iz gležnja, zato ga lahko okvarijo ponavljajoče se mikrotravme ali akutna poškodba.[5]

PATOFIZIOLOGIJA

Intranevralni ganglij je cista z gosto, želatinasto vsebino, ki leži znotraj ovojnice živca (epinevrija). Po artikularni teoriji ne nastane v živcu, temveč izvira iz sosednjega sklepa, pri peronealnem živcu najpogosteje iz zgornjega tibiofibularnega sklepa.[4,5]

Ob okvari sklepne ovojnice, najpogosteje zaradi degenerativnih sprememb ali poškodbe, sklepna tekočina skozi drobno razpoko vdre pod ovojnico artikularne veje. Povezava med sklepom in cisto deluje kot enosmerna zaklopka, zato tekočina v živec priteka, nazaj v sklep pa ne more. V ovojnici se tekočina običajno širi v proksimalni smeri po artikularni veji v globoko vejo in skupni peronealni živec, redko do ishiadičnega živca. Ker se tlak v sklepu spreminja z gibanjem in obremenitvijo kolena, se cista izmenično polni in prazni, zato lahko tudi simptomi nihajo.[4,5]

Cista znotraj živca razriva in stiska fascikle, pri čemer najprej prizadene vlakna globokega peronealnega živca.[2,5] Spremembe v živcu so sprva popravljive (demielinizacija), ob dolgotrajnem pritisku pa nastopita degeneracija aksonov in intranevralno brazgotinjenje. Okrevanje je takrat odvisno od regeneracije aksonov in je ob predolgi denervaciji mišice nepopolno.[1,2]

KLINIČNA SLIKA

Ker cista najprej stisne vlakna globokega peronealnega živca, sta najbolj prizadeta dorzifleksija stopala in občutek v prvem medprstju. Nastane padajoče stopalo, everzija pa ostane dlje ohranjena.[2,5] Ob glavici mečnice sta lahko prisotna občutljivost na pritisk in pozitiven Hoffmann-Tinelov znak.[1]

Bolniki z intranevralnim ganglijem imajo v primerjavi z drugimi bolniki z okvaro peronealnega živca pogosteje bolečino v predelu kolena, tipno zatrdlino ob glavici mečnice in šibkost, ki niha in je lahko povezana z obremenitvijo noge. Običajnih

dejavnikov tveganja, kot so sedenje s prekrižanimi nogami, izguba telesne teže ali dolgotrajno ležanje, pri njih praviloma ni.[3]

DIAGNOSTIKA

Okvaro živca lahko potrdimo z elektromiografsko preiskavo (EMG). Z njo določimo mesto in stopnjo okvare ter izključimo okvaro bolj proksimalno.[1] EMG pa ne pokaže, kaj je okvaro povzročilo.[3]

Za diagnozo in načrtovanje operacije je najpomembnejša magnetnoresonančna preiskava (MR). Znak »tail sign« pokaže povezavo ganglija s sklepom po artikularni veji (Slika 1), ne loči pa intranevralnega ganglija od ekstranevralnega. Znak »transverse limb sign«, ki prikaže ganglij v prečnem delu artikularne veje ob vratu mečnice, je patognomoničen za intranevralni ganglij. Diagnozo podpre še znak »signet ring sign«, pri katerem ganglij v epinevriju odriva fascikle ob rob.[4,9] Ganglij si lahko prikažemo tudi z ultrazvočno preiskavo, ki je hitra in dostopna, vendar povezavo s sklepom prikaže redkeje kot MR preiskava.[4,10]



Slika 1. MR levega kolena pri Primeru 1, koronarni (a), sagitalni (b) in aksialni (c) prerez. Tekočina v zgornjem tibiofibularnem sklepu (trikotnik), znak »tail sign« (rdeča puščica) in ganglij v skupnem peronealnem živcu (bela puščica), na c kot znak »signet ring«. * – glavica mečnice. Vir: Arhiv KOPREKO.

ZDRAVLJENJE

Intranevralni ganglij, ki povzroča okvaro živca, zdravimo kirurško.[11,12] Punkcija ganglija lahko le začasno zmanjša pritisk na živec, bolezni pa ne pozdravi, saj povezava s sklepom ostane.[4,5] Daljše trajanje simptomov pred operacijo je povezano s slabšim izidom, zato je treba operirati čim prej po postavitvi diagnoze.[1,11]

Ob uporabi Esmarchove preveze napravimo kožni rez okoli glavice mečnice. Prikažemo skupni peronealni živec in ga sprostimo do mesta, kjer se razdeli na globoki in povrhnji peronealni živec ter artikularno vejo. Artikularni veji nato sledimo proti sklepu. Bližje sklepu se artikularna veja razdeli na več vejic. Vejico za sprednjo tibialno

mišico (m. tibialis anterior) ohranimo, vejo za zgornji tibiofibularni sklep pa podvežemo in prerežemo. To je ključni korak operacije.[4,5,7,11] Ganglij po prekinitvi veje običajno izgine sam, zato ga izpraznimo le, kadar je velik. Napravimo kratek vzdolžni vrez epinevrija in vsebino nežno iztisnemo. Stene ganglija ne izrezujemo, saj bi s tem po nepotrebnem poškodovali fascikle.[2,4,5,11]

Če artikularne veje ne prekinemo, povezava s sklepom ostane in ganglij se v živcu pogosto ponovi. Kadar je veja prekinjena, se ganglij v živcu praktično ne ponovi, iz prizadetega sklepa pa lahko nastane ekstranevralni ganglij. Zato nekateri avtorji ob prekinitvi veje napravijo še sinovektomijo zgornjega tibiofibularnega sklepa.[4,5,11,12]

Do povrnitve dorzifleksije bolnik uporablja peronealno opornico in izvaja fizioterapijo.

Moč se pri večini bolnikov povrne v nekaj mesecih, okrevanje pa lahko traja tudi več kot dve leti.[1,11] Če se funkcija živca ne povrne, pride v poštev prenos kite zadajšnje tibialne mišice ali prenos živca.[1 2]

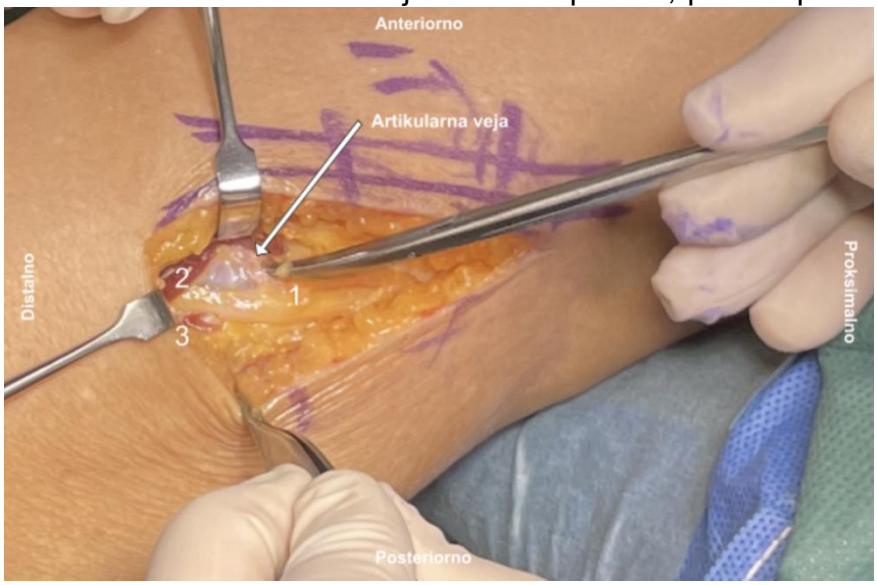

Slika 2. Medoperativni prikaz artikularne veje (puščica) ob skupnem (1), globokem (2) in povrhnjem peronealnem živcu (3). Vir: Arhiv KOPREKO.

PRIKAZ PRIMEROV

V nadaljevanju predstavljamo tri bolnike, ki so bili med letoma 2022 in 2024 obravnavani na oddelku zaradi utesnitve peronealnega živca z intranevralnim ganglijem artikularne veje.

PRIMER 1

48-letna bolnica s predhodno poškodbo levega kolena je prišla v ambulanto zaradi mravljinčenja in bolečin po lateralni strani leve noge. Pred tem je bila opravljena MR preiskava, predhodno pa tudi dve punkciji, s katerima je bil potrjen ganglij v predelu poteka peronealnega živca. Ob pregledu je bila motorična moč dobra, prisoten je bil spremenjen občutek po lateralni strani leve goleni. Na MR posnetkih je bil ganglij viden v poteku artikularne veje peronealnega živca.

Šestnajst dni po pregledu v ambulanti smo v splošni anesteziji sprostili peronealni živec, odstranili ganglij ob artikularni veji, spremenjeno artikularno vejo resecirali ter

zašili povezavo s sklepom. Pooperativni potek je minil brez posebnosti, motorična funkcija je ostala ohranjena.

Ob kontroli 19 dni po operaciji je bolnica navajala precej izboljšan občutek, bolečine so izzvenele, občasne parestezije pa so bile manj izrazite kot pred operacijo. Nadaljnje kontrole so bile predvidene le po potrebi.

PRIMER 2

72-letni bolnik je nenadoma začutil bolečino v levi goleni, nato je opazil padajoče levo stopalo. Ob prvem pregledu je bila dorzifleksija stopala ocenjena z MRC 3- (lestvica Medical Research Council), blago oslabljena pa je bila tudi inverzija, zato je bil postavljen sum na okvaro lumbosakralnega pleteža. V naslednjih 40 dneh je bil ponovno pregledan pri več specialistih. MR ledveno-križne hrbtenice ni pokazal izrazite utesnitve, CT medenice pa je pokazal izrazito zožitev levega lateralnega recesusa in medvretenčne odprtine L4–L5. Kirurško zdravljenje hrbtenice ni bilo indicirano. Pareza je medtem napredovala do skoraj popolne. EMG je sedem tednov po začetku težav pokazal izrazito aksonsko okvaro levega peronealnega živca, predvsem njegove globoke veje, najverjetneje v predelu glavice mečnice. UZ je ob glavici mečnice pokazal cistično tvorbo, ki je verjetno ležala v živcu.

Dvanajst tednov po začetku težav in osem dni po pregledu v ambulanti smo v spinalni anesteziji napravili nevrolizo peronealnega živca, odstranitev intranevralnega ganglija in resekcijo artikularne veje. Pooperativni potek je minil brez posebnosti. Štiri mesece po operaciji je bil celoten obseg aktivne gibljivosti stopala od plantarne fleksije do dorzifleksije 30–40°. Po desetih mesecih sta bili dorzifleksija in everzija funkcionalno primerni, po moči nekoliko šibkejši kot na zdravi strani.

PRIMER 3

42-letni bolnik je prišel na pregled k nevrologu zaradi bolečin v predelu glavice desne mečnice, ki so se v zadnjih dveh mesecih izrazito poslabšale, predvsem ob telesni aktivnosti. Pridružilo se je mravljinčenje po sprednji in lateralni strani goleni in stopala. Pred tem se je veliko ukvarjal s športom, pri čemer je občasno že čutil bolečine. Nevrolog je ugotovil blago hipotrofijo sprednje tibialne mišice ter blago oslabljeno ekstenzijo palca in dorzifleksijo stopala, senzibilitetnih izpadov ni bilo. Hoffmann-Tinelov znak nad glavico mečnice je bil pozitiven. MR desnega kolena je pokazal artrozo zgornjega tibiofibularnega sklepa in več epinevrijskih ganglijskih cist v proksimalnem poteku peronealnega živca. MR in UZ sta pokazala tudi povezavo cist s sklepom.

Približno tri mesece po poslabšanju težav in pet tednov po pregledu v ambulanti smo v splošni anesteziji napravili resekcijo artikularne veje, po kateri se je ganglij polnil. Pooperativni potek je minil brez posebnosti.

Ob kontroli 25 dni po operaciji je simptomatika izginila, slabih osem tednov po operaciji pa smo mu svetovali vrnitev k športnim aktivnostim.

Tabela 1: Primerjava bolnikov.

	Primer 1	Primer 2	Primer 3
Bolnik	ženska, 48 let, levo	moški, 72 let, levo	moški, 42 let, desno
Vodilni simptom	mravljinčenje, bolečina	padajoče stopalo	bolečina, mravljinčenje
Motorični izpad	brez	skoraj popolna pareza dorzifleksije	blaga šibkost dorzifleksije in ekstenzije palca
Diagnostika	MR, punkcija	EMG, UZ	MR, UZ
Prekinitev povezave s sklepom	da	da	da
Izid (sledenje)	izboljšan občutek (19 dni)	funkcionalna dorzifleksija (10 mesecev)	brez simptomov (8 tednov)

MR – magnetnoresonančna preiskava; EMG – elektromiografska preiskava; UZ – ultrazvočna preiskava.

RAZPRAVA

Intranevralni ganglij je redek, a verjetno pogosto spregledan vzrok okvare peronealnega živca. Ko so bolnikom z netravmatsko okvaro peronealnega živca rutinsko opravili UZ, so intranevralni ganglij ugotovili pri 18 %.[10] Pri naših bolnikih so bile prisotne različne faze bolezni. Pri Primeru 1 so prevladovale senzibilitetne motnje ob ohranjeni mišični moči, kar je lahko posledica večje intranevralne kolekcije v predelu skupnega peronealnega živca ter manj v predelu fasciklov globokega peronealnega živca[4], pri Primeru 3 bolečina z blago oslabljeno dorzifleksijo, pri Primeru 2 pa skoraj popolna pareza z aksonsko okvaro.

Pri postavitvi suma je ključna klinična slika. Okvara, ki prizadene predvsem dorzifleksijo in občutek v prvem medprstju, kaže na okvaro globokega peronealnega živca. Ohranjeni inverzija stopala in abdukcija kolka ter pozitiven Hoffmann-Tinelov znak ob glavici mečnice okvaro umestijo ob koleno in jo ločijo od okvare korenine L5.[1] Na ganglij nas morajo opozoriti še bolečina v predelu kolena, šibkost, ki niha z obremenitvijo, in odsotnost običajnih dejavnikov tveganja.[3] Pri Primeru 2 sta nenaden začetek s padajočim stopalom in blago oslabljena inverzija vodila k sumu na okvaro v ledveno-križnem predelu. Blago oslabljena inverzija okvare peronealnega živca ne izključuje, saj pri inverziji sodeluje tudi sprednja tibialna mišica, ki jo oživčuje globoki peronealni živec.[1] Na oceno lahko vpliva tudi bolečina. Okvaro ob glavici mečnice je pokazal šele EMG sedem tednov po začetku težav, do operacije pa je minilo 12 tednov, ko je bila pareza že skoraj popolna. Podoben potek z začetno diagnozo hernije diska L5–S1 opisujejo tudi drugi avtorji.[13] Pri Primeru 3 sta značilna klinična slika in MR kolena okvaro umestila ob glavico mečnice že ob prvem pregledu pri nevrologu.

EMG je pomembna dopolnitev kliničnega pregleda, ne more pa ga nadomestiti. Okvaro potrdi in lokalizira, vzroka pa ne pokaže, saj se izvidi pri gangliju ne razlikujejo

od izvidov pri drugih vzrokih.[3] Ob okvari peronealnega živca brez jasnega vzroka je zato potrebna slikovna preiskava predela kolena. Pri Primeru 2 je ganglij pokazal šele UZ, opravljen po EMG. UZ je hiter in dostopen, MR pa bolje prikaže povezavo s sklepom, ki je lahko neizrazita in jo na posnetkih pogosto spregledamo.[4,10]

Izid je odvisen od stopnje okvare ob operaciji. V retrospektivni raziskavi 65 bolnikov se je mediana moči dorzifleksije po operaciji izboljšala z MRC 2 na 5, moč MRC 4 ali več pa so bolniki v povprečju dosegli po sedmih mesecih. Daljše trajanje simptomov pred operacijo je bilo povezano s slabšim izidom.[11] Primer 2 je bil operiran 12 tednov po začetku težav, ko je bila okvara že aksonska, zato je bilo okrevanje počasno, po desetih mesecih pa je bila dorzifleksija funkcionalno primerna. Primer 3 je bil operiran ob blagi okvari, težave pa so izzvenele že v prvem mesecu po operaciji. Razliko pojasnjuje patofiziologija okvare živca, saj je demielinizacija popravljiva, okrevanje po degeneraciji aksonov pa je odvisno od njihove regeneracije.[1,2]

Pri vseh treh bolnikih smo prekinili povezavo ganglija s sklepom po artikularni veji, kar je ključni korak zdravljenja. Sama izpraznitev ganglija namreč ne zadostuje, saj povezava s sklepom ostane. Pri Primeru 1 tako dve punkciji pred operacijo nista odpravili težav. Od 65 bolnikov v zgoraj omenjeni raziskavi je bila četrtina že prej operiranih v drugi ustanovi, kjer so jim ganglij le izpraznili, zato se je kasneje ponovil.[11] Po prekinitvi artikularne veje se ganglij v živcu ni ponovil, ekstranevralna ponovitev pa je nastala pri 9 % bolnikov[11], v sistematičnem pregledu pa so bile ponovitve redke in večinoma ekstranevralne.[12] Sinovektomije zgornjega tibiofibularnega sklepa nismo opravili pri nobenem bolniku, pri Primeru 1 pa smo zašili povezavo s sklepom. Artroza kolena je najmočnejši napovedni dejavnik za ponovitev.[4] Našim bolnikom smo ob zaključku zdravljenja svetovali kontrolo v primeru ponovnih težav in do sedaj noben ni bil ponovno obravnavan. Ker sta bili kontroli pri Primeru 1 in 3 kratki, ponovitve pa se običajno pojavijo šele po letu dni ali več[11], to ne nadomešča dokumentiranega dolgoročnega spremljanja.

ZAKLJUČEK

Intranevralni ganglij artikularne veje je redek, a kirurško ozdravljiv vzrok pareze peronealnega živca. Naši trije primeri kažejo, da nas mora nanj pri okvari peronealnega živca brez jasnega vzroka opozoriti predvsem klinična slika, pri kateri sta inverzija stopala in abdukcija kolka razmeroma dobro ohranjeni. EMG okvaro lokalizira, vzrok pa pokaže šele slikovna preiskava kolena, najbolje MR. Bolnike je treba operirati čim prej, saj je izid boljši ob manjši okvari živca. Ključni korak operacije je prekinitev artikularne veje, ki bistveno zmanjša tveganje ponovitve ganglija v živcu.

Literatura in viri:

1. Poage C, Roth C, Scott B. Peroneal nerve palsy: evaluation and management. J Am Acad Orthop Surg. 2016;24(1):1–10.
2. Bošnjak R. Poškodbe perifernega živčevja. In: Smrkolj V, **ur.** Kirurgija. Celje: Grafika Gracer; 2014. p. 495–521.

3. Young NP, Sorenson EJ, Spinner RJ, Daube JR. Clinical and electrodiagnostic correlates of peroneal intraneural ganglia. Neurology. 2009;72(5):447–52.
4. Texakalidis P, de Ruiter GCW, Amrami KK, Spinner RJ. What's new with intraneural ganglion cysts? World Neurosurg. 2026;206:124765.
5. Spinner RJ, Atkinson JL, Tiel RL. Peroneal intraneural ganglia: the importance of the articular branch. A unifying theory. J Neurosurg. 2003;99(2):330–43.
6. Spinner RJ, Vincent JF, Wolanskyj AP, Scheithauer BW. Intraneural ganglion cyst: a 200-year-old mystery solved. Clin Anat. 2008;21(7):611–8.
7. Grechenig P, Hohenberger G, Maier M, Grechenig C, Holweg P, Vielgut I, et al. The articular branch of the peroneal nerve to the proximal tibiofibular joint descends at a mean height of approximately 18 mm distal to the postero-lateral tip of the fibular head. Knee Surg Sports Traumatol Arthrosc. 2021;29(4):1232–7.
8. Puffer RC, Spinner RJ, Murthy NS, Amrami KK. CT and MR arthrograms demonstrate a consistent communication between the tibiofemoral and superior tibiofibular joints. Clin Anat. 2013;26(2):253–7.
9. Spinner RJ, Desy NM, Amrami KK. Cystic transverse limb of the articular branch: a pathognomonic sign for peroneal intraneural ganglia at the superior tibiofibular joint. Neurosurgery. 2006;59(1):157–66.
10. Visser LH. High-resolution sonography of the common peroneal nerve: detection of intraneural ganglia. Neurology. 2006;67(8):1473–5.
11. Wilson TJ, Mauermann ML, Rock MG, Spinner RJ. Outcomes following surgery for peroneal intraneural ganglion cysts. Muscle Nerve. 2018;57(6):989–93.
12. Kankam HKN, Duraku LS, Hundepool CA, George S, Chaudhry T, Power DM. Outcomes following surgery for common peroneal nerve intraneural ganglion cysts: a case series and systematic review. Eplasty. 2023;23:e39.
13. Stamiris S, Stamiris D, Sarridimitriou A, Anestiadou E, Karampalis C, Vrangalas V. Acute complete foot drop caused by intraneural ganglion cyst without a prior traumatic event. Case Rep Orthop. 2020;2020:1904595.

RETROSPEKTIVNI PREGLED TRAVMATSKIH POŠKODB MOŽGANOV: VPLIV ANTITROMBOTIČNE TERAPIJE NA POJAV TRAVMATSKE ZNOTRAJLOBANJSKE KRVAVITVE

RETROSPECTIVE REVIEW OF TRAUMATIC BRAIN INJURY: THE IMPACT OF ANTITHROMBOTIC THERAPY ON THE OCCURRENCE OF TRAUMATIC INTRACRANIAL HEMORRHAGE

Anže Lečnik, Žiga Samsa, Borut Hribernik, Janez Ravnik

Ključne besede: poškodba možganov; travmatska znotrajlobanjska krvavitev; antikoagulantna terapija; antiagregacijska terapija; dejavniki tveganja

Keywords: traumatic brain injury; intracranial haemorrhage; anticoagulant therapy; antiplatelet therapy; risk factors

IZVLEČEK

Izhodišča. Travmatske poškodbe možganov predstavljajo pomemben javnozdravstveni problem. Antitrombotična terapija predstavlja znan dejavnik tveganja za razvoj travmatske znotrajlobanjske krvavitve po poškodbi glave. Pogosto pa se pojavlja vprašanje, koliko k temu prispeva antikoagulantna terapija (AKT) in koliko antiagregacijska terapija (AAT). Zanimalo nas je tudi, ali se antagonisti vitamina K (VKA) in direktni oralni antikoagulanti (DOAK) pri tem razlikujejo.

Metode. Napravili smo retrospektivno analizo 12.299 obravnav zaradi poškodbe glave v Urgentnem centru Splošne bolnišnice Celje med letoma 2018 in 2023. Opazovani izid je bila akutna travmatska znotrajlobanjska krvavitev, potrjena s CT glave. Povezavo smo ocenili z multivariatno logistično regresijo, prilagojeno za demografske in klinične dejavnike ter dejavnike, povezane s poškodbo. Rezultate smo preverili še z analizo podskupin in analizo samo pri bolnikih z opravljenim CT in z analizo z uteževanjem (IPTW) pri bolnikih, starih 65 let ali več.

Rezultati. Krvavitev je bila prisotna pri 677 obravnavah (5,5 %). AKT je prejemalo 5,9 %, AAT pa 6,0 % bolnikov. Krvavitev je bila prisotna pri 16,4 % bolnikov z AKT, 11,3 % bolnikov z AAT in 4,4 % bolnikov brez antitrombotične terapije. Po prilagoditvi v multivariatni logistični regresiji je AKT ostala neodvisno povezana s krvavitvijo (razmerje obetov (RO) 1,61; 95 % interval zaupanja (IZ) 1,23–2,13), AAT pa ne (RO 1,30; 95 % IZ 0,99–1,71). Povezava je bila značilna za VKA (RO 2,12; 95 % IZ 1,49–3,02), za DOAK pa ne (RO 1,21; 95 % IZ 0,85–1,72). Analiza z uteževanjem pri starejših je te ugotovitve potrdila.

Zaključek. AKT je bila neodvisno povezana z znotrajlobanjsko krvavitvijo po poškodbi glave, predvsem na račun VKA. Ker gre za retrospektivno analizo z metodološkimi omejitvami, je treba rezultate razlagati previdno. Podpirajo pa ustaljene smernice in priporočila za nizek prag za CT glave pri teh bolnikih.

ABSTRACT

Background. Traumatic brain injury is a major public health problem. Antithrombotic therapy is a known risk factor for traumatic intracranial hemorrhage after head injury. However, the relative contribution of anticoagulant therapy (ACT) and antiplatelet therapy (APT) is often questioned. We also examined whether vitamin K antagonists (VKAs) and direct oral anticoagulants (DOACs) differ in this respect.

Methods. We performed a retrospective analysis of 12,299 encounters for head injury at the Emergency Department of General Hospital Celje between 2018 and 2023. The primary outcome was defined as acute traumatic intracranial hemorrhage confirmed by head CT. The association was assessed with multivariable logistic regression adjusted for demographic, clinical and injury-related factors. The results were further examined in a subgroup analysis, in an analysis restricted to patients who underwent CT and in an inverse probability of treatment weighting (IPTW) analysis of patients aged 65 years or older.

Results. Hemorrhage was present in 677 encounters (5.5%). ACT was used by 5.9% and APT by 6.0% of patients. Hemorrhage was present in 16.4% of patients on ACT, 11.3% of patients on APT and 4.4% of patients without antithrombotic therapy. After adjustment in multivariable logistic regression, ACT remained independently associated with hemorrhage (odds ratio (OR) 1.61; 95% confidence interval (CI) 1.23–2.13), whereas APT did not (OR 1.30; 95% CI 0.99–1.71). The association was significant for VKAs (OR 2.12; 95% CI 1.49–3.02) but not for DOACs (OR 1.21; 95% CI 0.85–1.72). IPTW analysis confirmed these findings.

Conclusion. ACT was independently associated with intracranial hemorrhage after head injury, mainly on account of VKAs. As this is a retrospective analysis with methodological limitations, the results should be interpreted with caution. However, they do support stablished guidelines and recommendations for a low threshold for head CT in these patients.

UVOD

Travmatske poškodbe možganov predstavljajo enega izmed vodilnih vzrokov smrti in trajne invalidnosti. Pojavnost v svetu se je v zadnjih treh desetletjih zmanjšala, pri starejših od 65 let pa še vedno narašča.[1,2] Slovenija je po starostno standardizirani pojavnosti poškodb možganov med prvimi na svetu, kar je verjetno posledica goratega terena, priljubljenosti gorskih športov in starajoče populacije.[2]

Hkrati zaradi staranja populacije in pridruženih kroničnih bolezni vse več ljudi prejema antitrombotično terapijo. Direktni oralni antikoagulanti (DOAK) so zaradi svojega predvidljivejšega farmakološkega delovanja in boljšega varnostnega profila v zadnjih letih pričeli nadomeščati antagoniste vitamina K (*angl*. vitamin K antagonist, VKA).[3] Poleg koristi imajo ta zdravila tudi neželene učinke, saj povečajo tveganje za krvavitve, posebej pri starostnikih, ki pogosteje padajo in imajo bolj krhke žile ter nižjo fiziološko rezervo. Po nekaterih podatkih naj bi AKT prejemalo do 38 % bolnikov s poškodbo možganov.[4]

Travmatska znotrajlobanjska krvavitev je prisotna pri 5–10 % poškodovancev s poškodbo glave, obravnavanih v urgentnem centru.[5] Številne študije dokazujejo, da

jemanje antitrombotičnih zdravil pred poškodbo to tveganje poveča, ni pa enotnega dokaza, katera skupina zdravil je nevarnejša.[6–9] Smernice večjo pozornost namenjajo AKT, nekatere raziskave pa so pri antiagregacijski terapiji (AAT) odkrile podobno ali celo večje tveganje.[7,8] Spet druge niso odkrile razlike med bolniki, ki prejemajo AAT, in tistimi, ki je ne.[9] Tudi podskupine antikoagulantov med seboj niso enake, saj se pogosteje večje tveganje pripisuje VKA kot DOAK.[10,11]

Mednarodne smernice zato priporočajo nižji prag za slikanje pri bolnikih, ki prejemajo AKT. Po smernicah NICE iz leta 2023 so antikoagulantno ali antiagregacijsko zdravljenje, starost 65 let ali več in nevrološki izpadi razlogi za CT glave, podobno pa priporočajo tudi skandinavske smernice.[12,13]

Na lastnih podatkih smo želeli preveriti, kako sta AKT in AAT pred poškodbo povezani s pojavom akutne travmatske znotrajlobanjske krvavitve ter ali se podskupine med seboj razlikujejo. Prispevek povzema glavne ugotovitve raziskave, ki smo jo v celoti objavili v reviji Diagnostics.[14]

BOLNIKI IN METODE

V retrospektivni analizi smo zajeli vse obravnave zaradi poškodbe glave v Urgentnem centru Splošne bolnišnice Celje od 1. 1. 2018 do 31. 12. 2023. Raziskavo je odobrila Etična komisija Splošne bolnišnice Celje (št. 64/2024/4). Bolnike smo poiskali v bolnišničnem informacijskem sistemu BIRPIS po diagnozah MKB-10, in sicer S00–S09. Izključili smo izolirane poškodbe očesa, nosu, ušesa in ustnic ter izpahe in zvine sklepov glave. Od 13.879 obravnav smo izključili obravnave brez poškodbenega mehanizma (728), kontrolne preglede (759) in izolirane kronične subduralne hematome (67). Bolnikov, ki so hkrati prejemali AKT in AAT (26), nismo vključili v glavno analizo. Kohorto je tako sestavljalo 12.299 obravnav.

Opazovani izid je bila akutna travmatska znotrajlobanjska krvavitev (subduralna, epiduralna, subarahnoidna ali znotrajmožganska), ki je bila potrjena s CT glave. CT ni bil opravljen pri vseh poškodovancih, ampak samo pri tistih z ustrezno klinično indikacijo za slikanje. Iz dokumentacije smo zbrali spol, starost, Glasgowsko lestvico kome (*angl.* Glasgow coma scale, GCS), mehanizem poškodbe, antitrombotično terapijo, laboratorijske vrednosti (INR, aPTČ, koncentracija etanola v krvi), pridružene bolezni (arterijska hipertenzija, atrijska fibrilacija, kronična ledvična bolezen, sladkorna bolezen, demenca), izvid CT in izid zdravljenja. Starost smo razdelili pri 65 letih, ker je to tudi meja v smernicah. Pridružene bolezni smo upoštevali kot breme bolezni v obliki seštevka (0–5). INR, aPTČ in koncentracija etanola v krvi so bili določeni le pri približno desetini bolnikov, zato jih navajamo samo opisno.

Za statistično analizo smo uporabili programa Microsoft Excel in JASP. Z univariatno analizo smo za vsak dejavnik izračunali razmerje obetov (RO) s 95 % intervalom zaupanja (IZ), nato pa v multivariatni logistični model vključili spol, starost, mehanizem poškodbe, število pridruženih bolezni, AKT in AAT. GCS v model nismo vključili, saj je nizek GCS lahko že posledica krvavitve. V drugem koraku smo AKT razdelili na

VKA in DOAK, AAT pa na acetilsalicilno kislino (ASA) in ne-ASA skupino, ki je vključevala zaviralce P2Y12 in dvojno antiagregacijsko terapijo. Ker CT ni bil opravljen pri vseh, smo analizo ponovilo samo analizo ponovili pri bolnikih s CT glave (n = 3.011). Pri bolnikih, starih 65 let ali več (n = 3.654) smo opravili analizo z uteževanjem (*angl.* inverse probability of treatment weighting, IPTW), s katero smo skupine izenačili po starosti, spolu, pridruženih boleznih in mehanizmu poškodbe (program R). Za statistično značilno smo šteli p-vrednost < 0,05.

REZULTATI

Med 12.299 obravnavami je bilo 10.856 (88,3 %) poškodb glave brez poškodbe možganov, 766 (6,2 %) pretresov možganov in 677 (5,5 %) znotrajlobanjskih krvavitev. CT glave je bil opravljen pri 3.011 (24,5 %) bolnikih, med njimi je bila krvavitev prisotna pri 22,5 %. AKT je prejemalo 725 (5,9 %) bolnikov, AAT pa 733 (6,0 %). Med AKT so bili najpogostejši DOAK (411 bolnikov, najpogosteje rivaroksaban) in VKA (281 bolnikov, skoraj vsi varfarin). Med AAT je prevladovala ASA (661 bolnikov). Krvavitev smo ugotovili pri 119 bolnikih z AKT (16,4 %), 83 bolnikih z AAT (11,3 %) in 475 bolnikih brez antitrombotične terapije (4,4 %).

Bolniki z AKT so se od ostalih razlikovali po več karakteristikah (Tabela 1). V povprečju so bili stari 80,7 leta, ostali pa 39,7 leta. Večinoma so se poškodovali pri padcu s stojne višine, dve tretjini sta imeli atrijsko fibrilacijo. Najpogostejša krvavitev pri njih je bila subarahnoidna (9,8 %), sledil je subduralni hematom (8,3 %). Pogosteje so bili hospitalizirani, sprejeti v enoto intenzivne terapije in operirani. Umrlo jih je 5,7 % v primerjavi z 0,7 % bolnikov brez AKT.

V multivariatnem modelu je AKT ostala neodvisno povezana s krvavitvijo, AAT pa statistične značilnosti ni dosegla (Tabela 2). Ko smo antikoagulantna in antiagregacijska zdravila razdelili na podskupine, se je pokazalo, da je povezava izrazita pri VKA, pri DOAK in podskupinah AAT pa ni značilna. V uteženi analizi (IPTW analiza) pri bolnikih, starih 65 let ali več, je AKT ostala neodvisno povezana s krvavitvijo, izraziteje za VKA (Tabela 3).

Tabela 3. Prilagojena razmerja obetov za znotrajlobanjsko krvavitev v treh analizah.

Skupina	**Osnovni model (n=12.299)**	**CT model (n=3.011)**	**IPTW analiza (n=3.654)**
AKT	1,61 (1,23–2,13)	0,68 (0,52–0,89)	1,42 (1,05–1,93)
AAT	1,30 (0,99–1,71)	0,92 (0,69–1,23)	1,03 (0,79–1,35)
VKA	2,12 (1,49–3,02)	–	2,13 (1,27–3,58)
DOAK	1,21 (0,85–1,72)	–	0,92 (0,60–1,41)

Opomba: podatki so predstavljeni kot RO (95 % IZ). Znak – pomeni, da podskupina v tem modelu ni bila obravnavana. IPTW analiza zajema bolnike, stare 65 let ali več.

Tabela 1. Značilnosti in izidi bolnikov z AKT in brez nje.

Značilnost	Brez AKT (n=11.574)	Z AKT (n=725)	p
Moški spol	7.370 (63,7)	359 (49,5)	< 0,001
Starost ≥ 65 let	2.976 (25,7)	678 (93,5)	< 0,001
GCS < 13	163 (1,4)	23 (3,2)	< 0,001
Mehanizem			
Padec s stojne višine	5.632 (48,7)	600 (82,8)	< 0,001
Padec z višine	906 (7,8)	52 (7,2)	0,523
Udarec v glavo	3.281 (28,3)	49 (5,5)	< 0,001
Prometna nesreča	1.392 (12,0)	19 (2,6)	< 0,001
Drugo	363 (3,1)	14 (1,9)	0,068
Etanol ≥ 0,5 g/L	342 (2,9)	27 (3,7)	0,849
INR	1,1 ± 0,3	1,9 ± 1,1	< 0,001
aPTČ	27,8 ± 6,5	39,4 ± 11,9	< 0,001
Pridružene bolezni			
Arterijska hipertenzija	1.504 (13,0)	392 (54,1)	< 0,001
Atrijska fibrilacija	111 (1,0)	491 (67,7)	< 0,001
Sladkorna bolezen	516 (4,5)	137 (18,9)	< 0,001
Kronična ledvična bolezen	99 (0,9)	71 (9,8)	< 0,001
Demenca	399 (3,4)	94 (13,0)	< 0,001
Izid			
Hospitalizacija	1.072 (9,3)	197 (27,2)	< 0,001
EIT	150 (1,3)	42 (5,8)	< 0,001
Nevrokirurški poseg	112 (1,0)	28 (3,9)	< 0,001
Smrt	76 (0,7)	41 (5,7)	< 0,001

Opomba: podatki so predstavljeni kot število (%) ali povprečje ± standardni odklon. EIT – enota intenzivne terapije.

Tabela 2. Univariatna in multivariatna logistična regresija dejavnikov, povezanih z znotrajlobanjsko krvavitvijo.

Dejavnik	Univariatna analiza (RO, 95 % IZ)	Multivariatna analiza (RO, 95 % IZ)	p
Moški spol	1,18 (1,00–1,39)	1,61 (1,36–1,92)	< 0,001
Starost ≥ 65 let	4,10 (3,49–4,81)	2,97 (2,40–3,66)	< 0,001
Padec z višine	3,30 (2,70–4,04)	3,79 (3,02–4,75)	< 0,001
Udarec v glavo	0,13 (0,09–0,19)	0,32 (0,22–0,46)	< 0,001
Prometna nesreča	0,94 (0,74–1,21)	1,73 (1,31–2,29)	< 0,001
Drug mehanizem	4,67 (3,58–6,09)	6,59 (4,90–8,87)	< 0,001
Pridružene bolezni	1,93 (1,79–2,09)	1,32 (1,17–1,48)	< 0,001
AKT	3,88 (3,13–4,80)	1,61 (1,23–2,13)	< 0,001
AAT	2,36 (1,85–3,01)	1,30 (0,99–1,71)	0,062
Analiza podskupin			
VKA	4,90 (3,64–6,61)	2,12 (1,49–3,02)	< 0,001
DOAK	2,67 (1,98–3,61)	1,21 (0,85–1,72)	0,291
ASA	2,23 (1,72–2,89)	1,21 (0,91–1,62)	0,190
Ne-ASA	3,13 (1,64–5,98)	1,92 (0,98–3,80)	0,059

Opomba: p-vrednost velja za multivariatni model. Mehanizmi poškodbe so primerjani s padcem s stojne višine. Drug mehanizem zajema strelne poškodbe in neopredeljen mehanizem.

RAZPRAVA

Na večji kohorti poškodovancev smo pokazali, da je AKT neodvisno povezana s travmatsko znotrajlobanjsko krvavitvijo, predvsem na račun VKA, medtem ko AAT po prilagoditvi ni ostala povezana (Tabela 2). Naši rezultati se ujemajo z večino dosedanjih raziskav, ne pa z vsemi.[6–11]. Švedski avtorji so pri padcih s stojne višine odkrili večje tveganje pri AAT kot pri AKT.[7,15]

Druga pomembna ugotovitev je razlika med podskupinama antikoagulantov. Povezava s krvavitvijo je bila izrazita pri VKA, pri DOAK pa ni dosegla statistične značilnosti. Podobne rezultate so pokazale tudi nekatere druge študije.[10,11,16] Krvavitev je imel vsak peti bolnik z VKA (21,0 %) in približno vsak osmi z DOAK (12,9 %). Zaradi retrospektivne zasnove študije vseeno govorimo le o razliki v opaženi povezavi in ne o dokazani razliki v tveganju.

V dodatni analizi, omejeni na obravnave z opravljenim CT glave, je AKT imela navidezni zaščitni učinek (Tabela 3). Najverjetneje gre za posledico pristranskosti izbora (*angl.* selection bias), saj se bolnike na AKT pogosteje in hitreje pošlje na CT slikanje že ob blagi poškodbi, zgolj iz previdnosti. Med slikanimi so zato antikoagulirani bolniki v povprečju lažje poškodovani. V IPTW analizi, s katero smo pri starejših zmanjšali vpliv starosti in pridruženih bolezni, se je povezava med AKT in krvavitvijo ohranila in je bila pri VKA skoraj enaka kot v osnovnem modelu (Tabela 3).

Naši podatki ne prinašajo novih kliničnih pravil ali smernic, vendar prikazujejo analizo na slovenski populaciji. Potrjujejo priporočila, ki pri bolnikih na AKT po poškodbi glave svetujejo zgodnji CT glave in oceno koagulacije.[12,13,17] Pri odločanju o opazovanju ali sprejemu si lahko pomagamo tudi s kliničnimi orodji, kot so Brain Injury Guidelines (BIG).[18] Pri oceni tveganja bi bilo smiselno upoštevati tudi vrsto antikoagulanta, vendar bi to morale najprej potrditi prospektivne raziskave.

Raziskava ima več omejitev. Je retrospektivna in zajema samo en center. CT je bil opravljen le pri četrtini bolnikov, pri ostalih smo privzeli, da krvavitve ni bilo. Jemanje zdravil smo povzeli po dokumentaciji in ga nismo laboratorijsko preverjali. Skupina ne-ASA je majhna in neenotna. Utežena IPTW analiza velja le za bolnike, stare 65 let ali več.

ZAKLJUČEK

Po poškodbi glave je bila znotrajlobanjska krvavitev prisotna pri 16,4 % bolnikov z AKT in 4,8 % bolnikov brez nje. AKT je bila s krvavitvijo neodvisno povezana predvsem na račun VKA, medtem ko DOAK niso dosegli statistično značilne povezave. Enak rezultat je potrdila analiza z uteževanjem. Ugotovitve so izhodišča za nadaljnje raziskave in ne dokaz vzročne povezave, za kar so potrebne prospektivne multicentrične študije. Podpirajo pa veljavna priporočila tudi na slovenski populaciji, da pri bolniku z AKT po poškodbi glave s CT ne odlašamo.

Literatura in viri:

1. Majdan M, Plancikova D, Brazinova A, Rusnak M, Nieboer D, Feigin V, et al. Epidemiology of traumatic brain injuries in Europe: a cross-sectional analysis. Lancet Public Health. 2016;1(2):e76-83.
2. Yan J, Wang C, Sun B. Global, regional and national burdens of traumatic brain injury from 1990 to 2021. Front Public Health. 2025;13:1556147.
3. Miceli G, Ciaccio AM, Tuttolomondo A. Challenges and opportunities of direct oral anticoagulant (DOAC) therapy in complex clinical scenarios: a comprehensive review and practical guide. J Clin Med. 2025;14:2914.
4. Menditto VG, Rossetti G, Sampaolesi M, Buzzo M, Pomponio G. Traumatic brain injury in patients under anticoagulant therapy: review of management in emergency department. J Clin Med. 2024;13:3669.
5. Brazinova A, Rehorcikova V, Taylor MS, Buckova V, Majdan M, Psota M, et al. Epidemiology of traumatic brain injury in Europe: a living systematic review. J Neurotrauma. 2021;38:1411-40.
6. Vehviläinen J, Virta J, Skrifvars MB, Reinikainen M, Bendel S, Ala-Kokko T, et al. Effect of antiplatelet and anticoagulant medication use on injury severity and mortality in patients with traumatic brain injury treated in the intensive care unit. Acta Neurochir (Wien). 2023;165:4003-12.
7. Vedin T, Lundager Forberg J, Anefjäll E, Lehtinen R, Faisal M, Edelhamre M. Antiplatelet therapy contributes to a higher risk of traumatic intracranial hemorrhage compared to anticoagulation therapy in ground-level falls: a single-center retrospective study. Eur J Trauma Emerg Surg. 2022;48:4909-17.
8. Cheng L, Cui G, Yang R. The impact of preinjury use of antiplatelet drugs on outcomes of traumatic brain injury: a systematic review and meta-analysis. Front Neurol. 2022;13:724641.

9. Yang LJ, Lassarén P, Londi F, Palazzo L, Fletcher-Sandersjöö A, Ängeby K, et al. Risk factors for traumatic intracranial hemorrhage in mild traumatic brain injury patients at the emergency department: a systematic review and meta-analysis. Scand J Trauma Resusc Emerg Med. 2024;32:91.
10. Grewal K, Atzema CL, Austin PC, de Wit K, Sharma S, Mittmann N, et al. Intracranial hemorrhage after head injury among older patients on anticoagulation seen in the emergency department: a population-based cohort study. CMAJ. 2021;193:E1561-7.
11. Shin SS, Marsh EB, Ali H, Nyquist PA, Hanley DF, Ziai WC. Comparison of traumatic intracranial hemorrhage expansion and outcomes among patients on direct oral anticoagulants versus vitamin K antagonists. Neurocrit Care. 2020;32:407-18.
12. National Institute for Health and Care Excellence. Head injury: assessment and early management (NG232). London: NICE; 2023. Dostopno na: https://www.ncbi.nlm.nih.gov/books/NBK592434/pdf/Bookshelf_NBK592434.pdf (pridobljeno 6. 10. 2026).
13. Undén J, Ingebrigtsen T, Romner B; Scandinavian Neurotrauma Committee. Scandinavian guidelines for initial management of minimal, mild and moderate head injuries in adults: an evidence and consensus-based update. BMC Med. 2013;11:50.
14. Lečnik A, Samsa Ž, Hribernik B, Ravnik J. Retrospective review of head injury: are pre-injury anticoagulant and antiplatelet therapy associated with acute traumatic intracranial hemorrhage? Diagnostics (Basel). 2026;16(17):2817.
15. Niklasson E, Svensson E, André L, Areskoug C, Forberg JL, Vedin T. Higher risk of traumatic intracranial hemorrhage with antiplatelet therapy compared to oral anticoagulation – a single-center experience. Eur J Trauma Emerg Surg. 2024;50:1237-48.
16. Savioli G, Ceresa IF, Luzzi S, Gragnaniello C, Lucifero AG, Maestro MD, et al. Rates of intracranial hemorrhage in mild head trauma patients presenting to emergency department and their management: a comparison of direct oral anticoagulant drugs with vitamin K antagonists. Medicina (Kaunas). 2020;56:308.
17. Wiegele M, Schöchl H, Haushofer A, Ortler M, Leitgeb J, Kwasny O, et al. Diagnostic and therapeutic approach in adult patients with traumatic brain injury receiving oral anticoagulant therapy: an Austrian interdisciplinary consensus statement. Crit Care. 2019;23:62.
18. Southerland LT, Alnemer A, Laufenberg C, Nimjee SM, Bischof JJ. The Brain Injury Guidelines (BIG) and emergency department observation and admission rates: a retrospective cohort study. Am J Emerg Med. 2024;82:37-41.

OBRAVNAVA POŠKODB BRAHIALNE ARTERIJE PRI SUPRAKONDILARNIH ZLOMIH HUMERUSA PRI OTROCIH: IZKUŠNJE KO PREKO UKC LJUBLJANA

MANAGEMENT OF BRACHIAL ARTERY INJURIES ASSOCIATED WITH PEDIATRIC SUPRACONDYLAR HUMERUS FRACTURES: EXPERIENCE FROM THE DEPARTMENT OF PLASTIC, RECONSTRUCTIVE AND AESTHETIC SURGERY AND BURNS, UNIVERSITY MEDICAL CENTRE LJUBLJANA

Emil Nikolov, Aleš Porčnik

Ključne besede: suprakondilarni zlom humerusa; poškodba brahialne arterije; rožnata roka brez pulza; tromboza arterije; mikrokirurška rekonstrukcija

Keywords: supracondylar humeral fracture; brachial artery injury; pink pulseless hand; arterial thrombosis; microsurgical reconstruction

IZVLEČEK

Poškodba brahialne arterije predstavlja redek, vendar potencialno resen zaplet dislociranih suprakondilarnih zlomov humerusa pri otrocih. Poseben diagnostični in terapevtski izziv predstavlja klinična slika dobro prekrvljene roke brez pulza (*pink pulseless hand*), pri kateri optimalna obravnava po uspešni repoziciji in stabilizaciji zloma ostaja predmet razprav. Namen prispevka je predstaviti diagnostični in terapevtski pristop k poškodbam brahialne arterije ob suprakondilarnih zlomih humerusa ter prikazati izkušnje Kliničnega oddelka za plastično, rekonstrukcijsko, estetsko kirurgijo in opekline Univerzitetnega kliničnega centra Ljubljana. Retrospektivno smo analizirali štiri otroke, zdravljene med letoma 2023 in 2025. Pri vseh bolnikih je po repoziciji in osteosintezi vztrajala odsotnost zapestnih pulzov. Dva bolnika sta imela znake motene perfuzije, pri dveh pa je bil kljub netipnim pulzom kapilarni povratek ohranjen. Pri slednjih je CT-angiografija dokazala okluzijo brahialne arterije. Kirurška eksploracija je pri vseh bolnikih potrdila strukturno žilno okvaro; v treh primerih trombotično zaporo brahialne arterije, v enem pa ukleščenje arterije s pridruženo trombozo. Pri treh bolnikih je bila opravljena resekcija prizadetega segmenta in rekonstrukcija z interpozicijskim presadkom velike safenske vene, pri enem pa trombendartektomija. Pri vseh bolnikih je bila dosežena ponovna vzpostavitev pulza arterije radialis in ulnarister dobra prekrvitev uda. Naše izkušnje kažejo, da ohranjen kapilarni povratek ne izključuje pomembne poškodbe brahialne arterije, zato pri vztrajajoči odsotnosti pulzov zagovarjamo zgodnjo kirurško eksploracijo in po potrebi takojšnjo mikrokirurško rekonstrukcijo.

ABSTRACT

Brachial artery injury is an uncommon but potentially serious complication of displaced supracondylar humeral fractures in children. The management of the well-perfused pulseless

hand (*pink pulseless hand*) following successful fracture reduction and stabilization remains controversial. The aim of this study was to present the diagnostic and therapeutic approach to brachial artery injuries associated with supracondylar humeral fractures and to report the experience of the Department of Plastic, Reconstructive, Aesthetic Surgery and Burns, University Medical Centre Ljubljana. A retrospective analysis of four children treated between 2023 and 2025 was performed. In all patients, absence of wrist pulses persisted after fracture reduction and fixation. Two patients presented with impaired limb perfusion, whereas two had preserved capillary refill despite absent pulses. In the latter group, computed tomography angiography demonstrated brachial artery occlusion. Surgical exploration confirmed structural vascular injury in all patients, including thrombotic occlusion of the brachial artery in three cases and arterial entrapment with thrombosis in one case. Three patients required resection of the injured segment with reconstruction using an interposition great saphenous vein graft, while one patient was successfully treated with thrombectomy. Radial and ulnar pulses as well as adequate limb perfusion were restored in all patients. Our experience indicates that preserved capillary refill does not exclude significant brachial artery injury. Therefore, persistent absence of pulses following fracture fixation should prompt early surgical exploration and, when necessary, immediate microsurgical vascular reconstruction.

UVOD

Suprakondilarni zlom humerusa je najpogostejša poškodba v predelu komolca pri otrocih in predstavlja približno 50–70 % vseh zlomov v tej anatomski regiji.[1,2] Najpogosteje se pojavlja okoli šestega leta starosti ter praviloma nastane ob padcu na iztegnjeno zgornjo okončino s hiperekstenzijo komolca. Ekstenzijski tip predstavlja 97–99 % teh poškodb.[1]

Brahialna arterija ter mediani živec z anteriornim interosalnim živcem potekajo neposredno pred distalnim humerusom, zato jih lahko dislocirani kostni odlomki poškodujejo ali ukleščijo.[1,3] Nevrovaskularni zapleti so posledica tesnega anatomskega odnosa teh struktur z območjem zloma, njihova pojavnost pa narašča s stopnjo dislokacije kostnih odlomkov.[1] Poškodba brahialne arterije lahko obsega kompresijo ali spazem, prepognjenje žile, poškodbo intime s trombozo, ukleščenje arterije v zlomu ali popolno prekinitev njene kontinuitete.[3–5]

Klinična slika žilne prizadetosti ob suprakondilarnem zlomu humerusa sega od hladne, blede in ishemične roke brez pulza do dobro prekrvljene, tople in rožnate roke brez tipnega radialnega pulza, opisane z izrazom *pink pulseless hand*.[2,6] Prav slednja predstavlja enega največjih diagnostičnih in terapevtskih izzivov pri obravnavi teh poškodb, saj ohranjena distalna perfuzija zaradi kolateralnega obtoka ne izključuje pomembne strukturne poškodbe brahialne arterije. [2,6] Medtem, ko je pri hladni in ishemični roki brez pulza po repoziciji zloma indicirana urgentna kirurška eksploracija, optimalna obravnava dobro prekrvljene roke brez pulza (*pink pulseless hand*) ostaja predmet razprav. Del avtorjev zagovarja natančno klinično spremljanje, drugi pa zgodnjo kirurško eksploracijo zaradi možnosti poškodbe arterije, ki je klinični pregled sam ne more zanesljivo izključiti. [2,6,7]

Namen prispevka je predstaviti diagnostični in terapevtski pristop k poškodbam brahialne arterije pri suprakondilarnih zlomih humerusa pri otrocih. Osredotočamo se na prepoznavo žilne prizadetosti, oceno prekrvljenosti uda ter odločanje o nadaljnjem zdravljenju po repoziciji zloma, vključno z indikacijami za kirurško eksploracijo in rekonstrukcijo arterije. Diagnostični in terapevtski pristop ponazarjamo s štirimi primeri iz klinične prakse KO PREKO UKC Ljubljana.

DIAGNOSTIČNI POSTOPEK IN TERAPEVTSKE MOŽNOSTI

Stopnja dislokacije suprakondilarnega zloma humerusa pomembno vpliva na tveganje za nastanek nevrovaskularnih zapletov. Največje tveganje predstavljajo popolnoma dislocirani zlomi, zlasti Gartlandova tipa III in IV, pri katerih lahko premik kostnih odlomkov povzroči poškodbo, kompresijo ali ukleščenje brahialne arterije ter sosednjih živčnih struktur.[1,7] Takšni zlomi zato zahtevajo posebno pozornost pri začetni oceni in nadaljnji obravnavi.[1]

Temelj diagnostičnega postopka predstavlja natančna nevrovaskularna ocena pred in po repoziciji zloma. Klinični pregled vključuje oceno tipnosti radialnega in ulnarnega pulza, barve in temperature kože, kapilarnega povratka ter motorične in senzorične funkcije predvsem medianega in radialnega živca.[1,8] Ob netipnem ali odsotnem pulzu je priporočljiva tudi ocena Dopplerskega signala distalnih arterij.[2,8] Klinično ločimo dve bistveno različni obliki žilne prizadetosti. Pri prvi gre za hladno, bledo in ishemično roko brez pulza (*cold pulseless hand*), ki kaže na nezadostno tkivno prekrvitev. Pri drugi gre za dobro prekrvljeno, toplo in rožnato roko brez tipnega radialnega pulza (*pink pulseless hand*), pri kateri je kljub odsotnosti pulza navidezno ohranjena distalna perfuzija.[2,6] Ta razdelitev predstavlja osnovo celotnega diagnostičnega in terapevtskega algoritma (Slika 1). [2,6]

Pri žilno ogroženem dislociranem suprakondilarnem zlomu humerusa je prvi terapevtski ukrep urgentna repozicija in stabilizacija zloma, najpogosteje z zaprto repozicijo in perkutano fiksacijo z žicami Kirschner.[1,2,6] Namen repozicije ni zgolj vzpostavitev anatomske poravnave kostnih odlomkov, temveč tudi odprava morebitnega prepognjenja, kompresije ali ukleščenja brahialne arterije. V številnih primerih se distalni pretok in radialni pulz ponovno vzpostavita že po uspešni repoziciji in stabilizaciji zloma.[2,6]

Po stabilizaciji zloma je nujna ponovna nevrovaskularna ocena. Ponovno je treba oceniti perfuzijo uda, prisotnost pulza, kakovost Dopplerskega signala, barvo in temperaturo kože ter nevrološki status. Od ugotovitev po repoziciji je neposredno odvisna nadaljnja obravnava bolnika.[1,2]

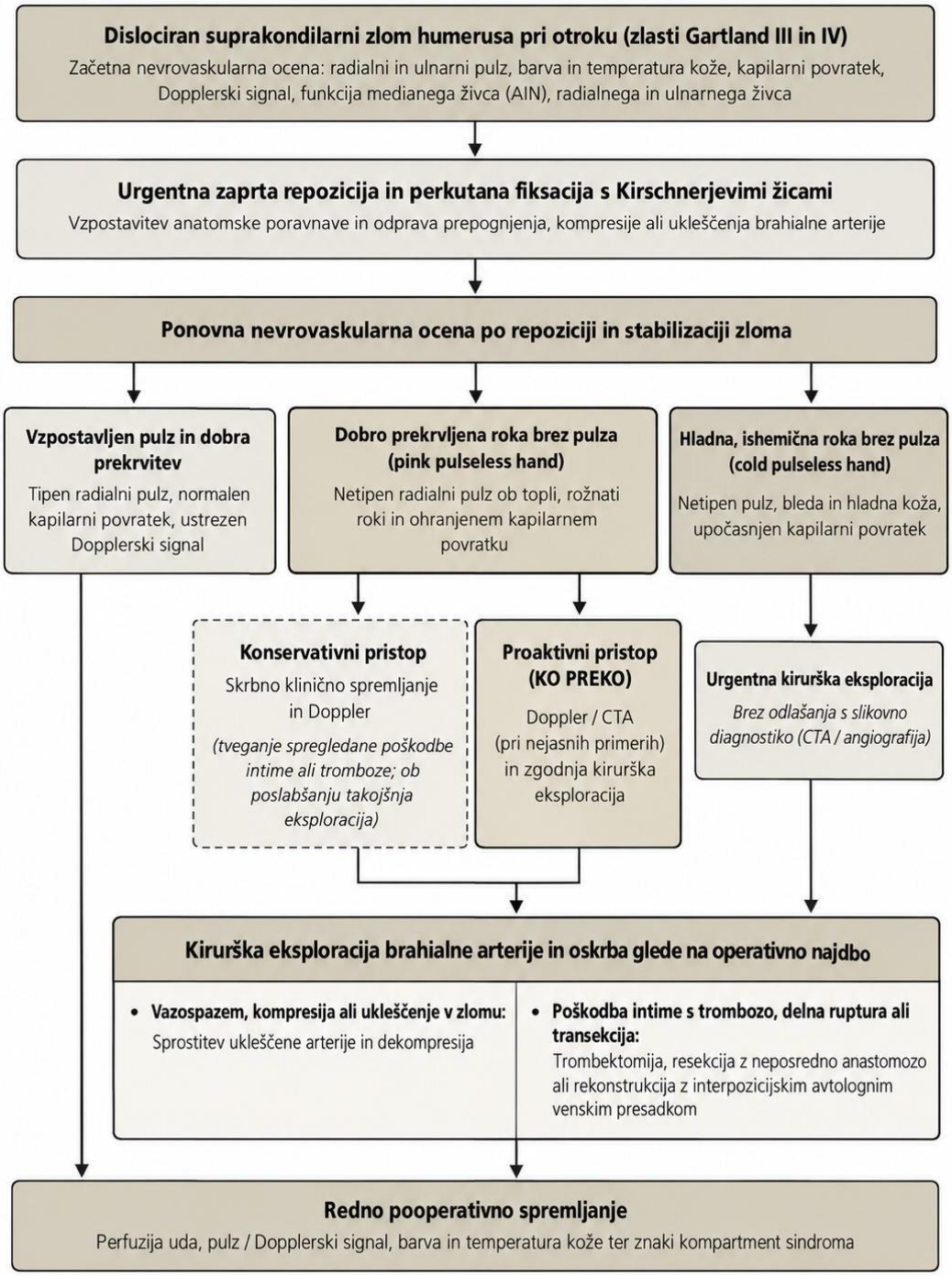

Slika 1. Diagnostični in terapevtski algoritem obravnave žilne prizadetosti pri dislociranem suprakondilarnem zlomu humerusa pri otrocih.

Če roka po repoziciji ostane hladna, bleda in brez pulza (*cold pulseless hand*), je indicirana urgentna kirurška eksploracija brahialne arterije.[1,5] Več dilem predstavlja obravnava dobro prekrvljene roke brez pulza (*pink pulseless hand*). Del avtorjev zagovarja skrbno klinično spremljanje, saj naj bi bogata kolateralna mreža okoli komolca zagotavljala zadostno prekrvitev uda.[2,6] Vendar pa ohranjena barva kože in normalen kapilarni povratek ne omogočata neposredne ocene perfuzije mišičnih struktur in ne izključujeta pomembne strukturne poškodbe brahialne arterije.[5,8] Posledično številni avtorji zagovarjajo zgodnjo kirurško eksploracijo, ki omogoča

dokončno opredelitev poškodbe in njeno ustrezno oskrbo.[5] Zaradi pomanjkanja kakovostnih primerjalnih raziskav optimalna obravnava *pink pulseless hand* ostaja predmet razprav, podrobneje obravnavanih v nadaljevanju prispevka.[2,6]

Dopplerska ultrazvočna preiskava predstavlja pomembno dopolnilo kliničnemu pregledu, saj omogoča oceno prehodnosti arterije in prisotnosti distalnega pretoka.[2,5] CT-angiografija oziroma klasična angiografija praviloma nista preiskavi prve izbire pri akutno ishemičnem udu, saj ne smeta odložiti nujne repozicije ali morebitne kirurške eksploracije.[2,5] Njuna uporaba je predvsem smiselna pri nejasnih, poznih ali diagnostično zahtevnih primerih.[2,5]

Pri kirurški eksploraciji lahko najdemo različne oblike poškodbe brahialne arterije, vključno z vazospazmom, kompresijo, ukleščenjem arterije v območju zloma, intimalno poškodbo s trombozo, delno rupturo ali popolno transekcijo žile.[3,5] Način zdravljenja je odvisen od operativne najdbe. Med najpogostejše postopke sodijo sprostitev ukleščene arterije, trombendartektomija, resekcija poškodovanega segmenta z neposredno anastomozo ter rekonstrukcija z interpozicijskim avtolognim venskim graftom.[3,5]

Po operativni ali neoperativni oskrbi je potrebno redno spremljanje perfuzije uda. Ponavljajoče se ocenjujejo prisotnost pulza oziroma Dopplerskega signala, temperatura in barva kože ter morebitni znaki razvoja kompartment sindroma.[1,2,6] Zgodnje prepoznavanje poslabšanja prekrvitve ali razvoja sekundarnih zapletov je ključno za preprečevanje trajnih funkcionalnih posledic.[1,2]

IZKUŠNJE KO PREKO UKC LJUBLJANA

Opravili smo retrospektivno analizo štirih bolnikov s poškodbo brahialne arterije ob suprakondilarnem zlomu humerusa, ki so bili med letoma 2023 in 2025 zdravljeni na KO PREKO UKC Ljubljana. Povprečna starost bolnikov je znašala 6,75 leta. Med njimi so bile tri deklice (75 %) in en deček (25 %). Pri vseh bolnikih je šlo za visoko dislocirane suprakondilarne zlome humerusa, povezane z odsotnostjo zapestnih pulzov (Tabela 1).

Pri vseh bolnikih je bila najprej opravljena repozicija in stabilizacija zloma. Kljub uspešni osteosintezi je pri vseh vztrajala odsotnost zapestnih pulzov. Pri obeh bolnikih z ohranjenim kapilarnim povratkom je CTA dokazala okluzijo brahialne arterije.

Zaradi suma na pomembno žilno poškodbo je bila pri vseh opravljena kirurška eksploracija. Operativne najdbe so pri vseh bolnikih potrdile strukturno poškodbo brahialne arterije. V treh primerih je bila ugotovljena trombotična zapora brahialne arterije, v enem primeru pa ukleščenje arterije s pridruženo trombozo. Pri treh bolnikih je bila potrebna resekcija prizadetega segmenta arterije in rekonstrukcija z interpozicijskim graftom vene safene magne, pri enem bolniku pa je bil pretok ponovno vzpostavljen s trombendartektomijo.

Tabela 1. Pregled kliničnih značilnosti štirih bolnikov s poškodbo brahialne arterije ob suprakondilarnem zlomu humerusa, zdravljenih na KO PREKO UKC Ljubljana med letoma 2023 in 2025.

Bolnik	Starost / spol	Klinični status ob sprejemu	Status po repoziciji	Operativna najdba	Vrsta posega	Izid
1	7 let / Ž	Hladnejša roka, upočasnjen kapilarni povratek, odsotni arterijski signali na Dopplerju	Vztrajajoča odsotnost zapestnih pulzov	Angulacija in ukleščenje brahialne arterije s trombozo	Resekcija prizadetega segmenta in interpozicijski graft vene safene magne	Tipen radialni in ulnarni pulz, dobra prekrvitev uda
2	7 let / Ž	Hladnejša roka, podaljšan kapilarni povratek, netipen radialni pulz	Vztrajajoča odsotnost zapestnih pulzov	Trombotična zapora brahialne arterije	Resekcija prizadetega segmenta in interpozicijski graft vene safene magne	Tipen radialni in ulnarni pulz, dobra prekrvitev uda
3	7 let / M	Netipen radialni in ulnarni pulz, normalen kapilarni povratek	Vztrajajoča odsotnost zapestnih pulzov; CTA pokaže okluzijo a. brachialis	Trombotična zapora brahialne arterije	Resekcija prizadetega segmenta in interpozicijski graft vene safene magne	Tipen radialni in ulnarni pulz, dobra prekrvitev uda
4	6 let / Ž	Parestezije, netipen radialni in ulnarni pulz, normalen kapilarni povratek	Vztrajajoča odsotnost zapestnih pulzov; CTA pokaže okluzijo a. brachialis	Trombotična zapora brahialne arterije	Revizija brahialne arterije in trombektomija	Tipen radialni in ulnarni pulz, dobra prekrvitev uda

Po kirurški oskrbi je bila pri vseh bolnikih dosežena ponovna vzpostavitev arterijskega pretoka. Ob kontrolnih pregledih so imeli vsi bolniki tipen radialni in ulnarni pulz ter dobro prekrvitev uda brez znakov ponovne ishemije.Pri punčki stari 6 let smo po 6 tednih opravili kontrolni UZ doppler, ki je pokazal dobro prehodnost v predelu interpozicijskega venskega grafta. V dveh primerih je bila opravljena tudi patohistološka preiskava reseciranega arterijskega segmenta, ki je potrdila hudo poškodbo intime.

RAZPRAVA

Optimalna obravnava otrok, pri katerih po repoziciji in stabilizaciji suprakondilarnega zloma humerusa vztraja odsotnost radialnega pulza ob navidezno ohranjeni distalni perfuziji (*pink pulseless hand*), ostaja predmet razprav. Zagovorniki konservativnega pristopa se zanašajo na bogato kolateralno arterijsko mrežo okoli komolca, ki naj bi ob odsotnosti znakov akutne ishemije zadoščala za prekrvitev uda.[2,6] Vendar pa prisoten kapilarni povratek odraža zgolj kožno perfuzijo v mirovanju ter ne izključuje hipoperfuzije globokih mišičnih struktur in hude arterijske okvare.[5,8] Spregledana lezija intime ali tromboza brahialne arterije ob konservativnem opazovanju prinaša tveganje za sekundarno propagacijo tromba v kolateralno mrežo, pozno ishemijo, razvoj Volkmannove ishemične kontrakture, intoleranco na mraz ter dolgoročne motnje v rasti okončine.[5,6,8]

Novejši sistematični pregledi in klinične serije kažejo, da je pri veliki večini kirurško eksploriranih bolnikov s sliko *pink pulseless hand* prisotna dejanska mehanska zapora ali strukturna lezija žile, najpogosteje ukleščenje v zlomu, intimalna ruptura s trombozo ali vezivna utesnitev, in ne zgolj prehodni vazospazem.[3–6] To neposredno potrjujejo tudi naše izkušnje. Pri nobenem izmed štirih bolnikov vzrok za vztrajajočo odsotnost zapestnih pulzov po repoziciji in stabilizaciji zloma ni bil funkcionalni vazospazem, temveč smo pri vseh ob eksploraciji ugotovili popolno trombotično zaporo oziroma ukleščenje brahialne arterije. Še posebej zgovorna sta primera tretjega in četrtega bolnika, ki sta imela ob sprejemu normalen kapilarni povratek, pri čemer je CTA po stabilizaciji zloma pri obeh dokazala popolno okluzijo brahialne arterije, kirurška eksploracija pa je v obeh primerih potrdila trombotično zaporo brahialne arterije.

Čeprav majhno število bolnikov in retrospektivna zasnova predstavljata omejitev naše analize, odsotnost izoliranega vazospazma in prisotnost trombotične zapore pri vseh operiranih otrocih govorita v prid zgodnji kirurški eksploraciji. Vztrajajoče odsotnosti zapestnih pulzov po repoziciji suprakondilarnega zloma humerusa ne moremo obravnavati kot benigno najdbo, tudi kadar je distalna perfuzija navidezno ohranjena. Zgodnja kirurška eksploracija v teh primerih omogoča dokončno opredelitev žilne lezije in njeno takojšnjo mikrokirurško oskrbo, s čimer zanesljivo vzpostavimo anatomski arterijski pretok in zmanjšamo tveganje za pozne ishemične zaplete. [3–6]

ZAKLJUČEK

Vztrajajoča odsotnost radialnega in ulnarnega pulza po uspešni repoziciji in stabilizaciji suprakondilarnega zloma humerusa zahteva visoko stopnjo klinične pozornosti, saj ohranjen kapilarni povratek (*pink pulseless hand*) ne izključuje popolne zapore ali pomembne strukturne poškodbe brahialne arterije. Izkušnje našega oddelka kažejo, da je bila pri vseh operiranih otrocih, tudi pri bolnikih z navidezno ohranjeno distalno perfuzijo, prisotna dejanska mehanska oziroma trombotična zapora arterije in v nobenem primeru zgolj prehodni vazospazem. Pri vztrajajoči odsotnosti zapestnih pulzov po osteosintezi zato zagovarjamo zgodnjo kirurško eksploracijo ter pripravljenost na takojšnjo mikrokirurško rekonstrukcijo prizadetega žilnega segmenta. Tak pristop omogoča zanesljivo vzpostavitev anatomskega arterijskega pretoka ter zmanjšuje tveganje za zgodnje in pozne ishemične posledice na rastoči okončini.

Literatura in viri:

1. Duffy S, Flannery O, Gelfer Y, Monsell F. Overview of the contemporary management of supracondylar humeral fractures in children. Eur J Orthop Surg Traumatol. 2021;31(5):871-81.
2. Xie LW, Wang J, Deng ZQ. Treatment of pediatric supracondylar humerus fractures accompanied with pink pulseless hands. BMC Musculoskelet Disord. 2021;22:26.
3. Satam K, Brahmandam A, Leslie M, Avraham T, Ochoa Chaar CI. Arm ischemia in a 4-year-old boy with supracondylar fracture of the humerus due to constraining bands over the brachial artery. J Vasc Surg Cases Innov Tech. 2023;9(3):101218.

4. Marshall DC, Shalhoub J, Sritharan K, Gibbs RG. Entrapment of the brachial artery following supracondylar fracture reduction. BMJ Case Rep. 2015;2015:bcr2015210186.
5. Benedetti Valentini M, Martinelli O, Irace L, Di Giulio L, Ippolito E, Benedetti Valentini F. Vascular injuries in supracondylar humeral fracture: an active approach to diagnosis and treatment. Int Angiol. 2014;33(6):540-6.
6. Goh WCK, Ong EJY, Lee NKL, Mahadev A, Wong KPL. Systematic review of paediatric pulseless pink humerus supracondylar fractures. J Pediatr Orthop B. 2024;33(5):468-76.
7. Nordin A, Shi J, Kenney B, Xiang H, Samora JB. Pediatric supracondylar humerus fractures and vascular injuries: a cross-sectional study based on the National Trauma Data Bank. J Clin Orthop Trauma. 2020;11(2):264-8.
8. Ernat JJ, Wimberly RL, Ho CA, Riccio AI. Vascular examination predicts functional outcomes in supracondylar humerus fractures: a prospective study. J Child Orthop. 2020;14(6):495-501.

UPORABA VANKOMICINA V PRAHU ZMANJŠA VERJETNOST ZA GLOBOKE POOPERATIVNE OKUŽBE PRI LEDVENI SPONDILODEZI

THE USE OF VANCOMYCIN POWDER REDUCES THE LIKELIHOOD OF DEEP POSTOPERATIVE INFECTIONS FOLLOWING LUMBAR SPINAL FUSION

Žiga Sardoč, Lovro Suhodolčan

Ključne besede: vankomicin; okužba kirurške rane; spondilodeza; antibiotična profilaksa; dejavniki tveganja

Keywords: vankomycin; surgical wound infection; spinal fusion; antibiotic prophylaxis; risk factors

IZVLEČEK

Izhodišča: Globoka okužba kirurške rane (OKR) je resen zaplet instrumentirane spondilodeze. Ocenili smo povezavo med lokalno aplikacijo vankomicina v prahu in pojavnostjo globoke OKR.

Metode: V retrospektivno kohortno raziskavo smo vključili 500 bolnikov po odprti posteriorni instrumentirani torakolumbalni spondilodezi (2021–2025). Vankomicin v prahu je prejelo 249 bolnikov, 251 bolnikov pa ga ni prejelo. Najkrajše obdobje spremljanja je bilo 12 mesecev.

Rezultati: Globoka OKR se je pojavila pri 3,2 % bolnikov, ki so prejeli vankomicin, in pri 8,4 % bolnikov, ki ga niso (prilagojeno razmerje obetov 0,31; 95 % IZ 0,11–0,78; p = 0,012). Neodvisni dejavniki tveganja so bili sladkorna bolezen, višji razred ASA in večji indeks telesne mase.

Zaključki: Lokalna aplikacija vankomicina je povezana z manjšo pojavnostjo globoke OKR. Največjo korist je pričakovati pri bolnikih z dejavniki tveganja.

ABSTRACT

Background. Deep surgical site infection (SSI) is a serious complication of instrumented spinal fusion. We assessed the association between intrawound vancomycin powder and the incidence of deep SSI.

Methods. This retrospective cohort study included 500 patients after open posterior instrumented thoracolumbar fusion (2021–2025); 249 received vancomycin powder and 251 did not. Minimum follow-up was 12 months.

Results. Deep SSI occurred in 3.2% of patients who received vancomycin and in 8.4% of those who did not (adjusted odds ratio 0.31; 95% CI 0.11–0.78; p = 0.012). Diabetes, higher ASA grade and higher body mass index were independent risk factors.

Conclusion. Intrawound vancomycin is associated with a lower incidence of deep SSI. The greatest benefit can be expected in patients with risk factors.

UVOD

Okužba kirurške rane (OKR) se po instrumentiranih posegih na hrbtenici pojavi pri 2 do 20 % bolnikov.[1,2] Globoka OKR, ki zajame fascijo, mišičje in področje vgrajenih implantatov, običajno zahteva kirurško revizijo, občasno tudi menjavo pedikularnih vijakov, ter večtedensko parenteralno antibiotično zdravljenje.[2]

Najpogostejša povzročitelja sta *Staphylococcus aureus* in koagulazno negativni stafilokoki, ki pogosto kolonizirajo vgrajene implantate.[3] Z lokalno aplikacijo vankomicina v prahu pred zapiranjem rane dosežemo velike koncentracije antibiotika v rani ob majhni sistemski izpostavljenosti.[4]

Metaanalizi Khana in sodelavcev ter Luoja in sodelavcev sta ob uporabi vankomicina pokazali manjše tveganje za OKR oziroma za 63 % manjši obet za globoko OKR[5,6], vendar je imela večina vključenih raziskav kratko obdobje spremljanja.[6] Povod za raziskavo so bila naša opažanja, da na Ortopedski kliniki beležimo razmeroma velik delež revizijskih posegov zaradi globoke OKR po torakolumbalni spondilodezi. Junija 2023 smo zato v sodelovanju z infektologi lokalno aplikacijo vankomicina uvedli kot standardni ukrep.

Namen raziskave je bil oceniti povezavo med lokalno aplikacijo vankomicina in pojavnostjo globoke OKR ob najmanj 12-mesečnem spremljanju ter opredeliti dejavnike tveganja zanjo.

METODE

PREISKOVANCI

Retrospektivno smo pregledali medicinsko dokumentacijo vseh odraslih bolnikov, pri katerih je bila med januarjem 2021 in junijem 2025 na Ortopedski kliniki UKC Ljubljana opravljena odprta posteriorna instrumentirana spondilodeza prsne in/ali ledvene hrbtenice. Vključili smo primarne in revizijske posege (stanje po dekompresiji ali predhodni spondilodezi, npr. zaradi psevdoartroze ali proksimalne junkcijske kifoze) z največ šestimi instrumentiranimi segmenti. Izključitvena merila so bila medoperativna poškodba dure, vnetna ali neoplastična etiologija, imunska oslabelost, perkutana vstavitev pedikularnih vijakov, sprednji, poševni ali stranski pristop (ALIF, OLIF, XLIF), neinstrumentirani posegi in nepopolna dokumentacija o spremljanju.

Raziskava je potekala v skladu s Helsinško deklaracijo. Komisija Republike Slovenije za medicinsko etiko je o njej podala pozitivno mnenje.

PERIOPERATIVNA ANTIBIOTIČNA ZAŠČITA IN KIRURŠKA TEHNIKA

Vsi bolniki so v 30 minutah pred kožnim rezom intravensko prejeli cefazolin (2 g; pri telesni masi ≥ 120 kg 3 g), po posegu pa še dva odmerka v 8-urnih presledkih. Bolniki s preobčutljivostjo za betalaktamske antibiotike so prejeli klindamicin ali vankomicin. Kožo na mestu reza so na oddelku obrili in razkužili s klorheksidinom, v operacijski dvorani pa smo jo ponovno razkužili; rano smo pred zapiranjem izprali s fiziološko raztopino.

Posege smo opravili po srednjem posteriornem pristopu s titanovimi pedikularnimi vijaki, avtolognim kostnim presadkom in po potrebi sintetičnim kostnim nadomestkom. Pri vseh bolnikih smo vstavili subfascialno drenažo, ki smo jo odstranili drugi pooperativni dan.

Bolniki, operirani med januarjem 2021 in majem 2023, so sestavljali kontrolno skupino. Po uvedbi novega protokola (junij 2023) smo neposredno pred zapiranjem rane vankomicin v prahu enakomerno nanesli pod fascijo in v podkožje (Sliki 1, 2). Odmerek je znašal približno 1 g na 10 cm dolžine reza, skupno praviloma 1–2 g. Ti bolniki so predstavljali preiskovano skupino.

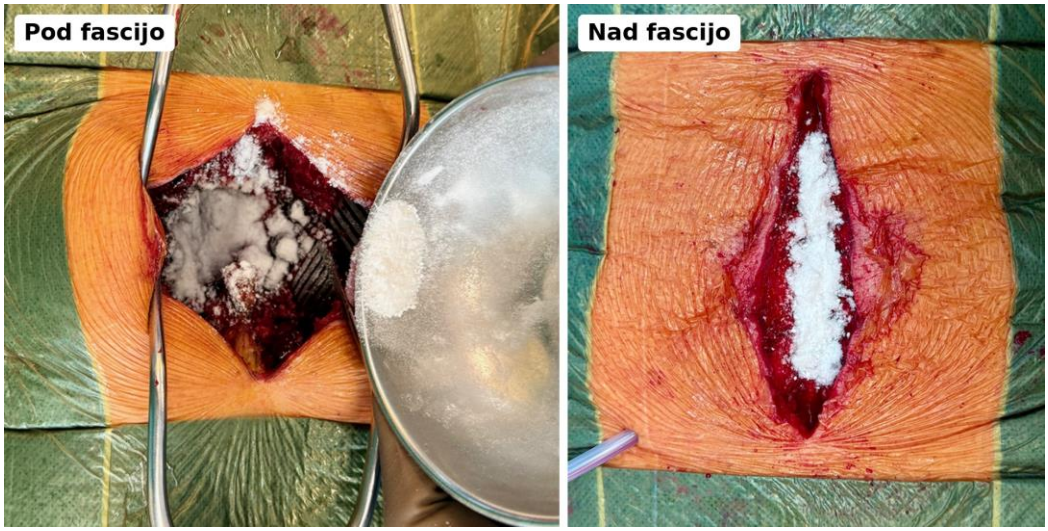

Sliki 1 in 2. Lokalna aplikacija vankomicina v prahu pod fascijo in v podkožju.

SPREMENLJIVKE IN OPREDELITEV IZIDA

Zbrali smo demografske podatke, podatke o pridruženih boleznih in dejavnikih tveganja (sladkorna bolezen, kajenje, razred ASA), operativne podatke (število instrumentiranih segmentov, trajanje operacije, vrsta posega) ter podatke o celjenju rane, povzročiteljih in času do revizije.

OKR smo opredelili po merilih CDC/NHSN.[7] Vse bolnike smo spremljali najmanj 12 mesecev, kar presega standardno 90-dnevno obdobje nadzora. Površinsko OKR smo zdravili z lokalno oskrbo rane s peroralnim antibiotikom ali brez njega, globoka OKR pa je zahtevala kirurško revizijo in parenteralno antibiotično zdravljenje.

STATISTIČNA ANALIZA

Skupini smo primerjali s *t*-testom za neodvisne vzorce, testom hi-kvadrat in testom Mann-Whitney U. Zaradi majhnega števila dogodkov smo povezavo med vankomicinom in zapleti rane ocenili s Firthovo penalizirano logistično regresijo s prilagoditvijo za operativne dejavnike, neodvisne dejavnike tveganja za globoko OKR pa z multivariatnim Firthovim modelom, ki je vključeval spremenljivke, prikazane na Sliki 3, ter vrsto posega in druge operativne dejavnike. Analize smo opravili s programoma Microsoft Excel za Mac (v16.94) in R (v4.4.2), mejo statistične značilnosti smo postavili pri $p < 0,05$.

REZULTATI

V analizo smo vključili 500 bolnikov (249 v skupini z vankomicinom in 251 v kontrolni skupini). Skupini se nista statistično značilno razlikovali v demografskih in kliničnih značilnostih ter značilnostih posega, prikazanih v Tabeli 1.

Tabela 1. Demografske, klinične in operativne značilnosti bolnikov. Podatki so prikazani kot povprečje ± SD ali število (%).

Spremenljivka	Vankomicin (n = 249)	Kontrolna skupina (n = 251)	p
Starost (leta)	62,1 ± 11,8	62,3 ± 13,2	0,870
Ženski spol	139 (55,8)	152 (60,6)	0,326
ITM (kg/m²)	29,5 ± 5,0	29,1 ± 5,4	0,376
Sladkorna bolezen	44 (17,7)	48 (19,1)	0,761
Kajenje	80 (32,1)	85 (33,9)	0,751
Razred ASA 1 / 2 / 3	8 / 137 / 104	7 / 136 / 108	0,933
Revizijski poseg*	101 (40,6)	102 (40,6)	0,519
≥ 2 instrumentirana segmenta†	76 (30,5)	74 (29,5)	0,886
Trajanje operacije (min)	147,0 ± 49,2	139,8 ± 42,6	0,087

**Revizija po dekompresiji ali predhodni spondilodezi; vrednost p za primerjavo vseh treh kategorij vrste posega. †Vrednost p za primerjavo kategorij 1, 2, 3 in ≥ 4 segmenti. ITM – indeks telesne mase; ASA – Ameriško združenje anesteziologov.*

Skupna pojavnost zapletov rane je bila v obeh skupinah primerljiva, razlikovala pa se je njihova sestava (Tabela 2). Globoka OKR je bila v skupini z vankomicinom statistično značilno redkejša, površinska pa številčno pogostejša, vendar razlika ni bila statistično značilna.

Tabela 2. Pooperativni zapleti rane. Prilagojena razmerja obetov smo ocenili s Firthovo penalizirano logistično regresijo; za globoko OKR je navedeno razmerje obetov iz multivariatnega modela (Slika 3).

Zaplet	Vankomicin (n = 249)	Kontrolna skupina (n = 251)	RO (95-% IZ); p
Globoka OKR	8 (3,2 %)	21 (8,4 %)	0,31 (0,11–0,78); 0,012
Površinska OKR	12 (4,8 %)	4 (1,6 %)	2,75 (0,93–9,55); 0,069
Podaljšana sekrecija iz rane	34 (13,7 %)	29 (11,6 %)	1,21 (0,68–2,15); 0,510
Brez zapletov	195 (78,3 %)	197 (78,5 %)	–

OKR – okužba kirurške rane; RO – razmerje obetov; IZ – interval zaupanja.

Pri globoki OKR so v obeh skupinah prevladovale po Gramu pozitivne bakterije (*S. aureus*, *S. epidermidis*, *Cutibacterium acnes*). Proti meticilinu odpornega *S. aureus* (MRSA) nismo osamili, po Gramu negativne bakterije pa smo osamili le pri enem bolniku v vsaki skupini. Čas do revizije se med skupinama ni razlikoval (mediana 25 in 20 dni; p = 0,317).

V multivariatnem modelu je bila lokalna aplikacija vankomicina neodvisno povezana z manjšim obetom za globoko OKR (RO 0,31; 95-% IZ 0,11–0,78; p = 0,012), kar pomeni, da je bil obet za 69 % manjši. Neodvisni dejavniki tveganja so bili še sladkorna bolezen, višji razred ASA in večji ITM (Slika 3).

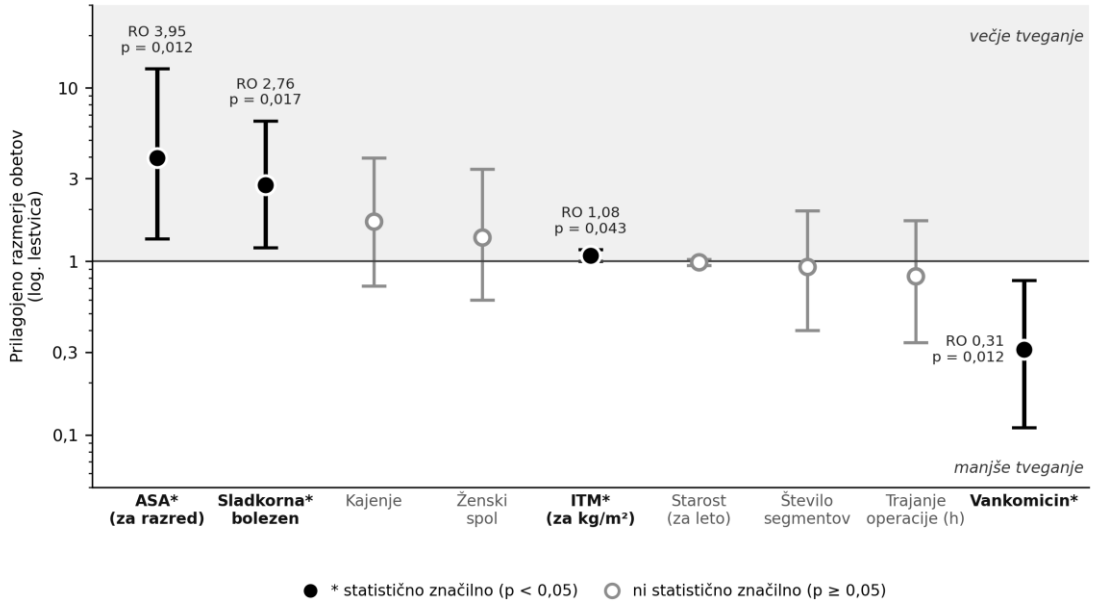

Slika 3. Dejavniki tveganja za globoko okužbo kirurške rane. Točka označuje prilagojeno razmerje obetov, navpična črta 95-% interval zaupanja. Statistično značilni dejavniki (p < 0,05) so označeni z zvezdico (*) in krepko pisavo, pri njih sta navedena tudi razmerje obetov in vrednost p. Navpična os ima logaritemsko lestvico.

RAZPRAVA

Ob lokalni aplikaciji vankomicina je bil obet za globoko OKR za 69 % manjši. Rezultat se ujema z metaanalizama Luoja in sodelavcev (RO 0,37)[6] ter Khana in sodelavcev (relativno tveganje 0,34)[5] in z multicentrično analizo 2.056 bolnikov.[8] Naši izsledki obstoječe dokaze potrjujejo v kohorti z najmanj 12-mesečnim spremljanjem. Absolutno zmanjšanje tveganja je znašalo 5,2 odstotne točke, kar ustreza številu bolnikov, ki jih je treba zdraviti, da preprečimo eno globoko OKR (NNT), približno 19.

POVZROČITELJI IN VARNOST

Ker MRSA nismo osamili, je korist verjetno posledica širšega protistafilokoknega delovanja vankomicina, kar se ujema z izsledki Hellerja in sodelavcev.[9] Selekcije po Gramu negativnih bakterij, ki jo opisujejo nekateri avtorji[3], nismo ugotovili, kar je skladno z največjo metaanalizo.[6] Sistemskih neželenih učinkov nismo zaznali, saj ostanejo serumske koncentracije po lokalni aplikaciji majhne.[4]

POVRŠINSKE OKUŽBE KIRURŠKE RANE

Številčno večja pojavnost površinske OKR v skupini z vankomicinom ni bila statistično značilna in je metaanaliza ne potrjuje.[6] Mogoče razlage so sterilna vnetna reakcija ali serom, lokalna citotoksičnost velikih koncentracij vankomicina[10] ali naključje zaradi majhnega števila dogodkov.

KLINIČNI POMEN

Sladkorna bolezen, višji razred ASA in večji ITM so bili neodvisni dejavniki tveganja za globoko OKR. Pri bolnikih s temi dejavniki je pričakovati največje absolutno zmanjšanje tveganja, kar podpira selektivno uporabo vankomicina, kot jo priporočajo tudi Khan in sodelavci.[5]

OMEJITVE RAZISKAVE

Omejitve raziskave so retrospektivna in enocentrična zasnova z zgodovinsko kontrolno skupino, neenakomerna porazdelitev operaterjev, ki je s prilagoditvijo ne moremo v celoti izničiti, ter majhno število dogodkov.

ZAKLJUČEK

Lokalna aplikacija vankomicina v prahu je po posteriorni instrumentirani torakolumbalni spondilodezi neodvisno povezana z manjšo pojavnostjo globoke OKR, brez znakov selekcije po Gramu negativnih bakterij ali sistemskih neželenih učinkov. Izsledki podpirajo selektivno uporabo, zlasti pri bolnikih s sladkorno boleznijo, povečanim ITM ali višjim razredom ASA.

Literatura in viri:

1. Ousey KJ, Atkinson RA, Williamson JB, Lui S. Negative pressure wound therapy (NPWT) for spinal wounds: a systematic review. Spine J. 2013;13(10):1393–405.
2. Maruo K, Berven SH. Outcome and treatment of postoperative spine surgical site infections: predictors of treatment success and failure. J Orthop Sci. 2014;19(3):398–404.
3. Anderson PA, Savage JW, Vaccaro AR, Radcliff K, Arnold PM, Lawrence BD, et al. Prevention of surgical site infection in spine surgery. Neurosurgery. 2017;80(3S):S114–23.
4. Sweet FA, Roh M, Sliva C. Intrawound application of vancomycin for prophylaxis in instrumented thoracolumbar fusions: efficacy, drug levels, and patient outcomes. Spine (Phila Pa 1976). 2011;36(24):2084–8.
5. Khan NR, Thompson CJ, DeCuypere M, Angotti JM, Kalobwe E, Muhlbauer MS, et al. A meta-analysis of spinal surgical site infection and vancomycin powder. J Neurosurg Spine. 2014;21(6):974–83.
6. Luo H, Ren Y, Su Y, Xue F, Hong Z. Intraoperative vancomycin powder to reduce surgical site infections after posterior spine surgery: a systematic review and meta-analysis. EFORT Open Rev. 2022;7(2):109–21.
7. Mangram AJ, Horan TC, Pearson ML, Silver LC, Jarvis WR. Guideline for prevention of surgical site infection, 1999. Hospital Infection Control Practices Advisory Committee. Infect Control Hosp Epidemiol. 1999;20(4):250–78.
8. Devin CJ, Chotai S, McGirt MJ, Vaccaro AR, Youssef JA, Orndorff DG, et al. Intrawound vancomycin decreases the risk of surgical site infection after posterior spine surgery: a multicenter analysis. Spine (Phila Pa 1976). 2018;43(1):65–71.
9. Heller A, McIff TE, Lai SM, Burton DC. Intrawound vancomycin powder decreases staphylococcal surgical site infections after posterior instrumented spinal arthrodesis. J Spinal Disord Tech. 2015;28(10):E584–9.
10. Liu JX, Bravo D, Buza J, Kirsch T, Kennedy O, Rokito A, et al. Topical vancomycin and its effect on survival and migration of osteoblasts, fibroblasts, and myoblasts: an in vitro study. J Orthop. 2018;15(1):53–8.

REFIKSACIJA DISTALNE TETIVE BICEPSA NADLAKTI: PRIMERJAVA KLINIČNEGA IZIDA IN POOPERATIVNIH ZAPLETOV PRI AKUTNIH IN KRONIČNIH POŠKODBAH

DISTAL BICEPS TENDON REPAIR: COMPARISON OF CLINICAL OUTCOME AND POSTOPERATIVE COMPLICATIONS IN ACUTE AND CHRONIC INJURIES

Boris Podobnik, Tomaž Malovrh

Ključne besede: distalna tetiva bicepsa; poškodbe tetiv; kirurško zdravljenje; izid zdravljenja; ppooperativni zapleti

Keywords: distal biceps tendon; tendon injuries; surgical treatment; treatment outcome; postoperative complications

IZVLEČEK

Uvod: Ruptura distalne tetive bicepsa oslabi fleksijo komolca in supinacijo podlakti, zato se pri aktivni populaciji zdravi kirurško, običajno z refiksacijo, ki je najlažje izvedljiva v akutni fazi – v prvih tednih po poškodbi. Z odlaganjem posega retrakcija tetive in brazgotinjenje otežita direktno refiksacijo, vendar novejše raziskave kažejo dobre rezultate tudi pri kroničnih rupturah. Namen raziskave je bil primerjati klinični izid in pooperativne zaplete po direktni refiksaciji akutne oziroma kronične rupture distalne tetive bicepsa.

Metode: V retrospektivno kohortno raziskavo smo vključili 128 bolnikov, od tega 105 operiranih v prvih 28 dneh po poškodbi in 23 kasneje. Klinični izid smo ocenili z OES, MEPS, DASH in QuickDASH. Razlike med skupinama smo analizirali z Mann-Whitneyjevim U-testom in Fisherjevim eksaktnim testom.

Rezultati: Med akutno in kronično skupino ni bilo statistično značilnih razlik v OES ($p = 0,452$), MEPS ($p = 0,933$), DASH ($p = 0,224$) ali QuickDASH ($p = 0,119$). Vsaj en pooperativni zaplet je bil zabeležen pri 33,3 % bolnikih z akutno in pri 34,8 % bolnikih s kronično rupturo ($p = 1,000$). Najpogostejši zapleti so bile senzorične motnje v področju lateralnega kožnega živca podlakti.

Zaključek: Pri kroničnih rupturah, pri katerih je direktna refiksacija tehnično izvedljiva, je mogoče doseči dobre klinične rezultate, primerljive z akutno operiranimi bolniki.

ABSTRACT

Introduction. Distal biceps tendon rupture weakens elbow flexion and forearm supination and is therefore treated surgically in active patients, usually with tendon repair, which is most easily performed in the acute phase, within the first few weeks after injury. Delayed surgery may lead to tendon retraction and scar formation, making direct repair more difficult, although good

outcomes have also been reported in chronic ruptures. The aim of this study was to compare clinical outcomes and postoperative complications following direct repair of acute versus chronic distal biceps tendon ruptures.

Methods. This retrospective cohort study included 128 patients, of whom 105 underwent surgery within 28 days of injury and 23 after 28 days. Clinical outcomes were assessed using OES, MEPS, DASH and QuickDASH. Between-group differences were analyzed using the Mann-Whitney U test and Fisher's exact test.

Results. No statistically significant differences were found between the acute and chronic groups in OES ($p = 0.452$), MEPS ($p = 0.933$), DASH ($p = 0.224$), or QuickDASH ($p = 0.119$). At least one postoperative complication occurred in 33.3% of the patients with acute and 34.8% of the patients with chronic ruptures ($p = 1.000$). Sensory disturbances involving the lateral antebrachial cutaneous nerve were the most common complication.

Conclusion. Chronic distal biceps tendon ruptures amenable to direct repair can achieve good clinical outcomes comparable to acute repairs.

UVOD

Ruptura distalne tetive bicepsa je razmeroma redka poškodba (incidenca med 1,2 in 5,4 na 100.000 oseb na leto), ki se najpogosteje pojavlja pri aktivnih moških srednjih let.[1,2] Praviloma se pojavi ob nenadni ekscentrični obremenitvi pokrčenega komolca (npr. pri poskusu zadržanja predmeta, ki je težji od pričakovanega). Ob tem najpogosteje pride do popolne avulzije tetive iz njenega narastišča na grči koželjnice, bistveno redkeje pa do delne avulzije tetive ali višje ležeče poškodbe na tetivno-mišičnem spoju. Poškodba povzroči zmanjšanje moči fleksije v komolcu in predvsem supinacije podlakti, zato je pri aktivnih bolnikih praviloma indicirano kirurško zdravljenje.[3–5]

Glede na čas od poškodbe poznamo akutne in kronične rupture, v literaturi pa časovna meja med obema ni povsem enotna. V literaturi se uporabljajo različne časovne meje, najpogosteje med 3 in 6 tedni, pogosto pa se uporablja meja štirih tednov.[6–11]

Klasično se priporoča zgodnja operativna oskrba znotraj prvega meseca po poškodbi (akutna faza), saj s časom pride do retrakcije tetive, brazgotinjenja in sprememb mišično-tetivne enote, kar lahko oteži anatomsko refiksacijo.[10,12] Kljub temu vse več v zadnjih letih objavljenih raziskav potrjuje smiselnost operativnega zdravljenja tudi pri kroničnih rupturah tetive bicepsa. Te so operativno zahtevnejše zaradi retrakcije in slabše kakovosti tkiva, pri zakasnjenih refiksacijah pa je opisanih nekoliko več zgodnjih, predvsem senzoričnih zapletov.[6,11] Dolgoročno so funkcionalni rezultati lahko primerljivi z rezultati pri akutnih rupturah.[6,8,9,11]

Ker novejše raziskave kažejo smiselnost refiksacije kroničnih ruptur distalne tetive bicepsa, smo se na KO za travmatologijo UKC Ljubljana odločili pregledati naše rezultate pri bolnikih s tovrstno poškodbo, pri katerih je bila narejena primarna refiksacija tetive. Namen naše raziskave je bil primerjati klinične rezultate po refiksaciji distalne tetive bicepsa med bolniki, operiranimi akutno, v prvih štirih tednih po

poškodbi, in bolniki, operiranimi več kot štiri tedne po poškodbi. Klinični izid smo ocenjevali z vprašalniki Oxford Elbow Score (OES), Mayo Elbow Performance Score (MEPS), Disabilities of the Arm, Shoulder and Hand (DASH) ter QuickDASH.

MATERIALI IN METODE

V retrospektivno kohortno raziskavo smo vključili bolnike, ki so v obdobju med 1. 10. 2011 in 1. 6. 2024 utrpeli rupturo distalne tetive bicepsa nadlahti in so bili operativno zdravljeni v UKC Ljubljana s tehniko primarne refiksacije tetive.

V raziskavi smo zajeli 131 bolnikov. Vanjo smo vključili bolnike z delno ali popolno rupturo distalne tetive bicepsa, pri katerih je bila opravljena refiksacija tetive ter so se udeležili kasnejših kliničnih pregledov in najmanj 7 mesecev po operaciji izpolnili vprašalnike za oceno funkcionalnega izida. V analizo smo vključili tudi bolnike z delnimi rupturami, ki so bili operativno zdravljeni po enakem principu kot popolne rupture. Vključeni so bili tudi bolniki s sočasno patologijo drugih sklepov ipsilateralne oziroma kontralateralne zgornje okončine, ki ni neposredno vplivala na funkcijo komolca.

Izključeni so bili bolniki s pomembno sočasno patologijo zgornjih udov, ki je onemogočala zanesljivo oceno funkcije komolca, ter bolniki brez ustreznega pooperativnega kliničnega spremljanja. Po upoštevanju vključitvenih in izključitvenih meril je bilo v končno analizo vključenih 128 bolnikov.

Za vsakega bolnika smo zabeležili spol, starost ob poškodbi, datum poškodbe in datum operativnega posega. Čas od poškodbe do operacije smo izračunali v dnevih.

Bolnike smo glede na čas od poškodbe do operacije razdelili v dve skupini: **akutni** (operacija vključno do 28. dne po poškodbi) in **kronični** (operacija več kot 28 dni po poškodbi). V akutni skupini je bilo 105 bolnikov, v kronični pa 23 bolnikov.

POOPERATIVNI ZAPLETI

Pooperativne zaplete smo glede na klinični pomen razdelili na večje in manjše. Med večje zaplete smo uvrstili ponovno rupturo tetive, zaplete, ki so zahtevali revizijski operativni poseg, pomembne motorične nevrološke okvare, globoko okužbo, žilne poškodbe ter klinično pomembno heterotopno osifikacijo. Med manjše zaplete smo uvrstili senzorične nevrološke motnje, predvsem nevropatijo kožnega živca za anterolateralni del podlahti (*angl.* »lateral antebrachial cutaneous nerve«, LABCN), površinsko okužbo, dehiscenco operativne rane in druge zaplete, ki niso zahtevali dodatnega operativnega zdravljenja.[13,14]

KLINIČNI IZID

Klinični izid smo ocenjevali z naslednjimi standardiziranimi vprašalniki, ki so jih izpolnili preiskovanci (PROM - *angl.* »patient-reported outcome measures«):

- Oxford Elbow Score (OES),[15]

- Mayo Elbow Performance Score (MEPS),[16]
- Disabilities of the Arm, Shoulder and Hand (DASH),[17]
- QuickDASH.[18]

Standardni OES ima razpon od 0 do 48 točk, pri čemer višja vrednost pomeni boljši klinični izid. MEPS ima razpon od 0 do 100 točk, višja vrednost pomeni boljši klinični izid. Pri vprašalnikih DASH in QuickDASH je razpon prav tako od 0 do 100 točk, višja vrednost pa pomeni večjo funkcionalno prizadetost.

Ker DASH in QuickDASH ocenjujeta funkcijo celotne zgornje okončine in nista specifična samo za komolec, smo iz analiz DASH in QuickDASH izključili bolnike s klinično pomembno sočasno patologijo rame ali drugega dela zgornje okončine, kadar je ta patologija vplivala na funkcionalno stanje v času izpolnjevanja vprašalnika. Predhodna poškodba ali operacija druge zgornje okončine, ki v času ocenjevanja ni vplivala na funkcionalno stanje bolnika, ni predstavljala izključitvenega kriterija. Pri analizah OES in MEPS bolnikov zaradi sočasne ramenske/zapestne patologije nismo izključevali, pod pogojem da patologija ni vplivala na funkcijo komolca.

Po upoštevanju tega kriterija je bilo v analizo DASH in QuickDASH vključenih 106 bolnikov, od tega 87 v akutni in 19 v kronični skupini. V analizo OES in MEPS je bilo vključenih vseh 128 bolnikov.

STATISTIČNA ANALIZA

Rezultate smo opisali z aritmetično sredino in standardnim odklonom ter z mediano in interkvartilnim razponom, kjer je bilo to primerno. Kategorične spremenljivke smo prikazali kot absolutna števila in odstotke.

Normalnost porazdelitve kontinuiranih spremenljivk smo preverili s Shapiro-Wilkovim testom. Starost ob poškodbi je bila v akutni in kronični skupini približno normalno porazdeljena, zato smo starost med skupinama primerjali z Welchovim t-testom za neodvisne vzorce.

Pogostost zapletov smo primerjali med akutno in kronično skupino. Zaradi majhnega števila posameznih dogodkov smo za primerjavo kategoričnih spremenljivk uporabili dvostranski Fisherjev eksaktni test. Za statistično značilno razliko smo določili $p < 0,05$.

Rezultati OES, MEPS, DASH in QuickDASH so značilno odstopali od normalne porazdelitve in izkazovali izrazit učinek stropa oziroma tal. Klinične rezultate smo zato primarno prikazali kot mediano in interkvartilni razpon [IQR]. Razlike v kliničnih rezultatih med akutno in kronično skupino smo preverili z dvostranskim Mann-Whitneyjevim U-testom.

Za mejo statistične značilnosti smo določili $p < 0,05$. OES je bil vnaprej opredeljen kot primarni klinični izid, MEPS, DASH in QuickDASH pa kot sekundarni izidi.

REZULTATI

V končno analizo je bilo vključenih 128 bolnikov, od tega 105 (82,0 %) v akutni skupini in 23 (18,0 %) v kronični skupini. Vsi vključeni bolniki so bili moškega spola.

Povprečna starost vseh bolnikov ob poškodbi je bila 45,8 ± 8,9 leta. Bolniki v akutni skupini so bili ob poškodbi stari povprečno 45,6 ± 8,7 leta, bolniki v kronični skupini pa 46,7 ± 10,1 leta. Med skupinama ni bilo statistično značilne razlike v starosti ob poškodbi (p = 0,637).

Čas od poškodbe do operativnega posega je bil v akutni skupini 9 dni [IQR 5–16], v kronični skupini pa 51 dni [IQR 39,5–94]. Razpon časa od poškodbe do operacije je v akutni skupini znašal 1–28 dni, pri kronični skupini pa 30–928 dni.

POOPERATIVNI ZAPLETI

Vsaj en pooperativni zaplet je bil zabeležen pri 35 od 105 bolnikov (33,3 %) v akutni skupini in pri 8 od 23 bolnikov (34,8 %) v kronični skupini. Razlika v skupni pogostosti zapletov med skupinama ni bila statistično značilna (p = 1,000).

Manjši zapleti so bili prisotni pri 34 bolnikih (32,4 %) v akutni in 8 bolnikih (34,8 %) v kronični skupini, brez statistično značilne razlike (p = 0,811). Najpogostejši manjši zaplet so bile pooperativne senzorične nevrološke motnje, ki so se pojavile pri 31 bolnikih (29,5 %) v akutni in 8 bolnikih (34,8 %) v kronični skupini. Tudi pri senzoričnih nevroloških zapletih razlika med skupinama ni bila statistično značilna (p = 0,624). Površinska okužba oziroma dehiscenca operativne rane je bila zabeležena pri treh bolnikih (2,9 %) v akutni skupini in pri nobenem bolniku v kronični skupini (p = 1,000).

Večji zapleti so bili zabeleženi pri 3 bolnikih (2,9 %) v akutni skupini in pri nobenem bolniku v kronični skupini (p = 1,000). V akutni skupini je pri enem bolniku prišlo do delne ponovne rupture tetive, ki je bila zdravljena konzervativno, dva bolnika pa sta potrebovala revizijsko operacijo, eden zaradi kalcinacij in eden zaradi adhezij z izvedeno adheziolizo. Žilnih zapletov v nobeni skupini nismo zabeležili.

Tabela 1. Primerjava pooperativnih zapletov med akutno in kronično skupino.

Zaplet	Akutna skupina (n = 105), n (%)	Kronična skupina (n = 23), n (%)	p-vrednost
Vsaj en zaplet	35 (33,3 %)	8 (34,8 %)	1,000
Vsaj en manjši zaplet	34 (32,4 %)	8 (34,8 %)	0,811
Senzorični nevrološki zaplet	31 (29,5 %)	8 (34,8 %)	0,624
Površinska okužba / dehiscenca rane	3 (2,9 %)	0 (0 %)	1,000
Vsaj en večji zaplet	3 (2,9 %)	0 (0 %)	1,000
Reruptura	1 (1,0 %)	0 (0 %)	1,000
Revizijska operacija	2 (1,9 %)	0 (0 %)	1,000
Žilni zaplet	0 (0 %)	0 (0 %)	–

Veliko večino senzoričnih nevroloških zapletov so predstavljale senzorične motnje v področju kožnega živca LABCN. Te so bile zabeležene pri 35 od 39 bolnikov z nevrološkim zapletom (89,7 %). LABCN motnje so se pojavile pri 27 bolnikih (25,7 %) v akutni in 8 bolnikih (34,8 %) v kronični skupini, brez statistično značilne razlike med skupinama (p = 0,440).

Pri večini bolnikov so bile LABCN parestezije prehodne. Do zadnjega kliničnega pregleda so popolnoma izzvenele pri 26 od 35 bolnikov (74,3 %), medtem ko so bile pri 9 bolnikih (25,7 %) še prisotne. V akutni skupini so simptomi do zadnjega pregleda izzveneli pri 21 od 27 bolnikov (77,8 %), v kronični skupini pa pri 5 od 8 bolnikov (62,5 %).

Preostale štiri senzorične nevrološke motnje niso bile povezane z LABCN. Pri treh bolnikih so bile opisane pooperativne senzorične parestezije v ulnarni distribuciji, ki so zajemale ulnarno stran podlakti oziroma roke ter mezinec in prstanec. Pri enem bolniku so bili ob prvih pooperativnih kontrolah prisotni tudi simptomi sindroma karpalnega kanala, ki so med nadaljnjim spremljanjem izzveneli.

Med akutno in kronično operiranimi bolniki tako nismo ugotovili statistično značilne razlike niti v skupni pogostosti zapletov niti v pogostosti večjih, manjših ali senzoričnih nevroloških zapletov.

VPRAŠALNIKI (PROM)

Pri vseh 128 bolnikih sta bila za analizo na voljo OES in MEPS. Po izključitvi bolnikov s sočasno patologijo zgornje okončine, ki je lahko vplivala na rezultate DASH oziroma QuickDASH, je bilo v analizo teh dveh vprašalnikov vključenih 106 bolnikov, od tega 87 v akutni in 19 v kronični skupini.

Oxford Elbow Score

Mediana OES je bila v akutni skupini 47 [IQR 40–48], v kronični skupini pa 44 [IQR 39–48]. Med akutno in kronično skupino ni bilo statistično značilne razlike v OES (Mann-Whitney U = 1323,0; p = 0,452).

Mayo Elbow Performance Score

Mediana MEPS je bila v obeh skupinah 100 [IQR 85–100]. Med skupinama ni bilo statistično značilne razlike v MEPS (U = 1195,5; p = 0,933).

DASH

Po izključitvi bolnikov s sočasno patologijo zgornje okončine, ki je vplivala na funkcionalni rezultat, je bilo v analizo DASH vključenih 87 akutno in 19 kronično operiranih bolnikov. Mediana DASH je bila v akutni skupini 0,83 [IQR 0–7,92], v kronični skupini pa 3,33 [IQR 0–6,67]. Kronično operirani bolniki so imeli nekoliko višji DASH, vendar razlika med skupinama ni bila statistično značilna (U = 685,5; p = 0,224).

QuickDASH

Mediana QuickDASH je bila v akutni skupini 0 [IQR 0–9,09], v kronični skupini pa 2,27 [IQR 0–4,55]. Tudi pri QuickDASH so kronično operirani bolniki dosegali višje rezultate, vendar razlika ni bila statistično značilna (U = 653,0; p = 0,119).

Tabela 2. Primerjava kliničnih rezultatov med akutno in kronično skupino.

Klinični rezultat	Akutna skupina	Kronična skupina	p
OES, mediana [IQR]	47 [40–48]	44 [39–48]	0,452
MEPS, mediana [IQR]	100 [85–100]	100 [85–100]	0,933
DASH, mediana [IQR]	0,83 [0–7,92]	3,33 [0–6,67]	0,224
QuickDASH, mediana [IQR]	0 [0–9,09]	2,27 [0–4,55]	0,119

Legenda: OES 0 – 48 (višje = bolje), MEPS 0 – 100 (višje = bolje), DASH 0 – 100 (nižje = bolje), QuickDASH 0 – 100 (nižje = bolje).

Pri nobenem od analiziranih kliničnih izidov nismo ugotovili statistično značilne razlike med akutno in kronično operiranimi bolniki. Pri OES, DASH in QuickDASH so bili rezultati kronične skupine številčno nekoliko slabši, vendar so bile razlike majhne in niso dosegle statistične značilnosti. Pri MEPS sta bili skupini praktično primerljivi.

RAZPRAVA

V naši retrospektivni kohortni študiji smo pokazali, da med bolniki, pri katerih je bila refiksacija distalne tetive bicepsa opravljena akutno, v prvih štirih tednih po poškodbi, in bolniki, operiranimi več kot štiri tedne po poškodbi, nismo ugotovili statistično značilnih razlik v kliničnem izidu. Rezultati vprašalnikov PROM (OES, MEPS, DASH in QuickDASH) so bili v obeh skupinah dobri in med seboj primerljivi. Prav tako med skupinama ni bilo statistično značilnih razlik v skupni pojavnosti pooperativnih zapletov ter v pojavnosti večjih in manjših zapletov.

Pri OES, DASH in QuickDASH so bili rezultati kronične skupine sicer numerično nekoliko slabši, vendar so bile razlike majhne in statistično neznačilne. Pri MEPS sta bili skupini praktično primerljivi. Naši rezultati tako kažejo, da kroničnost poškodbe sama po sebi ne pomeni nujno slabšega funkcionalnega izida, kadar je direktna refiksacija tetive še tehnično mogoča. Časovni zamik več kot štiri tedne sam po sebi tako ne bi smel predstavljati razloga za opustitev operativnega zdravljenja.

Naše ugotovitve so skladne z večino dosedanjih raziskav, ki pri primerjavi akutno in kronično operiranih bolnikov poročajo o primerljivih funkcionalnih rezultatih, vključno z rezultati DASH in QuickDASH, obsegom gibljivosti ter vrnitvijo na delo.[8,19] Dobri funkcionalni rezultati so bili opisani tudi po direktni refiksaciji kroničnih ruptur brez uporabe presadka.[11] Novejši pregledni članek prav tako ugotavlja, da so lahko funkcionalni rezultati operativnega zdravljenja kroničnih ruptur primerljivi z akutnimi in da je pri simptomatskih bolnikih smiselno razmisliti o operativnem zdravljenju tudi v kronični fazi.[20]

Kadar kakovost in mobilnost tetive omogočata direktno refiksacijo, je ta praviloma zaželena, medtem ko je pri izraziti retrakciji ali degeneraciji lahko potrebna rekonstrukcija s presadkom.[11,20,21] Literatura kaže, da je mogoče dobre funkcionalne rezultate doseči tudi z rekonstrukcijo z avtolognim ali alogenim tetivnim presadkom.[21–23]

Posamezne študije pri uporabi meje 21 dni sicer ugotavljajo slabša rezultata DASH in OES pri zakasnjeno operiranih bolnikih, vendar brez razlik v MEPS, moči in nekaterih drugih funkcionalnih parametrih.[7]

Pogostost zapletov je bila v naši raziskavi v akutni in kronični skupini primerljiva. Najpogostejši so bili manjši senzorični nevrološki zapleti, predvsem parestezije lateralnega kožnega živca podlakti (LABCN), ki so pri večini bolnikov do zadnjega pregleda izzvenele. Delež LABCN parestezij je bil v kronični skupini numerično nekoliko večji, vendar razlika ni bila statistično značilna. Takšna ugotovitev je skladna z literaturo, kjer so pri zakasnjenih refiksacijah opisane nekoliko pogostejše senzorične motnje, ki pa so večinoma prehodne.[6,11] Večji zapleti so bili v naši raziskavi redki in niso bili pogostejši v kronični skupini.

Glavne omejitve naše raziskave so retrospektivna zasnova, manjše število kronično operiranih bolnikov in dejstvo, da so bili vključeni le bolniki, pri katerih je bila direktna refiksacija mogoča. Rezultatov zato ne moremo neposredno prenesti na vse kronične rupture, zlasti ne na bolnike z izrazito retrakcijo ali degeneracijo tetive, pri katerih je lahko potrebna rekonstrukcija s presadkom. Prav tako odsotnosti statistično značilnih razlik ne smemo razumeti kot formalni dokaz enakovrednosti obeh skupin.

ZAKLJUČEK

Rezultati naše raziskave kažejo, da je mogoče tudi pri kronični rupturi distalne tetive bicepsa z direktno refiksacijo, če je ta tehnično izvedljiva, doseči dober klinični rezultat, primerljiv z akutno operiranimi bolniki. Čeprav je zgodnja operativna oskrba še vedno priporočljiva, zamujena diagnoza oziroma kroničnost poškodbe sama po sebi ne pomenita, da je za operativno zdravljenje prepozno. Pri simptomatskih bolnikih je zato smiselno kirurško zdravljenje tudi v kronični fazi.

Literatura in viri:

1. Safran MR, Graham SM. Distal biceps tendon ruptures: Incidence, demographics, and the effect of smoking. Clin Orthop Relat Res. 2002;(404):275–83.
2. Kelly MP, Perkinson SG, Ablove RH, Tueting JL. Distal Biceps Tendon Ruptures: An Epidemiological Analysis Using a Large Population Database. Am J Sports Med. 2015;43(8):2012–7.
3. Kokkalis ZT, Ballas EG, Mavrogenis AF, Soucacos PN. Distal biceps and triceps ruptures. Injury. 2013;44(3):318–22.
4. Rineer CA, Ruch DS. Elbow tendinopathy and tendon ruptures: epicondylitis, biceps and triceps ruptures. J Hand Surg Am. 2009;34(3):566–76.

5. Looney AM, Day J, Bodendorfer BM, Wang D, Fryar CM, Murphy JP, et al. Operative vs. nonoperative treatment of distal biceps ruptures: a systematic review and meta-analysis. J Shoulder Elbow Surg. 2022;31(4):e169–89.
6. Haverstock J, Grewal R, King GJW, Athwal GS. Delayed repair of distal biceps tendon ruptures is successful: a case-control study. J Shoulder Elbow Surg. 2017;26(6):1031–6.
7. Thiele K, König L, Kerschbaum M, Hedgecock J, Paksoy A, Scheibel M, et al. Clinical outcomes after refixation of subacute repaired distal biceps tendon ruptures. JSES Int. 2022;6(3):523–9.
8. Anakwenze OA, Baldwin K, Abboud JA. Distal biceps tendon repair: an analysis of timing of surgery on outcomes. J Athl Train. 2013;48(1):9–11.
9. Dillon MT, Bollier MJ, King JC. Repair of acute and chronic distal biceps tendon ruptures using the EndoButton. Hand (N Y). 2011;6(1):39–46.
10. Tjoumakaris FP, Bradley JP. Distal Biceps Injuries. Clin Sports Med. 2020;39(3):661–72.
11. Tzeuton S, Johns W, Campbell B, Hammoud S, Ciccotti MG, Namdari S. Outcomes and Patient Satisfaction of Delayed Distal Biceps Repairs without Graft Augmentation: A Systematic Review. JBJS Rev. 2023;11(5).
12. Sutton KM, Dodds SD, Ahmad CS, Sethi PM. Surgical treatment of distal biceps rupture. J Am Acad Orthop Surg. 2010;18(3):139–48.
13. Amarasooriya M, Bain GI, Roper T, Bryant K, Iqbal K, Phadnis J. Complications After Distal Biceps Tendon Repair: A Systematic Review. Am J Sports Med. 2020;48(12):3103–11.
14. Ford SE, Andersen JS, Macknet DM, Connor PM, Loeffler BJ, Gaston RG. Major complications after distal biceps tendon repairs: retrospective cohort analysis of 970 cases. J Shoulder Elbow Surg. 2018;27(10):1898–906.
15. Dawson J, Doll H, Boller I, Fitzpatrick R, Little C, Rees J, et al. The development and validation of a patient-reported questionnaire to assess outcomes of elbow surgery. J Bone Joint Surg Br. 2008;90(4):466–73.
16. Cusick MC, Bonnaig NS, Azar FM, Mauck BM, Smith RA, Throckmorton TW. Accuracy and reliability of the mayo elbow performance score. J Hand Surg Am. 2014;39(6):1146–50.
17. Hudak PL, Amadio PC, Bombardier C. Development of an upper extremity outcome measure: The DASH (disabilities of the arm, shoulder, and hand). Am J Ind Med. 1996;29(6):602–8.
18. Beaton DE, Wright JG, Katz JN, Upper Extremity Collaborative Group. Development of the QuickDASH: comparison of three item-reduction approaches. J Bone Joint Surg Am. 2005;87(5):1038–46.
19. Bodansky D, Gandbhir V, Modi N, Brookes J, Rathinam M, Pullagura M. Single-incision anatomic technique yields good outcomes in acute and chronic distal biceps avulsions alike. J Clin Orthop Trauma. 2025;67:103042.
20. Allen J, Donoghue S, Rankin S, Andronic A, Archer J, Cowling P. Distal biceps injuries: an overview. Injury. 2025;56(8):112556.
21. Synovec JD, Traven SA, Griffith AT, Novikov D, Li X, Woolf SK, et al. Outcomes and complications after different surgical techniques for the treatment of chronic distal biceps tendon ruptures: a systematic review and quantitative synthesis. JSES Rev Rep Tech. 2022;2(3):323–31.
22. Litowski ML, Purnell J, Hildebrand KA, Bois AJ. Surgical outcomes and complications following distal biceps tendon reconstruction: a systematic review and meta-analysis. JSES Int. 2021;5(1):24–30.
23. Hendy BA, Padegimas EM, Harper T, Lazarus MD, Abboud JA, Namdari S, et al. Outcomes of chronic distal biceps reconstruction with tendon grafting: a matched comparison with primary repair. JSES Int. 2021;5(2):302–6.

UMETNA INTELIGENCA V PLASTIČNI KIRURGIJI: TRENUTNE MOŽNOSTI IN PRIHODNJI IZZIVI

ARTIFICIAL INTELLIGENCE IN PLASTIC SURGERY: CURRENT POSSIBILITIES AND FUTURE CHALLENGES

Emil Nikolov, Ivana Rudolf, Ronja Čeferin, Klemen Lovšin

Ključne besede: umetna inteligenca; plastična kirurgija; mikrokirurgija; strojno učenje; obogatena inteligenca

Keywords: artificial intelligence; plastic surgery; microsurgery; machine learning; augmented intelligence

IZVLEČEK

Plastična kirurgija zaradi svoje izrazito vizualne narave in vse večje odvisnosti od slikovnih podatkov predstavlja eno izmed kirurških področij z največjim potencialom za uporabo umetne inteligence. Hiter razvoj strojnega učenja, računalniškega vida in generativne umetne inteligence v zadnjih letih je pomembno pospešil raziskave ter klinično uporabo teh tehnologij. Namen prispevka je pregledati trenutne aplikacije umetne inteligence v rekonstruktivni in estetski kirurgiji ter opozoriti na ključne tehnološke, organizacijske in etične izzive pred njeno širšo klinično implementacijo. Trenutne aplikacije umetne inteligence zajemajo diagnostiko kožnih sprememb in opeklin, predoperativno načrtovanje mikrovaskularnih rekonstrukcij ter volumetrično analizo dojk. Pomembno vlogo ima tudi pri spremljanju prostih režnjev, zgodnjem prepoznavanju pooperativnih zapletov in telemedicinskem spremljanju kirurških ran. Kljub obetavnim rezultatom ostajajo pomembni izzivi, povezani s kakovostjo podatkov, algoritmično pristranskostjo, razložljivostjo modelov ter pravno in etično odgovornostjo. Prihodnost plastične kirurgije temelji na konceptu obogatene inteligence, pri katerem UI deluje kot podpora kliničnemu odločanju in ne kot nadomestilo za kirurško presojo. Uspešna implementacija teh tehnologij bo zahtevala tesno sodelovanje med kliničnimi strokovnjaki, podatkovnimi znanstveniki in regulatornimi organi.

ABSTRACT

Due to its highly visual nature and increasing reliance on imaging data, plastic surgery represents one of the surgical specialties with the greatest potential for the application of artificial intelligence. Rapid advances in machine learning, computer vision, and generative artificial intelligence have accelerated both research and clinical implementation of these technologies in recent years. The aim of this review is to examine current applications of artificial intelligence in reconstructive and aesthetic plastic surgery and to highlight the major technological, organizational, and ethical challenges limiting its broader clinical adoption. Current applications of artificial intelligence include the diagnosis of skin lesions and burns, preoperative planning of microsurgical reconstruction, and breast volumetric analysis. Artificial intelligence also plays an important role in free flap monitoring, early detection of postoperative complications, and telemedical surveillance of surgical wounds. Despite promising results,

important challenges remain, including data quality, algorithmic bias, model explainability, and legal and ethical accountability. The future of plastic surgery is best described by the concept of augmented intelligence, in which artificial intelligence supports rather than replaces surgical decision-making. Successful implementation of these technologies will require close collaboration between clinicians, data scientists, and regulatory authorities.

UVOD

Plastična kirurgija je kirurška specialnost, ki temelji na natančni analizi anatomskih struktur, prepoznavanju vzorcev ter prostorski predstavi. Zaradi izrazito morfološke narave in vse večje odvisnosti od kompleksnih slikovnih podatkov, ki vključujejo klinične fotografije, radiološke preiskave in tridimenzionalne modele, predstavlja eno izmed področij z največjim potencialom za uporabo umetne inteligence (UI) v sodobni kirurgiji.[1,2]

UI označuje skupek računalniških metod, ki omogočajo izvajanje nalog, ki običajno zahtevajo človeško kognitivno presojo. Med najpomembnejše pristope sodita strojno učenje (*angl. machine learning*, ML), pri katerem algoritmi prepoznavajo vzorce in oblikujejo napovedne modele na podlagi podatkov, ter globoko učenje (*angl. deep learning*, DL), ki s pomočjo večplastnih nevronskih mrež omogoča napredno obdelavo slikovnih in drugih kompleksnih podatkov.[3]

Čeprav se raziskave na področju UI v medicini intenzivno razvijajo že več kot desetletje, je bil po letu 2022 opazen izrazit pospešek njenega razvoja in kliničnega uveljavljanja. K temu so pomembno prispevali hitrejši računalniški sistemi, večja dostopnost velikih podatkovnih zbirk ter pojav velikih jezikovnih modelov in generativne UI. Posledično se je močno povečalo število znanstvenih objav, ki obravnavajo uporabo UI v kirurških strokah, vključno s plastično in rekonstruktivno kirurgijo.[1,4,5]

Sodobna plastična kirurgija vključuje vse večjo količino kliničnih, slikovnih in operativnih podatkov, kar povečuje kompleksnost diagnostičnega in terapevtskega odločanja. UI ponuja možnost izboljšanja objektivnosti kliničnih ocen, učinkovitejše obdelave podatkov ter podpore pri načrtovanju in vrednotenju zdravljenja. Kljub hitremu tehnološkemu napredku pa njena vključitev v vsakodnevno klinično prakso še vedno zahteva kritično presojo in ustrezno strokovno validacijo.[1,2]

Namen prispevka je pregledati trenutne aplikacije UI v rekonstruktivni in estetski kirurgiji ter opozoriti na ključne tehnološke, organizacijske in etične izzive pred njeno širšo klinično implementacijo.

DIAGNOSTIČNE APLIKACIJE UMETNE INTELIGENCE

OPEKLINE

Natančna ocena globine in obsega opeklin predstavlja temelj uspešnega zdravljenja opečenih bolnikov. Tradicionalna klinična ocena je pogosto subjektivna in je v veliki meri odvisna od izkušenj posameznega ocenjevalca. Številne raziskave poročajo o pomembni variabilnosti klinične ocene opeklin.[6]

UI predstavlja obetavno orodje za izboljšanje diagnostične natančnosti, predvsem z uporabo metod globokega učenja za analizo digitalnih fotografij opeklinskih ran. Konvolucijske nevronske mreže (*convolutional neural networks*, CNN) omogočajo samodejno prepoznavanje morfoloških značilnosti opeklin ter oceno njihove globine na podlagi slikovnih podatkov. Sistematični pregledi kažejo, da lahko modeli DL pri ocenjevanju globine opeklin dosegajo rezultate, primerljive ali boljše od standardne klinične ocene.[6]

Poleg določanja globine poškodbe se razvijajo tudi algoritmi za izračun celotne opečene telesne površine, kar lahko dodatno pripomore pri začetni obravnavo in nadomeščanju tekočin opečenih bolnikov.[1,2]

KOŽNI TUMORJI

Računalniški vid predstavlja eno najuspešnejših področij uporabe UI v medicini. Sistemi DL, izurjeni na obsežnih zbirkah dermatoskopskih in kliničnih slik, omogočajo prepoznavanje malignih kožnih sprememb z diagnostično zmogljivostjo, primerljivo z izkušenimi specialisti.[7]

Prelomna raziskava Esteva in sod. je pokazala, da so konvolucijske nevronske mreže pri klasifikaciji kožnih tumorjev dosegle uspešnost na ravni 21 certificiranih dermatologov, pri čemer je površina pod krivuljo ROC (AUC) presegala 0,94 za razlikovanje med malignimi in benignimi spremembami.[7] Takšni rezultati kažejo na potencial UI kot podpornega orodja pri zgodnjem odkrivanju rakavih sprememb.

Za plastičnega kirurga je zgodnje prepoznavanje malignih lezij pomembno predvsem zaradi pravočasnega načrtovanja kirurške ekscizije in rekonstrukcije tkivnih defektov. Kljub visokim diagnostičnim zmogljivostim trenutni sistemi ne nadomeščajo histopatološke verifikacije ali klinične presoje zdravnika, temveč služijo kot dodatna podpora pri odločanju.[1,7]

PREDOPERATIVNO NAČRTOVANJE

MIKROVASKULARNA KIRURGIJA IN DOLOČANJE PERFORATORJEV

Ena najpomembnejših sodobnih aplikacij UI v plastični kirurgiji je predoperativno načrtovanje mikrovaskularnih rekonstrukcij. Uspešnost prostih režnjev je v veliki meri odvisna od ustrezne izbire žilnega peclja in natančne identifikacije perforatorjev, zato se pred operacijo pogosto uporablja računalniška tomografska angiografija (CTA).

Interpretacija CTA-preiskav je lahko časovno zahtevna in je močno odvisna od izkušenj kirurga ter radiologa.[1,2]

Razvoj metod DL omogoča avtomatizirano analizo angiografskih posnetkov in samodejno segmentacijo žilnih struktur. Raziskave kažejo, da lahko UI pomembno skrajša čas analize CTA-preiskav ter izboljša prepoznavanje klinično pomembnih perforatorjev v primerjavi s povsem ročnim pregledovanjem slik. Takšni sistemi omogočajo hitrejšo identifikacijo anatomskih različic in večjo standardizacijo predoperativnega načrtovanja.[9]

Poseben pomen ima tovrstna tehnologija pri rekonstrukciji dojke z režnjem DIEP (*deep inferior epigastric perforator*), kjer je izbira optimalnega perforatorja ključna za ustrezno prekrvavitev režnja in zmanjšanje zapletov na odvzemnem mestu mesta. UI omogoča hitrejšo identifikacijo anatomskih različic perforatorjev ter zmanjšuje subjektivnost predoperativnega načrtovanja.[1,2,9]

Poleg rekonstrukcije dojke se podobni pristopi uporabljajo tudi pri načrtovanju ALT (*anterolateral thigh*), fibularnih in drugih perforatorskih režnjev. Avtomatizirana analiza slikovnih preiskav omogoča učinkovitejšo pripravo operativnega posega ter potencialno skrajšanje operativnega časa, kar lahko prispeva k boljšim kliničnim rezultatom in zmanjšanju stroškov zdravljenja.[1,2]

VOLUMETRIČNA ANALIZA IN NAČRTOVANJE REKONSTRUKCIJE DOJKE

Rekonstrukcija dojke predstavlja eno izmed področij, kjer UI omogoča pomemben premik proti bolj individualiziranemu načrtovanju zdravljenja. Predoperativna ocena prostornine dojke, simetrije prsnega koša in razpoložljivega tkiva donorskega mesta je tradicionalno temeljila na ročnih meritvah in subjektivni oceni kirurga.[1,2]

Sodobni algoritmi računalniškega vida omogočajo samodejno segmentacijo anatomskih struktur na podlagi CT-, MR- ali tridimenzionalnih fotografskih posnetkov. Na ta način je mogoče natančno izračunati volumen dojke in oceniti količino razpoložljivega tkiva za avtologno rekonstrukcijo. V prospektivni raziskavi UI-podprtega sistema za tridimenzionalno merjenje dojk je bilo ugotovljeno dobro do odlično ujemanje med avtomatiziranimi in ročnimi meritvami volumna (ICC 0,74-0,85), pri čemer so Bland-Altmanove analize pokazale primerljivo natančnost obeh metod.[10]

Pomembna prednost avtomatiziranih sistemov je tudi hitrost analize. Povprečen čas AI-meritve je znašal 40,7 sekunde, medtem ko je ročno merjenje zahtevalo približno 610 sekund, kar predstavlja več kot desetkratno skrajšanje časa analize.[10]

Poleg samega izračuna volumna se UI uporablja tudi za oceno simetrije, antropometričnih parametrov in napovedovanje estetskih rezultatov po rekonstrukciji. Takšna orodja omogočajo bolj objektivno predoperativno načrtovanje ter izboljšujejo komunikacijo med kirurgom in bolnico glede pričakovanih rezultatov zdravljenja.[1,2]

INTRAOPERATIVNA IN POOPERATIVNA PODPORA

SPREMLJANJE PROSTIH REŽNJEV

Pooperativno spremljanje prostih režnjev predstavlja enega ključnih dejavnikov uspeha mikrovaskularne rekonstrukcije. Zgodnje prepoznavanje arterijske insuficience ali venske kongestije omogoča pravočasno revizijo in pomembno poveča možnost ohranitve režnja. Tradicionalno spremljanje temelji na klinični oceni barve kože, kapilarnega povratka, temperature tkiva, turgorja in Dopplerske signalizacije, vendar je do določene mere subjektivno ter odvisno od izkušenj opazovalca.[1,2]

Razvoj UI je omogočil uporabo algoritmov računalniškega vida za avtomatizirano spremljanje vitalnosti prostih režnjev. Hsu in sod. so razvili aplikacijo za pametne telefone, ki s pomočjo DL analizira fotografije režnjev in ocenjuje tveganje za vensko kongestijo. V klinični validaciji je sistem dosegel 95,3 % natančnost, 95,2 % senzitivnost in 95,3 % specifičnost, pri zunanji validaciji pa površino pod krivuljo ROC (AUC) 0,98.[11]

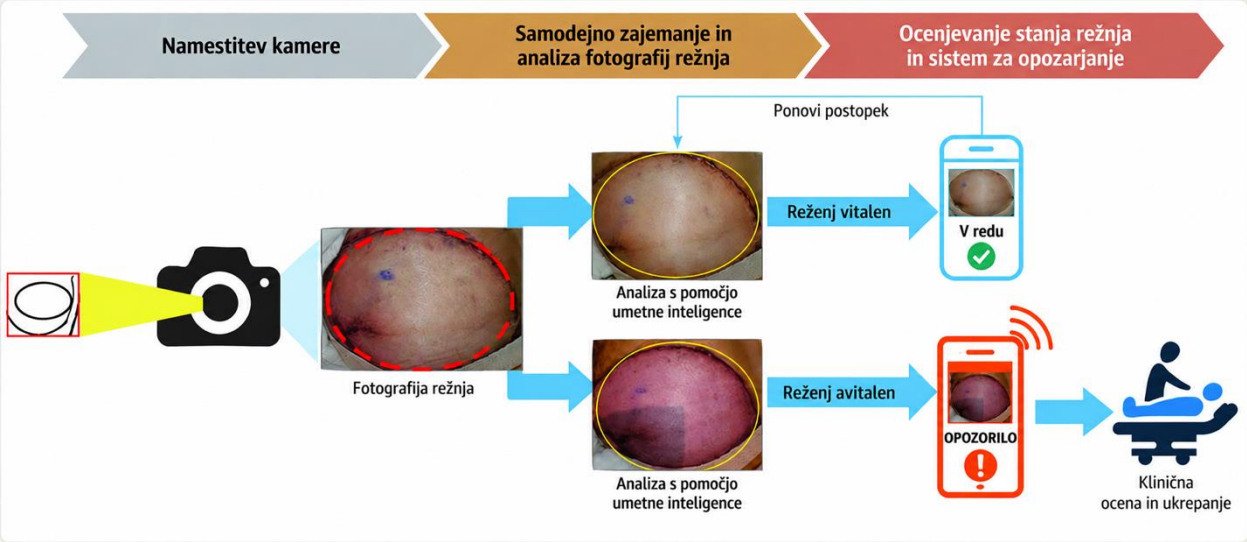

Slika 1. Shematski prikaz avtomatiziranega spremljanja prostega režnja z uporabo umetne inteligence. Sistem samodejno zajema fotografije režnja, segmentira območje režnja in oceni njegovo perfuzijo. Ob zaznani nepravilnosti opozori zdravstveno osebje. Prirejeno po Kim in sod.[12]

Tudi Kim in sod. so pri avtomatiziranem spremljanju prostih režnjev primerjali več modelov DL, pri čemer je model DenseNet121 dosegel najvišjo diagnostično zmogljivost (AUC 0,960).[12]

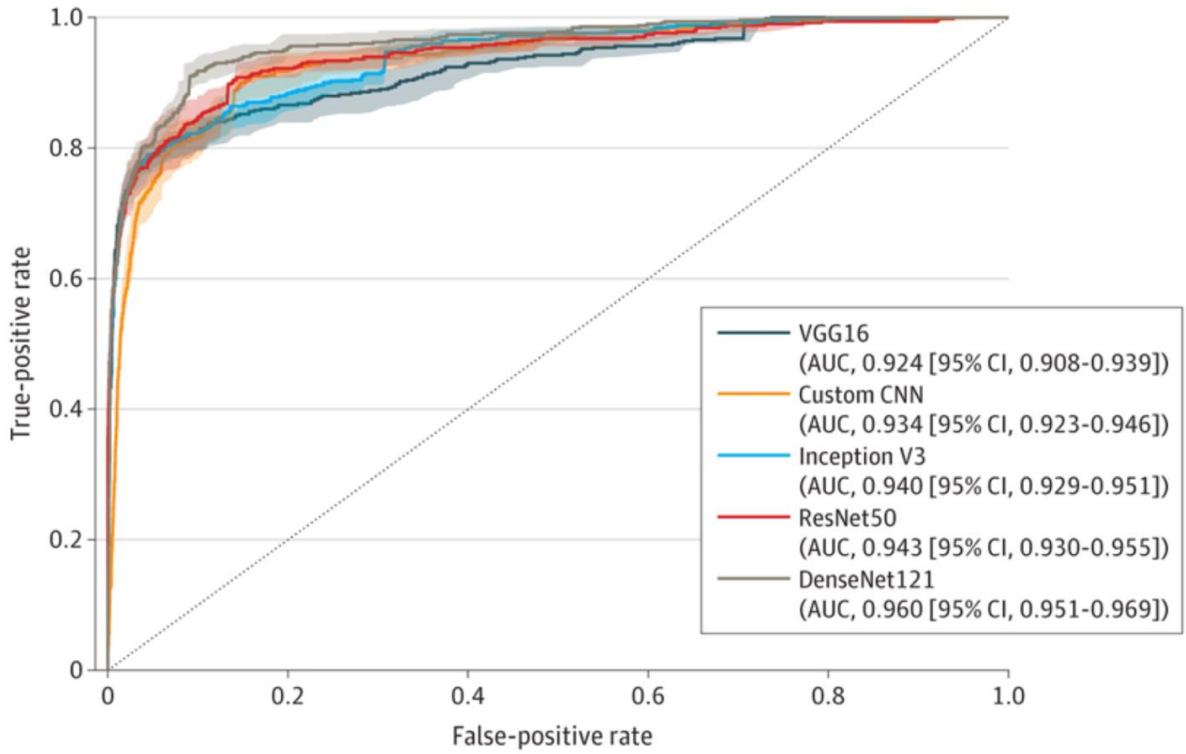

Slika 2. ROC-krivulje petih modelov globokega učenja za prepoznavanje motene perfuzije prostega režnja. Model DenseNet121 je dosegel največjo diagnostično zmogljivost (AUC 0,960; 95 % IZ 0,951–0,969). Prirejeno po Kim in sod.[12]

Poleg analize standardnih fotografij se razvijajo tudi sistemi, ki uporabljajo termografijo in druge slikovne metode za zaznavanje zgodnjih sprememb perfuzije. Takšni pristopi omogočajo bolj objektivno spremljanje režnjev, zmanjšujejo obremenitev zdravstvenega osebja ter imajo potencial za zgodnejše odkrivanje žilnih zapletov.[9]

SPREMLJANJE CELJENJA POOPERATIVNIH RAN

Pooperativne okužbe kirurške rane ostajajo pomemben vzrok podaljšane hospitalizacije, ponovnih ambulantnih pregledov in ponovnih hospitalizacij. Zaradi krajšanja ležalne dobe se vse več bolnikov spremlja na domu, kar povečuje pomen telemedicinskih rešitev.[1,2]

Sodobni sistemi omogočajo pošiljanje fotografij operativnega področja prek mobilnih aplikacij, pri čemer algoritmi UI analizirajo znake vnetja, dehiscence ali okužbe. Nedavno razviti model DL za prepoznavanje okužbe kirurške rane na fotografijah ran je dosegel AUC 0,91 v internem testiranju in AUC 0,82 pri zunanji validaciji, kar kaže na dobro diagnostično zmogljivost tudi pri neodvisnih podatkovnih zbirkah.

Dodatno so študije telemedicinskih metod za odkrivanje okužbe kirurške rane pokazale skupno senzitivnost 87,8 % in specifičnost 96,8 %, kar potrjuje uporabnost digitalnega spremljanja za izključevanje okužb po odpustu iz bolnišnice.

Implementacija tovrstnih sistemov bi lahko izboljšala dostopnost pooperativne oskrbe, zmanjšala nepotrebne ambulantne preglede ter omogočila hitrejšo obravnavo bolnikov z dejanskimi zapleti.[1,2]

NAPOVEDOVANJE ZAPLETOV

Napovedovanje pooperativnih zapletov predstavlja eno najhitreje razvijajočih se področij uporabe UI v kirurgiji. Tradicionalni kirurški točkovniki tveganja običajno temeljijo na omejenem številu spremenljivk, medtem ko modeli strojnega učenja omogočajo istočasno analizo velike količine kliničnih, laboratorijskih in demografskih podatkov.[1,2]

Na področju plastične kirurgije se modeli UI uporabljajo za napovedovanje nekroze režnja, okužb kirurške rane, podaljšane hospitalizacije ter ponovnih sprejemov v bolnišnico. Sistematični pregledi poročajo, da modeli strojnega učenja pri napovedovanju kirurških izidov praviloma presegajo tradicionalne statistične pristope, pri čemer pogosto dosegajo visoko diskriminativno sposobnost in natančnost napovedovanja.

Klinični pomen teh modelov je predvsem v zgodnji identifikaciji bolnikov z visokim tveganjem za zaplete. Takšna stratifikacija omogoča bolj individualizirano perioperativno obravnavo, učinkovitejšo uporabo zdravstvenih virov ter potencialno zmanjšanje pooperativne obolevnosti.[1,4]

PRIHODNJI IZZIVI IN OMEJITVE

PODATKOVNA PRISTRANSKOST IN KAKOVOST PODATKOV

Uspešnost modelov UI je neposredno odvisna od kakovosti podatkov, na katerih so bili razviti. Na področju medicine pogosto velja načelo »garbage in, garbage out«, kar pomeni, da lahko pomanjkljivi ali neuravnoteženi podatki vodijo do sistematično napačnih rezultatov.[1,2]

Poseben izziv predstavljajo podatkovne zbirke, ki ne vključujejo zadostne zastopanosti različnih populacij. Modeli, razviti predvsem na fotografijah bolnikov s svetlejšimi tipi kože, lahko dosegajo slabšo natančnost pri prepoznavanju melanoma, opeklin ali motenj prekrvavitve pri bolnikih s temnejšimi fototipi kože.[1,7] Podobne težave se pojavljajo tudi pri vrednotenju pooperativnih ran in spremljanju prostih režnjev, kjer lahko razlike v pigmentaciji vplivajo na delovanje algoritmov računalniškega vida.

Dodaten problem predstavljajo redka stanja in bolezni, pri katerih ni na voljo dovolj kakovostnih podatkov za učenje algoritmov. Čeprav je plastična kirurgija bogat vir slikovnega gradiva, so številne prirojene anomalije, kompleksne rekonstruktivne situacije in redki klinični scenariji premalo zastopani v obstoječih podatkovnih zbirkah, kar omejuje splošno uporabnost razvitih modelov.[1,15]

FENOMEN »ČRNE SKRINJICE« IN RAZLOŽLJIVA UMETNA INTELIGENCA

Pomembna omejitev sodobnih modelov globokega učenja je tako imenovani fenomen »črne skrinjice«. Čeprav lahko algoritmi dosežejo visoko diagnostično natančnost, je pogosto težko pojasniti, kako so prišli do določene odločitve.[5,15]

Ta problem je posebej pomemben v plastični kirurgiji, kjer so klinične odločitve pogosto neposredno povezane z izbiro kirurške strategije. Pri predoperativnem načrtovanju prostih režnjev ali oceni pooperativnih zapletov mora kirurg razumeti, zakaj je algoritem določeno strukturo označil kot optimalen perforator oziroma zakaj bolnika uvršča v skupino z visokim tveganjem za zaplete. Brez razumevanja logike odločanja obstaja nevarnost pretiranega zanašanja na tehnologijo.[1,9]

Zaradi teh omejitev se vse več pozornosti namenja konceptu razložljive umetne inteligence (*Explainable Artificial Intelligence – XAI*), katere cilj je uporabniku predstaviti ključne dejavnike, ki so vplivali na odločitev modela. Takšen pristop lahko poveča zaupanje uporabnikov, olajša klinično validacijo ter izboljša varnost uporabe UI v vsakodnevni praksi.[15]

Primer takšnega pristopa predstavlja uporaba metode Grad-CAM pri avtomatiziranem spremljanju prostih režnjev, ki omogoča vizualizacijo področij slike, ki so najpomembneje vplivala na odločitev modela[12] (Slika 2).

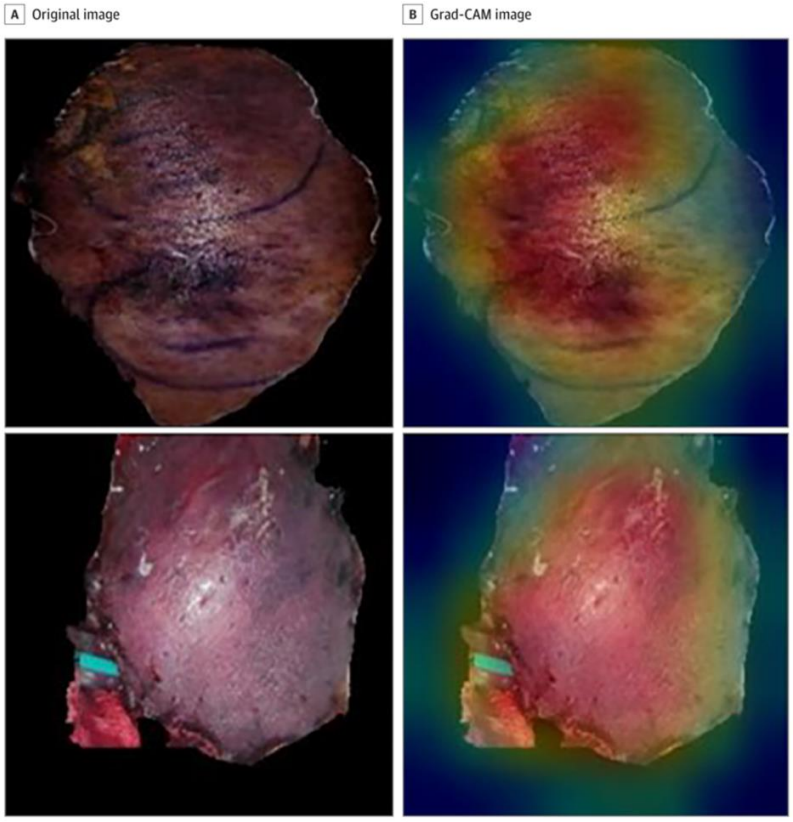

Slika 3. Primer uporabe razložljive umetne inteligence pri spremljanju prostega režnja. Na levi so prikazani režnji z moteno perfuzijo, ki jih je model DenseNet121 pravilno prepoznal kot patološke. Na desni Grad-CAM vizualizacije prikazujejo področja slike, ki so najpomembneje vplivala na odločitev modela; rdeče obarvana območja predstavljajo regije z največjim vplivom na klasifikacijo. Povzeto po Kim in sod.[12]

PRAVNA ODGOVORNOST IN ETIKA

Kljub hitremu razvoju UI trenutno ni avtonomni odločevalec, temveč predvsem sistem za podporo kliničnemu odločanju. Končna odgovornost za diagnozo, izbiro zdravljenja in izid posega zato ostaja na strani zdravnika.[1,2]

To odpira pomembna vprašanja pravne odgovornosti. Če bi na primer sistem UI pri načrtovanju mikrovaskularne rekonstrukcije napačno identificiral optimalen perforator

ali pa bi algoritem spregledal znake pooperativnega zapleta, bi moral končno odločitev še vedno sprejeti kirurg na podlagi celotne klinične slike.[1,9]

Poseben etični izziv predstavljajo tudi varstvo osebnih podatkov ter zasebnost bolnikov. Številne aplikacije UI v plastični kirurgiji temeljijo na kliničnih fotografijah, tridimenzionalnih posnetkih obraza ali dojk ter drugih občutljivih zdravstvenih podatkih. Njihovo zbiranje, shranjevanje in obdelava morajo biti skladni z veljavno zakonodajo, v evropskem prostoru predvsem z Uredbo GDPR (*General Data Protection Regulation*).[1,13]

IMPLEMENTACIJA V KLINIČNO PRAKSO

Kljub obetavnim rezultatom ostaja implementacija UI v vsakodnevno klinično delo zahtevna. Eden glavnih izzivov so visoki stroški razvoja, validacije in integracije algoritmov v obstoječe bolnišnične informacijske sisteme (*Hospital Information Systems – HIS*) ter slikovne arhive (*Picture Archiving and Communication Systems – PACS*).[1,2]

Pomembna ovira je tudi potreba po dodatnem izobraževanju zdravstvenega osebja. Učinkovita uporaba UI zahteva razumevanje osnovnih načel delovanja algoritmov, njihovih omejitev in pravilne interpretacije rezultatov. Brez ustreznega digitalnega opismenjevanja obstaja nevarnost napačne uporabe tehnologije ali nezaupanja v njene rezultate.[15]

Dodatni izzivi vključujejo pomanjkanje standardiziranih protokolov, omejeno zunanjo validacijo številnih modelov ter razlike med posameznimi zdravstvenimi sistemi. Pred širšo klinično uvedbo bo zato potrebna tesna povezava med kliničnimi strokovnjaki, podatkovnimi znanstveniki, regulatornimi organi in razvijalci programske opreme, da bodo razviti sistemi varni, zanesljivi in klinično uporabni.[1,2,15]

ZAKLJUČEK

UI predstavlja eno najhitreje razvijajočih se tehnoloških področij sodobne medicine in ima pomemben potencial za preoblikovanje plastične kirurgije. Trenutne aplikacije že omogočajo izboljšano analizo medicinskih slik, natančnejše predoperativno načrtovanje mikrovaskularnih rekonstrukcij, objektivnejše spremljanje pooperativnega poteka zdravljenja ter učinkovitejše vrednotenje kliničnih izidov. Rezultati dosedanjih raziskav kažejo, da lahko UI pomembno prispeva k večji natančnosti, hitrejši obdelavi podatkov in bolj individualiziranemu pristopu k zdravljenju bolnikov.

Kljub velikemu potencialu ostajajo številni izzivi, povezani s kakovostjo podatkov, pristranskostjo algoritmov, razložljivostjo modelov, pravno odgovornostjo in integracijo tehnologije v vsakodnevno klinično prakso. Prihodnost plastične kirurgije zato ne temelji na nadomeščanju kirurga z UI, temveč na konceptu obogatene inteligence (*Augmented Intelligence*), pri katerem UI deluje kot orodje za podporo strokovnemu odločanju. Uspešna implementacija teh tehnologij bo zahtevala tesno sodelovanje med kliničnimi strokovnjaki, podatkovnimi znanstveniki in regulatornimi organi. UI

zaenkrat ne bo nadomestila plastičnih kirurgov, bo pa pomembno preoblikovala način njihovega dela, zato bodo kirurgi, ki bodo znali učinkovito uporabljati tovrstna orodja, v prihodnosti v pomembni prednosti pred tistimi, ki jih ne bodo.

Literatura in viri:

1. Kiwan O, Al-Kalbani M, Rafie A, Hijazi Y. Artificial intelligence in plastic surgery: where do we stand? *JPRAS Open*. 2024;42:234-243.
2. Duong TV, Vy VPT, Hung TNK. Artificial Intelligence in Plastic Surgery: Advancements, Applications, and Future. *Cosmetics*. 2024;11(4):109.
3. Mantelakis A, Khajuria A. The applications of machine learning in plastic and reconstructive surgery: protocol of a systematic review. *Syst Rev*. 2020;9:44.
4. Mir MA, Maurya R. Precision and Progress: Machine Learning Advancements in Plastic Surgery. *Cureus*. 2023;15(7):e41952.
5. Topol EJ. High-performance medicine: the convergence of human and artificial intelligence. *Nat Med*. 2019;25(1):44-56.
6. Liu NT, Holcomb JB, Wade CE, Darrah MI, Salinas J. Deep learning for burn depth assessment and burn wound analysis: a systematic review. *Burns*. 2023;49(5):1034-1044.
7. Esteva A, Kuprel B, Novoa RA, Ko J, Swetter SM, Blau HM, et al. Dermatologist-level classification of skin cancer with deep neural networks. *Nature*. 2017;542(7639):115-118.
8. Wang L, Pedersen PC, Strong DM, Tulu B, Agu E, Ignotz R. Wound image analysis system for diabetics. *IEEE Trans Biomed Eng*. 2016;63(3):477-488.
9. Shaterian A, Carey JN, Wong AK. Deep learning and artificial intelligence in microsurgical reconstruction and perforator mapping: current applications and future directions. *Plast Reconstr Surg*. 2023;151(4):803-812.
10. Wang S, Ren L, Liu J, et al. Three-dimensional breast imaging using artificial-intelligence-based automatic measurement system. *JPRAS Open*. 2025;44:107-118.
11. Hsu SY, Chen LW, Huang RW, Tsai TY, Hung SY, Cheong DCF, et al. Quantization of extraoral free flap monitoring for venous congestion with deep learning integrated iOS applications on smartphones: a diagnostic study. *Int J Surg*. 2023;109(6):1584-1593.
12. Kim J, Lee SM, Kim DE, et al. Development of an Automated Free Flap Monitoring System Based on Artificial Intelligence. *JAMA Netw Open*. 2024;7(7):e2424299.
13. Lathan R, Sidapra M, Yiasemidou M, Long J, Totty J, Smith G, et al. Diagnostic accuracy of telemedicine for detection of surgical site infection: a systematic review and meta-analysis. *NPJ Digit Med*. 2022;5:108.
14. Bontekoning N, Huisman H, Segura Cabrera PJ, et al. Detecting Incisional Surgical Site Infections on Wound Images Through Deep Learning. *JAMA Surg*. 2026.
15. Hassan AM, Rajesh A, Asaad M, Jonas NA, Coert JH, Mehrara BJ, et al. Artificial Intelligence and Machine Learning in Prediction of Surgical Complications: Current State, Applications, and Implications. *Am Surg*. 2023;89(1):25-30.

CERVIKALNI SPONDILODISCITIS Z EPIDURALNIM ABSCESOM IN SPASTIČNO TETRAPAREZO PRI NEKDANJEM INTRAVENSKEM UŽIVALCU DROG: PRIKAZ PRIMERA IN PREGLED SMERNIC

CERVICAL SPONDYLODISCITIS WITH EPIDURAL ABSCESS AND SPASTIC TETRAPARESIS IN A FORMER INTRAVENOUS DRUG USER: CASE REPORT AND REVIEW OF CURRENT GUIDELINES

Luka Petrovič, Lovro Suhodolčan

Ključne besede: spondilodiscitis; vratna vretenca; epiduralni absces; stafilokokne okužbe; intravensko uživanje drog

Keywords: discitis; cervical vertebrae; epidural abscess; staphylococcal infections; substance abuse, intravenous

IZVLEČEK

Izhodišča: Spondilodiscitis vratne hrbtenice poteka težje kot okužba v drugih delih hrbtenice. Predstavljamo bolnika, pri katerem je začetna klinična slika posnemala Guillain-Barréjev sindrom.

Prikaz primera: Pri 54-letnem nekdanjem intravenskem uživalcu heroina s kroničnim hepatitisom C se je mesec po sepsi s *Staphylococcus aureus* razvila napredujoča tetrapareza, ki je bila sprva ohlapna, v dveh dneh pa je postala spastična. Magnetna resonanca je pokazala spondilodiscitis C5–C7 z epiduralnim abscesom. Opravili smo urgentno sprednjo dekompresijo s korpektomijo C6 in rekonstrukcijo s titanovo kletko ter ploščico, nato 12 tednov zdravili z antibiotiki. Motorični izpad se je kmalu začel popravljati, potek je bil ugoden.

Zaključki: Ob nedavni stafilokokni bakteriemiji, bolečini v vratu in novi šibkosti udov je treba takoj pomisliti na okužbo hrbtenice. Zgodnja MR, urgentna dekompresija in ciljano antibiotično zdravljenje omogočijo ugoden izid.

ABSTRACT

Background. Cervical spondylodiscitis runs a more severe course than infection elsewhere in the spine. We present a patient whose initial presentation mimicked Guillain-Barré syndrome.

Case report. A 54-year-old former intravenous heroin user with chronic hepatitis C developed progressive tetraparesis one month after *Staphylococcus aureus* sepsis; it was initially flaccid and became spastic within two days. MRI showed C5–C7 spondylodiscitis with an epidural abscess. We performed urgent anterior decompression with C6 corpectomy and reconstruction with a titanium cage and plate, followed by 12 weeks of antibiotic therapy. The motor deficit soon began to improve and the course was favourable.

Conclusions. In recent staphylococcal bacteraemia, neck pain and new limb weakness, spinal infection must be suspected immediately. Early MRI, urgent decompression and targeted antibiotic therapy allow a favourable outcome.

UVOD

Spondilodiscitis je okužba medvretenčne ploščice in sosednjih vretenc ter predstavlja 3–5 % vseh kostnih okužb. Najpogosteje je prizadeta ledvena hrbtenica (približno 60 %), sledita prsna (30 %) in vratna (10 %).[1] Okužba vratne hrbtenice je redkejša, a poteka težje: spinalni kanal je ožji, hrbtenjača pa bolj občutljiva za pritisk. Pri bolnikih s cervikalno okužbo so zato nevrološki izpadi, potreba po operaciji in smrtnost bistveno pogostejši kot pri okužbi prsnega ali ledvenega dela.[2] Težji potek je značilen tudi za intravenske uživalce drog, ki imajo pogosteje epiduralni absces, zdravljenje pa jim pogosteje ne uspe.[3]

V prispevku predstavljamo bolnika z dvema od teh dejavnikov tveganja in s spondilodiscitisom C5–C7, pri katerem je začetna klinična slika posnemala Guillain-Barréjev sindrom, kar je zapletlo diagnostiko in odločitev o zdravljenju. Obravnavo primerjamo z aktualnimi smernicami.

METODE

Prikaz primera temelji na pregledu medicinske dokumentacije bolnika, zdravljenega na Ortopedski kliniki UKC Ljubljana. Bolnik je podal pisno soglasje za objavo prikaza.

PREDSTAVITEV BOLNIKA

Predstavljamo 54-letnega moškega, nekdanjega intravenskega uživalca heroina, ki heroina zadnjih 13 let ne uživa in prejema substitucijsko zdravljenje z metadonom; občasno uživa kokain in kadi. Zdravi se zaradi kroničnega hepatitisa C (genotip 1a, jetrna fibroza stopnje F4), ki so ga predhodno zdravili z neposredno delujočimi antivirotiki (sofosbuvir/velpatasvir, tri mesece) z doseženim virološkim odgovorom. Serologija na HIV je bila negativna. Mesec pred sprejemom se je v regionalni bolnišnici zdravil zaradi sepse s *S. aureus*, ki je izvirala iz abscesa rane na desni roki; ultrazvok srca je izključil infekcijski endokarditis.

Tri dni pred sprejemom na Nevrološko kliniko je začel izgubljati moč v rokah in nogah, navajal je občutek ledenih prstov na vseh štirih udih in hripavost, sfinkterskih motenj pa ni imel. Nevrolog je ugotovil ohlapno tetraparezo z oslabljenimi globokimi kitnimi refleksi in ohranjeno senzibiliteto. Ob sprejemu je bila izvedena lumbalna punkcija; v likvorju so bile beljakovine zvišane (3,94 g/l) in prisotna je bila blaga pleocitoza (42 × 10^6/l, 79 % mononuklearnih celic), zato so diferencialnodiagnostično pomislili na Guillain-Barréjev sindrom ali cervikalni mieloradikulitis. V laboratorijskih izvidih sta izstopala CRP (163 mg/l) in normocitna anemija (hemoglobin 82 g/l). Poleg tega je bila prisotna hipoalbuminemija, prokalcitonin pa je bil normalen.

DIAGNOSTIKA

Dan po sprejemu je bila zaradi suma na spondilodiscitis opravljena magnetna resonanca (MR) vratne hrbtenice s kontrastnim sredstvom. Pokazala je spondilodiscitis C5–C6 in C6–C7 z izraženo prevertebralno flegmono od C1 do Th2 ter anteriorni epiduralni vnetni proces, ki je spinalni kanal zožil za več kot polovico in vtisnil hrbtenjačo (Slika 1). Po opravljeni diagnostiki je konziliarni infektolog svetoval flukloksacilin 2 g i.v. na 4 ure, zaradi anemije pa je bolnik v enoti za intenzivni nadzor prejel dve enoti koncentriranih eritrocitov. Še na Nevrološki kliniki je ohlapna tetrapareza v prešla v spastično, z živahnimi patelarnimi refleksi, neizzivnima Ahilovima refleksoma in ugaslima plantarnima odzivoma. Drugi dan po sprejemu so bolnika premestili na Ortopedsko kliniko.



Slika 1. Predoperativna MR vratne hrbtenice, sagitalni T1-obteženi posnetek po aplikaciji gadolinijevega kontrastnega sredstva. Viden je spondilodiscitis C5–C6 in C6–C7 s fragmentacijo telesa C6, prevertebralno flegmono in epiduralnim vnetnim procesom, ki zožuje spinalni kanal in vtiska hrbtenjačo.

Mišično moč smo ocenili po lestvici Medical Research Council od 0 do 5. Na zgornjih udih je bila približno 3–5/5 proksimalno in 0–2/5 distalno, na spodnjih udih pa izrazito zmanjšana (večinoma ≤ 2/5), z izrazitejšim izpadom distalno na levi. Senzibiliteta je bila ohranjena, sfinkterskih motenj ni bilo.

KIRURŠKO IN ANTIBIOTIČNO ZDRAVLJENJE

Zaradi napredujočega nevrološkega izpada ter fragmentacije telesa C6 z grozečo nestabilnostjo smo bolnika 2. dan po sprejemu urgentno operirali s sprednjim pristopom. Drenirali smo prevertebralni absces, opravili discektomijo C5–C6 in C6–C7 ter korpektomijo C6 z radikalnim izčiščenjem vnetno spremenjene kostnine in izpraznitvijo epiduralnega abscesa. Sprednji steber smo rekonstruirali s titanovo mrežasto kletko (Harms), napolnjeno s sintetičnim kostnim nadomestkom (Attrax Putty, NuVasive), in ga stabilizirali s sprednjo ploščico C5–C7, ki je premostila telo C6. Poseg je trajal 1,5 ure. Med operacijo smo odvzeli vzorce prevertebralnega abscesa, sprednje vzdolžne vezi, medvretenčne ploščice in telesa C6 za mikrobiološko preiskavo.

REZULTATI

Poseg je potekal brez zapletov (Slika 2). V vseh vzorcih je zrasel na meticilin občutljiv *S. aureus* (MSSA), ki je ustrezal izolatu iz predhodne sepse. Drenažo smo odstranili

peti pooperativni dan. Bolnik je na Ortopedski kliniki 14 dni prejemal intravenski flukloksacilin (2 g na 4 ure), po premestitvi v regionalno bolnišnico pa še en teden nadaljeval z intravenskim zdravljenjem. Nato je za naslednjih 9 tednov prešel na peroralno kombinacijo levofloksacina (500 mg na 12 ur) in rifampicina (450 mg na 12 ur); skupno je antibiotično zdravljenje trajalo 12 tednov.

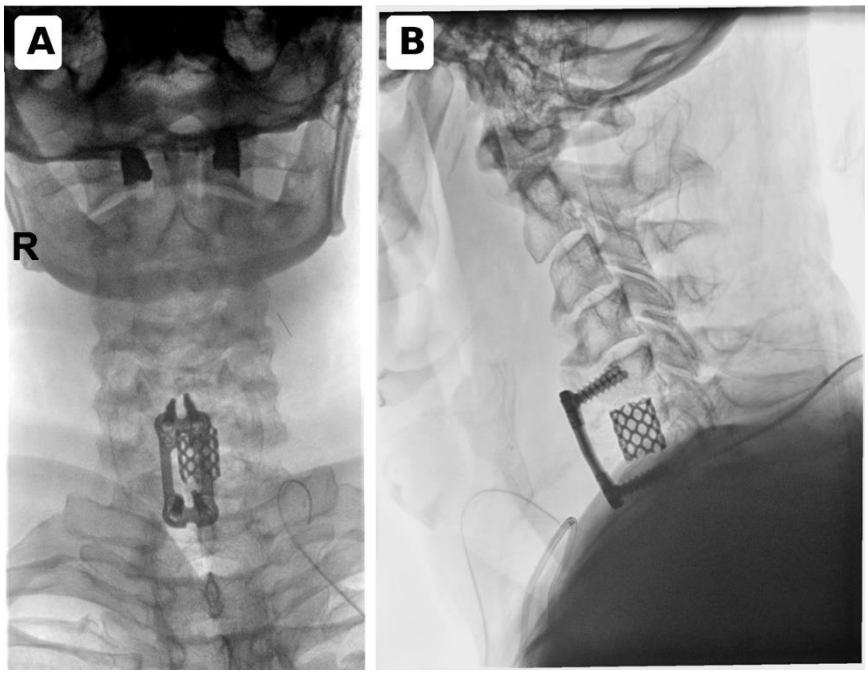

Slika 2. Pooperativna rentgenograma vratne hrbtenice. A – anteroposteriorna projekcija, B – stranska projekcija. Stanje po korpektomiji C6 in rekonstrukciji sprednjega stebra s titanovo mrežasto kletko ter sprednjo ploščico C5–C7 v ustreznem položaju.

Vnetni kazalci so hitro upadali: CRP se je s 156 mg/l na dan operacije znižal na 25 mg/l dvanajsti pooperativni dan. Ob sprejemu v regionalno bolnišnico (14. pooperativni dan) je bil CRP 22 mg/l brez pomembne levkocitoze. Zaradi bolečine v vratu je bil 18. pooperativni dan posnet rentgenogram, ki je v primerjavi s posnetkom prvi pooperativni dan (slika 2) pokazal nespremenjen položaj osteosintetskega materiala. Naslednji dan je CRP narasel na 34 mg/l, brez levkocitoze in ob mirni rani. Ker dviga ne podpira noben klinični ali slikovni znak, ga ne pripisujemo posegu, ampak ga obravnavamo kot prehodno nihanje, ki mu je sledil ugoden potek.

Nevrološko stanje se je ob intenzivni fizioterapiji postopoma izboljševalo. Štirinajsti pooperativni dan je imel abdukcijo v ramenih in fleksijo v komolcih 5/5 obojestransko, ekstenzijo v komolcih 4/5, stisk prstov leve roke 3/5 in desne roke 1/5 (k asimetriji je verjetno prispevala tudi sočasna psevdoartroza po zlomu skafoida desne roke). Spodnja uda je samostojno premikal v vseh sklepih. Ob odpustu v nadaljnjo rehabilitacijo (26. pooperativni dan) je ob pomoči fizioterapevtov stal in hodil z visoko hoduljo, samostojno pa je bil v trupu nestabilen; navajal je parestezije. Po treh mesecih je bil v trupu stabilnejši, samostojno se je hranil in sedel v postelji, s hoduljo pa je bil pokreten. Izboljšala se je tudi moč v stopalih. CRP je bil 8 mg/l, na kontrolnem rentgenogramu pa je bil sprednji steber ohranjen, osteosintetski material pa se ni premaknil.

RAZPRAVA

Predstavljeni primer združuje več dejavnikov, ki so povezani s težjim potekom spondilodiscitisa: cervikalno lokalizacijo, okužbo s *S. aureus*, intravensko uživanje drog v anamnezi in kronični hepatitis C. Urrutia in sodelavci so pri bolnikih s cervikalno okužbo našli pogostejši nevrološki izpad (68,4 % proti 41 %), pogostejše kirurško zdravljenje (84,2 % proti 46,3 %) in bistveno višjo smrtnost (21,1 % proti 3,6 %) kot pri okužbi prsnega ali ledvenega dela.[2] V večcentrični raziskavi 575 bolnikov so bili intravenski uživalci drog v povprečju bistveno mlajši (43,9 proti 70,5 leta) in so imeli pogosteje epiduralni absces (57,6 % proti 44,6 %). Čeprav je bil delež kirurško zdravljenih v obeh skupinah primerljiv, je bilo po 10 tednih ozdravljenih bistveno manj intravenskih uživalcev drog (57,9 % proti 87,9 %).[3] Vzroki so verjetno mehanski in imunološki: nesterilne tehnike injiciranja vnašajo kožno floro, med njo tudi *S. aureus*, neposredno v krvni obtok, k dovzetnosti pa lahko prispeva tudi jetrna fibroza stopnje F4. Hepatitis C pri našem bolniku vnetja ne vzdržuje, saj je bil po zdravljenju dosežen virološki odgovor.

Diagnostično najbolj zahteven je bil začetni potek. Ohlapna tetrapareza z oslabljenimi refleksi ter zvišanimi beljakovinami in blago pleocitozo v likvorju je posnemala Guillain-Barréjev sindrom. Pri akutni kompresiji hrbtenjače so refleksi v začetku lahko oslabljeni, spastičnost z živahnimi refleksi pa se razvije šele pozneje, pri našem bolniku v dveh dneh. Zvišane beljakovine in pleocitoza sta pri epiduralnem abscesu pogosti, vendar nespecifični, zato lumbalna punkcija pri sumu na absces ni rutinsko priporočljiva.[4] Pri bolniku z nedavno bakteriemijo s *S. aureus* in bolečino v vratu je treba ob vsakem novem nevrološkem izpadu najprej pomisliti na okužbo hrbtenice in opraviti MR s kontrastnim sredstvom, ki jo kot preiskavo izbora priporočajo smernice Ameriškega združenja za infekcijske bolezni (IDSA).[1]

Pri bolniku sta bili podani dve jasni indikaciji za urgentno operacijo: napredujoč nevrološki izpad z znaki kompresivne mielopatije ter fragmentacija telesa C6 z grozečo nestabilnostjo. Radiolog je epiduralne spremembe opisal kot flegmono brez jasne tekočinske kolekcije, med operacijo pa smo našli absces. Razlikovanje med flegmono in abscesom na MR namreč ni vedno zanesljivo, zato opis flegmone ne sme odložiti dekompresije ob napredujočem izpadu. Nevrološki izid je odvisen predvsem od stopnje izpada pred operacijo, paraliza, ki traja več kot 24–36 ur, pa se po njej le redko povrne.[4] Izbrali smo sprednji pristop, ker sta bila žarišče okužbe in epiduralni absces anteriorno. Korpektomija C6 je bila potrebna, ker je bilo telo vretenca zaradi vnetja znižano in razdrobljeno ter ni več zagotavljalo strukturne opore. Titanova mrežasta kletka v okuženem področju ne poveča tveganja za ponovitev okužbe[5], s sintetičnim kostnim nadomestkom pa smo se izognili odvzemu avtologne kosti. Sprednjo ploščico C5–C7 smo dodali, ker vnetno spremenjena kostnina vretenc C5 in C7 same kletke ne bi zanesljivo podprla.

Dvanajsttedensko zdravljenje je bilo individualna odločitev infektologa in ne standardni režim; za večino bakterijskih okužb nativnih vretenc velja šesttedenski režim. Podaljšanje smo utemeljili z osteomielitisom C5–C7 z epiduralnim širjenjem in

obsežno prevertebralno flegmono (C1–Th2), vstavljenim vsadkom, stafilokokno okužbo ter intravenskim uživanjem drog v anamnezi, pri katerem je zdravljenje pogosteje neuspešno.[3] Pri piogenem spondilodiscitisu brez vsadka je šesttedensko zdravljenje enako učinkovito kot dvanajsttedensko[6], vendar bolniki z vretenčnim vsadkom v to raziskavo niso bili vključeni. Pri okužbah z vsadkom pa zaradi biofilma na njegovi površini običajno svetujemo daljše zdravljenje, ki vključuje rifampicin; ker se odpornost nanj hitro razvije, ga vedno kombiniramo z drugim učinkovitim antibiotikom, najpogosteje s fluorokinolonom.[7] Pri našem bolniku je bil vsadek vstavljen med zdravljenjem primarne okužbe, kar ni enako pooperativni okužbi že obstoječega vsadka, zato podatkov za okužbe vsadkov ne moremo neposredno prenesti nanj. Bolnik je po treh tednih intravenskega flukloksacilina prešel na peroralno kombinacijo levofloksacina in rifampicina, kar je pri nekdanjem intravenskem uživalcu drog tudi praktično pomembno, saj je dolgotrajen venski dostop zunaj bolnišnice problematičen. Skoraj polovica bolnikov s cervikalnim spondilodiscitisom ima še dodatno, ločeno žarišče okužbe drugje v hrbtenici, zato je smiselna MR celotne hrbtenice.[8] Pri našem bolniku je nismo opravili, saj so vnetni kazalci po posegu hitro upadali, nevrološko stanje pa se je postopoma izboljševalo.

OMEJITVE

Gre za prikaz posameznega primera s kratkim, tri mesece trajajočim spremljanjem, zato dolgoročnega izida, kostnega zraščanja in morebitne ponovitve okužbe ne moremo oceniti.

ZAKLJUČEK

Spondilodiscitis vratne hrbtenice z epiduralnim širjenjem in napredujočim nevrološkim izpadom je nujno stanje. Začetna ohlapna tetrapareza s spremenjenim likvorjem lahko zavajajoče posnema Guillain-Barréjev sindrom, zato je pri bolniku z nedavno bakteriemijo s *S. aureus*, bolečino v vratu in novo šibkostjo udov priporočljiva takojšnja MR, po možnosti celotne hrbtenice. Urgentna sprednja dekompresija s korpektomijo in rekonstrukcijo ter ciljano antibiotično zdravljenje (12 tednov, individualno utemeljeno) sta pri našem bolniku omogočila hiter upad vnetnih kazalcev in postopno nevrološko okrevanje. Pri nekdanjih intravenskih uživalcih drog je zaradi večjega tveganja za neuspeh zdravljenja potrebno tesno večdisciplinarno sodelovanje.

Literatura in viri:

1. Berbari EF, Kanj SS, Kowalski TJ, Darouiche RO, Widmer AF, Schmitt SK, et al. 2015 Infectious Diseases Society of America (IDSA) clinical practice guidelines for the diagnosis and treatment of native vertebral osteomyelitis in adults. Clin Infect Dis. 2015;61(6):e26–46.
2. Urrutia J, Zamora T, Campos M. Cervical pyogenic spinal infections: are they more severe diseases than infections in other vertebral locations? Eur Spine J. 2013;22(12):2815–20.
3. Albrecht C, Delank M, Wostrack M, Jelgersma C, Tkatschenko D, Onken J, et al. Clinical outcomes and challenges in the management of spondylodiscitis in patients with intravenous drug abuse: a multicenter retrospective study. Global Spine J. 2026;16(5):2192–201.

4. Darouiche RO. Spinal epidural abscess. N Engl J Med. 2006;355(19):2012–20.

5. Ruf M, Stoltze D, Merk HR, Ames M, Harms J. Treatment of vertebral osteomyelitis by radical debridement and stabilization using titanium mesh cages. Spine (Phila Pa 1976). 2007;32(9):E275–80.

6. Bernard L, Dinh A, Ghout I, Simo D, Zeller V, Issartel B, et al. Antibiotic treatment for 6 weeks versus 12 weeks in patients with pyogenic vertebral osteomyelitis: an open-label, non-inferiority, randomised, controlled trial. Lancet. 2015;385(9971):875–82.

7. Zimmerli W, Widmer AF, Blatter M, Frei R, Ochsner PE. Role of rifampin for treatment of orthopedic implant-related staphylococcal infections: a randomized controlled trial. JAMA. 1998;279(19):1537–41.

8. Shousha M, Boehm H. Surgical treatment of cervical spondylodiscitis: a review of 30 consecutive patients. Spine (Phila Pa 1976). 2012;37(1):E30–6.

TIMSKA OBRAVNAVA BOLNIKA S KRONIČNO VENSKO BOLEZNIJO

TEAM-BASED MANAGEMENT OF PATIENTS WITH CHRONIC VENOUS DISEASE

Marija Petek Šter, Mladen Gasparini

Ključne besede: kronična venska bolezen; zdravnik družinske medicine; timska obravnava; interventni poseg; zapleti

Keywords: chronic venous disease; family physician; team-based care; interventional procedure; complications

IZVLEČEK

Kronična venska bolezen (KVB) spodnjih okončin je pogosta bolezen, ki pomembno vpliva na kakovost življenja in predstavlja pogost razlog za obisk pri zdravniku družinske medicine. Klinična slika sega od teleangiektazij in retikularnih ven do krčnih žil, edema, kožnih sprememb in venskih razjed.

Zdravnik družinske medicine ima pomembno vlogo pri zgodnjem prepoznavanju bolezni, oceni klinične slike, svetovanju glede sprememb življenjskega sloga ter prepoznavanju bolnikov, pri katerih je potrebna nadaljnja specialistična obravnava.

Zdravljenje je odvisno od klinične stopnje bolezni, simptomov in značilnosti bolnika. Vključuje ukrepe življenjskega sloga, telesno dejavnost, kompresijsko zdravljenje ter različne endovenske in kirurške metode. Po intervencijskem zdravljenju ima zdravnik družinske medicine pomembno vlogo pri spremljanju bolnika, kamor sodi zgodnja prepoznavanju zapletov, kot so okužba, krvavitev ali globoka venska tromboza. Pomemben del obravnave predstavlja edukacija bolnika in podpora pri dolgoročnem obvladovanju bolezni, ker ima pomembno vlogo ob zdravniku tudi medicinska sestra.

ABSTRACT

Chronic venous disease (CVD) of the lower limbs is a common condition that significantly affects quality of life and is a frequent reason for consultation in primary care. Its clinical presentation ranges from telangiectasias and reticular veins to varicose veins, oedema, skin changes, and venous ulcers.

The family physician plays an important role in the early recognition of the disease, assessment of its clinical presentation, lifestyle counselling, and identification of patients who require further specialist evaluation.

Treatment depends on the clinical stage of the disease, the severity of symptoms, and individual patient characteristics. It includes lifestyle measures, regular physical activity, compression therapy, and various endovenous and surgical procedures. Following interventional treatment, the family physician has an important role in patient follow-up and in the early recognition of complications such as infection, bleeding, and deep vein thrombosis.

Patient education and support for long-term disease management are also essential. In this process, the nurse plays an important role alongside the physician, particularly in patient education, promoting lifestyle changes, and supporting adherence to the recommended treatment.

UVOD

Krčne žile (varice) so zvite in razširjene vene, najpogosteje na spodnjih okončinah. Pri njihovem nastanku sodelujejo dedna nagnjenost, okvara venskih zaklopk, oslabelost venske stene in povečan venski tlak.

Med dejavniki tveganja so družinska obremenjenost, ženski spol in višja starost, nosečnost, debelost, kronično povečan intraabdominalni tlak in dolgotrajno stanje.

Simptomi kronične venske bolezni (KVB) , ki jih pacienti navajajo so občutek težkih in bolečih nog, srbenje ali pekoč občutek, bolniki pogosto tožijo zaradi otekanja nog. Težave se poslabšajo pri dolgotrajnem stanju, več težav je toplejšem delu leta.[1]

Kronično vensko bolezen spodnjih udov ima približno polovica odraslih, klinični znaki krčnih žil pa so prisotni pri 19 % odraslih. Napredovale oblike z otekanjem in trofičnimi okvarami kože, ekcemom in hiperpigmentacijami so ugotavljali pri do 13 %, aktivno vensko razjedo ima 0,4 % odraslih prebivalcev v razvitih državah. Prevalenca bolezni C2 (krčne žile) je bila najvišja v zahodni Evropi in najnižja na Bližnjem vzhodu ter v Afriki.[2]

Kronična venska bolezen zaradi svoje pogostnosti in pomembnega vpliva na kakovost življenja predstavlja pomemben javno-zdravstveni problem in predstavlja razlog za obisk pri osebnem zdravniku in razlog za napotitev k dermatologu ali žilnemu kirurgu zaradi nadaljnje diagnostike in morebitne potrebe po kirurških metodah zdravljenja.

PATOFIZIOLOGIJA

Osnovni mehanizem kronične venske bolezni sta venska obstrukcija in/ali venski refluks, kar vodi v vensko hipertenzijo – povišan tlak v venah med hojo. Povečan venski tlak povzroča vnetje in preoblikovanje venske stene, zaradi česar se vene razširijo in postanejo vijugaste.

Venske stene so tanjše, venske zaklopke pa zagotavljajo enosmeren pretok krvi proti srcu. Ob njihovem popuščanju pride do zastajanja krvi v spodnjih okončinah. Mišična črpalka meč pomembno prispeva k venskemu vračanju krvi. Pri izraziti venski hipertenziji njeno delovanje ni več zadostno.

Povečana prepustnost endotela omogoča izstop eritrocitov v okolna tkiva. Razgradnja hemoglobina in odlaganje železa spodbujata lokalno vnetje in kožne spremembe, zlasti hiperpigmentacijo. Dolgotrajna venska hipertenzija in vnetje povzročata poškodbo kože in podkožja, v napredovali bolezni pa lahko nastane venska razjeda.[3]

KLINIČNA SLIKA IN KLASIFIKACIJA

Z usmerjenim kliničnim pregledom ugotavljamo prisotnost varic, coronae phlebectacticae, barvo kože, prisotnost otekline, kliničnih znakov okužbe, tipljivost stopalnih pulzov, kapilarno polnitev, ocenimo temperaturo kože in obliko stopalnih lokov.[4]

Venska razjeda, v kolikor je le ta prisotna, se najpogosteje kaže nad medialnim maleolom na medialni strani goleni.

Klinično razdelimo vensko bolezen v šest stopenj, kar je prikazano v Tabeli 1.

Tabela 1. Klinični del klasifikacije kronične venske bolezni po klasifikaciji CEAP.[4]

Razred	Klinični opis
C_0	Brez vidnih ali tipnih znakov venske bolezni
C_1	Teleangiektazije ali retikularne vene
C_2	Krčne žile (varice)
C_3	Edem
C_4a	Pigmentacija ali ekcem
C_4b	Lipodermatoskleroza ali bela atrofija (atrophie blanche)
C_5	Zaceljena venska razjeda
C_6	Aktivna venska razjeda

DIAGNOSTIKA

V ambulantah družinske medicine razen anamneze in kliničnega pregleda, ki sta opisana zgoraj, nimamo dodatnih možnosti diagnostike KVB, zato moramo vse bolnike pri katerih je zaradi morebitnih dodatnih postopkov interventnega zdravljenja potrebna nadaljnja diagnostika napotiti k ustreznemu specialistu (dermatologu, žilnemu kirurgu).

Neinvazivne diagnostične metode so namenjene objektivni potrditvi diagnoze KVB in meritvam hemodinamike. Ugotoviti želijo ali je KVB posledica zapore ali obratnega toka v določenem venskem odseku.[4]

Danes se kot diagnostična metoda najpogosteje uporablja ultrazvočni pregled ven. Ultrazvočni pregled ven priporočamo vsem bolnikom z napredovalo KVB ali ponovitvijo bolezni po zdravljenju, še posebno pa je pomemben pred načrtovanimi posegi.[1]

ZDRAVLJENJE

Zdravljene je odvisno od stopnje bolezni, bolnikove starosti in spremljajočih stanj ter bolnikovih želja. Konservativne oblike zdravljenja so v pristojnosti osebnega

zdravnika, o intervencijskih oblikah zdravljenja pa presoja ustrezen specialist, ki se bo odločil o posamezni tehniki zdravljenja.

Pri svetovanju sprememb življenjskega sloga in edukaciji za pravilno uporabo kompresijske terapije imajo pomembno vlogo medicinske sestre. Pri delu v ambulanti nam pomagajo pisna navodila za izvajanje vaj,[5] zelo pomembne pa so vse oblike gibanja, kot je hoja, kolesarjenje, plavanje.

Različne možnost zdravljenja so prikazane v Tabeli 2.

Tabela 2. Različne metode zdravljenja kronične venske bolezni.[4]

Zdravljenje	**Opombe**
KONZERVATIVNI UKREPI	
Kompresijsko zdravljenje (povoji, kompresijske nogavice, intermitentna pnevmatska kompresija)	Kompresijske nogavice lahko zmanjšajo težave, vendar so dokazi o njihovi učinkovitosti omejeni. Zunanja kompresija je kot zdravljenje prve izbire posebej pomembna pri nosečnicah.
Dvignjena prizadeta noga	Pri nekaterih bolnikih lahko izboljša simptome.
Spremembe življenjskega sloga	Izogibanje dolgotrajnemu stanju in napenjanju, redna telesna dejavnost, nošenje neutesnjujočih oblačil, obravnava srčno-žilnih dejavnikov tveganja ter ukrepi za zmanjševanje perifernih edemov.
Zmanjšanje telesne mase	Pri bolnikih z debelostjo lahko zmanjša simptome.
Flebotoniki (venoaktivna zdravila)	Nekateri pripravki lahko zmanjšajo simptome, vendar so dolgoročni dokazi o učinkovitosti omejeni. Izvleček divjega kostanja (*Aesculus hippocastanum*) lahko pri nekaterih bolnikih izboljša simptome.
INTERVENCIJSKO ZDRAVLJENJE	
Zunanja laserska termična ablacija	Primerna predvsem za teleangiektazije.
Endovenska termična ablacija (laser ali radiofrekvenčna ablacija)	Uporablja se pri večjih venah, vključno z veliko safeno veno.
Endovenska skleroterapija	Uporabljajo se različna sklerozantna sredstva, npr. hipertonična fiziološka raztopina, natrijev tetradecil sulfat in polidokanol.
Kirurško zdravljenje (ligatura in stripping ali flebektomija)	V preteklosti najpogosteje uporabljena metoda. Sodobne kirurške tehnike uporabljajo manjše reze, kar lahko zmanjša brazgotinjenje, izgubo krvi in zaplete. Poseg se lahko izvede v lokalni ali regionalni anesteziji.

SPREMLJANJE V AMBULANTI ZDRAVNIKA DRUŽINSKE MEDICINE PO OPERATIVNEM ZDRAVLJENJU

Bolnik po interventnem posegu osebnega zdravnika obišče v prvih dneh po posegu, ko osebni zdravnik preveri klinično stanje in je pozoren na morebitne zaplete, kar je prikazano v Tabeli 3.[4]

Tabela 3. Ocena bolnika po interventnem posegu zaradi KVB.

Kaj ocenimo	Na kaj smo pozorni
Bolečina	intenzivnost, izboljševanje ali poslabševanje
Noga	oteklina, rdečina, napetost, hematom
Vbodna mesta/rana	krvavitev, izcedek, znaki okužbe
Gibljivost	ali bolnik normalno hodi
Splošno stanje	vročina, mrzlica, slabost
Zdravila	analgetiki, antitrombotiki/antikoagulanti, če so indicirani

Posebno pozorni pa moramo biti na stanja, ki pomenijo potrebo po takojšnji napotitvi zaradi resnega zapleta po posegu:[4]

1. novonastali izraziti oteklini ene noge, ki bi lahko govorila za globoko vensko trombozo;
2. hitro naraščajoči bolečini ali napetosti noge;
3. pomembni rdečini in lokalni toploti;
4. večji krvavitvi;
5. vročini in sumu na sistemsko okužbo;
6. sum na pljučno embolijo - dispneji, bolečini v prsnem košu, hemoptizi ali sinkopi ob sumu na pljučno embolijo.

Zdravljenje ocenjujemo kot uspešno v kolikor so se simptomi zmanjšali, se je zmanjšal edem oziroma so se izboljšala bolečina/občutek težkih nog.

POGOSTA VPRAŠANJA BOLNIKOV PO INTERVENCIJSKEM ZDRAVLJENJU KVB IN ODGOVORI NANJE

Bolnika pa nam pogosto zastavljajo naslednja vprašanja:

1. Koliko časa in kdaj je potrebno nositi kompresijeske nogavice oz. elastični povoj?

Pri minimalno invazivnih posegih (laserska ablacija, radiofrekvenčna ablacija, sklerozacija) svetujemo nošenje nogavic (ali uporabo elastičnih povojev) še en teden po posegu. Pri bolj invazivnih posegih (klasični stripping ali obsežne flebektomije) pa 7-14 dni po posegu. V kolikor so po tem obdobju simptomi (npr. bolečina) ali znaki (npr. oteklina) še vedno izraziti, lahko kompresijsko terapijo podaljšamo še za nekaj tednov oz. do umiritve simptomov ali znakov. Prvi pooperativni dan svetujemo kompresijsko terapijo tudi preko noči, nato pa le preko dneva.

2. Kako hitro se lahko mobiliziran/se začnem ukvarjati z običajnimi dnevnimi in športnimi aktivnostmi in kako dolgo bom potreboval bolniški stalež?

Po operaciji varic je zgodnja mobilizacija zaželena. Praviloma lahko bolnik vstane in hodi že isti dan, krajši sprehodi pa so priporočljivi večkrat dnevno. Običajne dnevne aktivnosti lahko večina bolnikov začne opravljati že naslednji dan oziroma v nekaj dneh, odvisno od obsega posega, bolečine in otekanja.

Prvih nekaj dni po posegu bolniku odsvetujemo dolgotrajno stanje ali sedenje. Lažja telesna aktivnost, kot so hoja, sobno kolo ali lažja rekreacija, je običajno možna že nekaj dni po posegu. Z intenzivnejšim športom, tekom, težjimi vajami in dvigovanjem večjih bremen je praviloma smiselno počakati 1–2 tedna, po obsežnejši operaciji tudi nekoliko dlje.

Bolniški stalež je odvisen predvsem od vrste in obsega operacije ter narave dela. Pri bolnikih, ki imajo sedeče ali lažje delo je pogosto dovolj 3–7 dni bolniškega staleža. Pri bolnikih, katerih služba vključuje veliko hoje, dolgotrajno stanje ali fizične napore, pa svetujemo 1–2 tedna bolniškega staleža, včasih tudi dlje.

3. Ali je je zmerna bolečina normalna spremljevalka stana po operaciji varic?

Da, zmerna bolečina, občutek zategovanja ali občutljivost vzdolž operiranih ven so po operaciji varic normalni in običajno postopno izzvenijo v nekaj dneh ali v 1–2 tednih. Pri tem lahko pomagajo zmerna hoja, dvig prizadete noge, kompresijska terapija, flebotoniki ter po potrebi blaga protibolečinska zdravila.

V kolikor pa se po posegu pojavi izrazita bolečina v operiranem udu, ki se stopnjuje in jo spremljajo izrazita oteklina ali lokalni in sistemski znaki vnetja, je potreben ponovni obisk pri specialistu zaradi dodatnih preiskav (npr. UZ ven).

4. Kaj pa antikoagulacijsko zdravljenje – ali je potrebno po operaciji, v kakšnih odmerkih (profilaktičnih, terapevtskih) in koliko časa?

Odločitev o antikoagulacijskem zdravljenju po posegu zaradi krčnih žil temelji na oceni individualnega tveganja za vensko trombembolijo. Pri tem upoštevamo vrsto posega, starost, spol, indeks telesne mase, dedno ali družinsko nagnjenost k trombozam ipd. Pri tem so nam lahko v pomoč preverjeni vprašalniki (npr. Caprini score), s katerimi enostavno izračunamo tveganje za pooperativno vensko trombembolijo (VTE) in potrebo po tromboprofilaksi.

Pri bolniku z nizkim tveganjem za VTE, ki je hitro mobilen in pri katerem je poseg trajal manj kot 45 minut, farmakološka profilaksa praviloma ni potrebna. Pri bolniku s povečanim tveganjem za VTE — npr. zaradi obsežne in dolge operacije, predhodno prebolele DVT/PE, trombofilije, malignoma, izrazite debelosti ali zmanjšane mobilnosti pa praviloma predpišemo profilaktični odmerek

nizkomolekularnega heparina (LMWH), običajno dalteparin v dozi 5.000 i.e. s.c. 1× dnevno. Odmerek je potrebno prilagoditi telesni masi, ledvični funkciji in tveganju krvavitve. Možna je uporaba tudi drugih NMH. Zdravljenje navadno traja 7–10 dni.

5. Ali se krčne žile lahko po operaciji ponovijo?

Da, krčne žile se lahko po operaciji sčasoma ponovno pojavijo, tudi če je bil začetni poseg uspešen. Razlog je v tem, da z operacijo odstranimo ali obliteriramo le trenutno obolele vene, ne odpravimo pa nagnjenosti k razvoju kronične venske bolezni. Z leti se lahko razširijo predhodno zdrave vene, razvijejo se lahko nove varice ali pa se ponovno pojavi refluks v že zdravljenem področju. Ponovitev je pogostejša pri bolnikih z izrazitejšo dedno nagnjenostjo, debelostjo, dolgotrajnim stoječim delom, številnimi nosečnostmi ali napredovalo kronično vensko boleznijo. V petih letih po posegu je pri eni tretjini bolnikov pričakovati ponovni pojav novih ali ponovnih krčnih žil, tveganje pa s časom nato še narašča.

Z redno telesno aktivnostjo, vzdrževanjem primerne telesne teže in po potrebi uporabo kompresijske terapije lahko tveganje za ponovitev oz. pojav novih varic zmanjšamo, vendar popolne zaščite pred ponovitvijo ni. Če se krčne žile ponovno pojavijo, jih je praviloma mogoče ponovno zdraviti z ustrezno metodo.

ZAKLJUČEK

Zdravnik družinske medicine se prvi sreča z bolnikom, ki ima krčne žile. S skrbno anamnezo in kliničnim pregledom oceni morebitno potrebo po napotitvi k usmerjenem specialistu zaradi nadaljnje diagnostike in intervencijskega zdravljenja.

Vsi bolniki s krčnimi žilami pa potrebujejo navodila za spremembo življenjskega sloga, kjer je zelo pomembno zmanjšanje telesne mase in redna telesna aktivnost.

Bolnik se po interventnem posegu ponovno vrne v ambulanto zdravnika družinske medicine, ki spremlja bolnikovo stanje po posegu in ima pomembno vlogo v prepoznavi morebitnih zapletov zdravljenja ter v kolikor gre za resnejše zaplete pri nujni napotitvi k ustreznemu specialistu.

Literatura in viri:

1. Priporočila za odkrivanje in zdravljenje kronične venske bolezni. Združenje za žilne bolezni SZD, delovna skupina za kronično vensko bolezen. Zdrav vestn. 2017; 86:345–61.
2. Salim S, Machin M, Patterson BO, Onida S, Davies AH. Global epidemiology of chronic venous disease: a systematic review with pooled prevalence analysis. Ann Surg 2021;274:971–6.
3. Attaran RR, Carr JG. Chronic Venous Disease of the Lower Extremities: A State-of-the Art Review. J Soc Cardiovasc Angiogr Interv. 2022 26;2(1):100538. doi: 10.1016/j.jscai.2022.100538.
4. Raetz J, Wilson M, Collins K. Varicose Veins: Diagnosis and Treatment. Am Fam Physician. 2019;99(11):682-688.
5. 9 preprostih vaj za noge za zdrave vene in lahkotnejši korak. Dosegljivo na: https://www.flebaven.si/nasveti/9-preprostih-vaj-za-noge/. Dostop: 3.10. 2026.

OBRAVNAVA BOLNIKA Z BOLEZNIMI ARTERIJ V AMBULANTI ZDRAVNIKA DRUŽINSKE MEDICINE

MANAGEMENT OF PATIENTS WITH ARTERIAL DISEASES IN THE FAMILY MEDICINE PRACTICE

Mladen Gasparini, Marija Petek Šter

Ključne besede: karotidna stenoza; anevrizma trebušne aorte; periferna arterijska bolezen; napotitev; spremljanje

Keywords: carotid stenosis; abdominal aortic aneurysm; peripheral arterial disease; referral; follow-up

IZVLEČEK

Žilne bolezni običajno potekajo dolgo časa brez izrazitih simptomov, nato pa se lahko nenadoma pojavijo dramatični zapleti, kot so možganska kap, ruptura anevrizme ali akutna ishemija uda. Učinkovita obravnava bolnika z žilno boleznijo zato zahteva jasno razdelitev nalog med zdravniki na primarni ter sekundarni oziroma terciarni ravni. Družinski zdravnik lahko pravočasno prepozna simptome žilne bolezni, oceni srčno-žilno tveganje, uvede temeljno medikamentozno zdravljenje ter po potrebi izbere ustrezno stopnjo nujnosti napotitve k specialistu. Žilni kirurg, angiolog ali drug specialist žilne medicine nato potrdi diagnozo in opredeli anatomski ter funkcionalni obseg bolezni, presodi o potrebi po invazivnem posegu ter po posegu določi načrt spremljanja bolnika. Članek podaja praktična navodila za napotitev in spremljanje bolnikov z nekaterimi najpogostejšimi arterijskimi boleznimi. Za družinskega zdravnika je pomembno, da bolnika z novimi žariščnimi nevrološkimi simptomi, simptomatsko anevrizmo, akutno ali kronično kritično ishemijo uda napoti na takojšnjo urgentno obravnavo.

ABSTRACT

Vascular diseases often remain asymptomatic for a long period and may then suddenly present with severe complications such as stroke, aneurysm rupture, or acute limb ischemia. Effective management of patients with vascular disease therefore requires a clear division of responsibilities between physicians at the primary, secondary, and tertiary levels of care. The family physician plays an important role in the timely recognition of symptoms of vascular disease, assessment of cardiovascular risk, initiation of basic medical therapy, and selection of the appropriate urgency level for referral to a specialist. A vascular surgeon, angiologist, or another vascular specialist subsequently confirms the diagnosis, defines the anatomical and functional extent of the disease, assesses the need for invasive treatment, and establishes an appropriate follow-up plan after intervention. This article provides practical recommendations for the referral and follow-up of patients with some of the most common arterial diseases. It is particularly important for the family physician to refer patients with new focal neurological symptoms, a symptomatic aneurysm, acute limb ischemia, or chronic limb-threatening ischemia for immediate emergency assessment.

UVOD

Večina bolnikov s simptomatsko arterjisko boleznijo se najprej zglasi pri zdravniku družinske medicine. Po usmerjenem pogovoru in kliničnem pregledu lahko zdravnik družinske medicine ob sumu na arterijsko bolezen že začne izvajati ukrepe za zmanjšanje srčno-žilnega tveganja, kot so zdravljenje arterijske hipertenzije, dislipidemije, sladkorne bolezni in debelosti ter bolniku pomaga pri opuščanju kajenja in ga spodbuja k redni telesni aktivnosti. V kolikor zdravnik družinske medicine presodi, da so potrebne dodatne preiskave ali zdravljenje, pa bolnika napoti k ustreznemu specialistu žilne medicine (žilnemu kirurgu, kardiokirurgu, angiologu ali kardiologu – glede na regijo v Sloveniji se organizacija službe razikuje). Po zaključenem specialističnem zdravljenju bolnika ponovno prevzame v spremljanje in ves čas ocenjuje okrevanje po opravljenem posegu ter pojav morebitnih zapletov. V nadaljevanju opisujemo vlogo zdravnika družinske medicine pri obravnavi karotidne bolezni, anevrizme trebušne aorte in periferne arterijske bolezni v skladu s sodobnimi evropskimi smernicami.[1–5]

KAROTIDNA BOLEZEN

PREPOZNAVA NA PRIMARNI RAVNI

Karotidna bolezen vključuje spremembe v steni karotidnih arterij, ki lahko povzročijo zmanjšanje arterijskega pretoka ali embolizacijo strdkov v možgane. Najpogostejši vzrok karotidne bolezni je ateroskleroza. Bolezen lahko poteka v asimptomatski ali simptomatski obliki. O simptomatski karotidni bolezni govorimo, kadar je stenoza arterije v zadnjih šestih mesecih povzročila ipsilateralno retinalno ali hemisferno ishemijo. Največja korist revaskularizacije je v zgodnjem obdobju oziroma v prvih 14. dneh po nastanku simptomov. Izolirana omotica, sinkopa, izguba ravnotežja ali nespecifičen glavobol brez žariščnega nevrološkega izpada praviloma niso značilni simptomi karotidne stenoze. Ob novonastali enostranski šibkosti udov ali motnji občutka v njem, motnji govora, povešenem ustnem kotu ali prehodni izgubi vida na eno oko, bolnika nemudoma napotimo na urgentno obravnavo po protokolu za bolnike s sumom na možgansko kap ali tranzitorno ishemično atako (TIA).[1]

INDIKACIJE IN STOPNJA NUJNOSTI NAPOTITVE

Klinična situacija	Ukrep	Napotitev
Novonastala TIA, amaurosis fugax ali možganska kap	Takojšnja nevrološka ocena in napotitev po protokolu za možgansko kap	Nujno
Simptomatska karotidna stenoza 50–99 %	Takojšnja nevrološka ocena in napotitev po protokolu za možgansko kap	Nujna napotitev k nevrologu ali žilnemu kirurgu; revaskularizacija je praviloma zaželena v 14 dneh po ishemičnem dogodku[1]

Klinična situacija	Ukrep	Napotitev
Asimptomatska stenoza 60–99 %	Ocena pričakovane življenjske dobe (vsaj 5 let), funkcionalnega stanja in zdravljenje dejavnikov tveganja	Zelo hitra napotitev k žilnemu kirurgu oziroma ustreznemu specialistu[1]
Asimptomatska stenoza pod 60 %	Intenzivna preventiva ateroskleroze; rutinski poseg ni indiciran	Praviloma spremljanje na primarni ravni, dokler stenoza ne preseže 60 % ali postane simptomatska; takrat napotitev k specialistu pod stopnjo hitro ali redno[1]
Karotidni šum brez simptomov	Klinična ocena celotnega srčno-žilnega tveganja; UZ vratnih arterij le, če bi izvid spremenil obravnavo	Napotitev k specialistu glede na izmerjeno stopnjo stenoze in bolnikovo klinično stanje[1]

SPREMLJANJE BOLNIKA S KAROTIDNO BOLEZNIJO V AMBULANTI ZDRAVNIKA DRUŽINSKE MEDICINE

- Ob vsakem pregledu preverimo morebitne nove retinalne ali žariščne nevrološke simptome, adherenco pri zdravljenju, kajenje, krvni tlak, lipide, glikemijo in morebitne neželene učinke zdravil.[1]
- Antitrombotično zdravljenje in intenzivno zniževanje LDL sta del sekundarne preventive; izbiro in trajanje dvojnega antiagregacijskega zdravljenja pri nedavni TIA ali po stentiranju določi ustrezni specialist.[1]
- Interval ultrazvočnega spremljanja vratnih žil pri asimptomatski stenozi določi specialist glede na stopnjo stenoze in napredovanje aterosklerotičnih plakov; pri stabilni blagi stenozi se kontrole običajno izvajajo enkrat letno.[1]
- Po karotidni endarterektomiji ali stentiranju specialist določi termin začetnega ultrazvočnega pregleda in nadaljnjih kontrol. Pri bolniku s stabilnim ultrazvočnim izvidom in urejeno preventivo se lahko po presoji specialista rutinsko ultrazvočno spremljanje po dveh letih opusti.[1]

Ponovna napotitev k specialistu je potrebna ob vsakem novem nevrološkem ali retinalnem simptomu, hitrem napredovanju stenoze, novi pomembni stenozi na nasprotni strani, restenozi po posegu ali kadar ni mogoče doseči ciljev preventivnega zdravljenja. Novi nevrološki ali retinalni simptomi zahtevajo urgentno obravnavo.[1]

ANEVRIZMA ABDOMINALNE AORTE

PREPOZNAVA NA PRIMARNI RAVNI

Anevrizma abdominalne aorte (AAA) je opredeljena kot lokalizirana, trajna razširitev trebušne aorte, pri kateri se premer žile poveča za več kot 50 % glede na pričakovano normalno velikost oziroma ko premer trebušne aorte preseže 3 cm. Večina bolnikov z AAA je asimptomatskih, bolezen pa največkrat odkrijemo med rutinskim ultrazvočnim

pregledom trebuha. Nenadna bolečina v trebuhu, križu ali dimljah, zlasti ob občutljivi pulzirajoči masi v trebuhu, hipotenziji ali kolapsu pri bolniku z znano AAA, mora vzbuditi sum na simptomatsko oziroma razpočeno AAA.[2,3]

INDIKACIJE IN STOPNJA NUJNOSTI NAPOTITVE

Klinična situacija	Ukrep	Napotitev
Sum na rupturo ali simptomatsko AAA	Stabilizacija in takojšen transport v bolnišnico	Nujna napotitev v center z možnostjo zdravljenja AAA
Novo odkrita AAA 30–39 mm	Ureditev dejavnikov tveganja: kajenje, krvni tlak, lipidi	Praviloma brez napotitve k specialistu; UZ spremljanje na 3 leta[2,3]
AAA 40–49 mm pri moškem ali 40–44 mm pri ženski	Preveriti simptome, hitrost rasti in urejenost dejavnikov tveganja	Praviloma brez napotitve; UZ spremljanje enkrat letno[2,3]
AAA ≥ 50 mm pri moškem ali ≥ 45 mm pri ženski	Preveriti simptome, hitrost rasti in urejenost dejavnikov tveganja	Praviloma brez napotitve; UZ spremljanje na 6 mesecev[2,3]
AAA ≥ 55 mm pri moškem ali ≥ 50 mm pri ženski	Ocena operativnega tveganja	Zelo hitra napotitev k žilnemu kirurgu oziroma ustreznemu specialistu zaradi presoje o operativnem zdravljenju[2,3]
Rast ≥ 10 mm/leto	Ocena operativnega tveganja	Zelo hitra napotitev k žilnemu kirurgu oziroma ustreznemu specialistu zaradi presoje o operativnem zdravljenju[2,3]
Novonastala bolečina v trebuhu pri bolniku z znano AAA	Preveriti znake hemoragičnega šoka	Nujna napotitev v center z možnostjo zdravljenja AAA[2,3]

Interval spremljanja je treba skrajšati ob hitri rasti anevrizme (> 5 mm v zadnjih šestih mesecih), mejnih meritvah, simptomih ali po presoji žilnega specialista. Meritve naj bodo opravljene na primerljiv način z ustrezno slikovno metodo (UZ, MRA ali CTA). Zdravnik družinske medicine med rednimi slikovnimi kontrolami skrbi za urejenost krvnega tlaka, lipidov in sladkorne bolezni, spodbuja opustitev kajenja ter redno telesno dejavnost. Bolniku pojasni tudi, da mora ob novonastali stalni bolečini v trebuhu ali hrbtu takoj poiskati zdravniško pomoč.[2,3]

Po znotrajžilnem zdravljenju anevrizme trebušne aorte (EVAR) je potrebno dolgoročno slikovno spremljanje zaradi možnosti endoleaka, migracije stent-grafta ali povečanja anevrizmatske vreče. Intervale spremljanja določi specialist, ki je bolniku vstavil znotrajžilno protezo.[2,3]

Po odprti operaciji zaradi AAA rutinsko spremljanje bolnikov z UZ ali CT praviloma ni potrebno, priporočljivo pa je dolgoročno slikovno spremljanje zaradi možnosti poznih zapletov in pojava anevrizme na drugih segmentih aorte. V primeru suma na zaplet

po posegu (novonastala bolečina ali pulzirajoča masa v trebuhu, znaki ishemije uda, okužbe žilne proteze ali povečanja anevrizmatske vreče) je treba bolnika ponovno napotiti k lečečemu specialistu.[2,3]

PERIFERNA ARTERIJSKA BOLEZEN SPODNJIH UDOV

PREPOZNAVA IN ZAČETNA DIAGNOSTIKA

Periferna arterijska bolezen (PAB) spodnjih udov nastane zaradi zožitev ali zapor pomembnih arterij na nogah ali v medenici. Dolgo časa lahko poteka asimptomatsko, klinično pa se najpogosteje kaže z bolečino v mišicah ob naporu, ki izzveni ob počitku (intermitentna klavdikacija). V napredovalih stadijih se lahko pojavijo ishemična bolečina v mirovanju, razjede ali gangrena. Pri kronični kritični ishemiji je prizadeti ud neposredno ogrožen zaradi ishemije, zato je potrebna hitra specialistična ocena in pogosto revaskularizacijski poseg za ponovno vzpostavitev zadostnega arterijskega pretoka.

Pri sumu na PAB ocenimo femoralne, poplitealne in stopalne pulze, stanje kože, temperaturo, kapilarno polnitev ter morebitne razjede ali mrtvine (gangreno). Osnovna objektivna preiskava, ki je običajno na voljo tudi v ambulanti zdravnika družinske medicine, je merjenje gleženjskega indeksa (GI; *angl*. ankle-brachial index, ABI), pri katerem primerjamo sistolični tlak na zgornjih in spodnjih udih. Vrednosti GI ≤ 0,90 podpirajo diagnozo PAB, vrednosti > 1,40 pa kažejo na nestisljivost golenskih arterij in zahtevajo dodatne meritve, na primer merjenje tlaka na nožnem palcu, za potrditev ali izključitev diagnoze PAB.[3,4]

INDIKACIJE IN STOPNJA NAPOTITVE

Klinična slika	Ukrep	Napotitev
Akutna bolečina, bledica, odsotnost pulza, parestezije, oslabelost ali hladen ud	Zabeležiti čas nastanka težav, zagotoviti analgezijo in organizirati transport v žilni center	Nujna zaradi suma na akutno ishemijo uda[3,4]
Bolečina v mirovanju, gangrena ali arterijska razjeda, ki se ne celi	Ocena okužbe in/ali sepse ter po potrebi antibiotično zdravljenje, razbremenitev in nega rane	Zelo hitro (v enem tednu) oziroma takoj ob znakih sepse[3,4]
Klavdikacija, ki pomembno omejuje vsakdanje dejavnosti kljub zdravljenju in strukturirani vadbi	Izmera gleženjskega indeksa, obvladovanje dejavnikov tveganja in program hoje praviloma vsaj 3 mesece	Redna ali hitra napotitev zaradi anatomske ocene in razmisleka o revaskularizaciji[3,4]
Atipične težave ali neskladje med simptomi, pulzi in GI	Razmislek o nevrogenih, sklepnih in venskih vzrokih za težave	Hitra specialistična obravnava ob diagnostični negotovosti[3,4]

Klinična slika	Ukrep	Napotitev
Asimptomatski GI ≤ 0,90	Intenzivna srčno-žilna preventiva in pregled stopal	Specialistična obravnava načeloma ni potrebna; napotitev le ob napredovanju PAB ali zelo nizkem GI[3,4]
Sladkorna bolezen ali ledvična bolezen z rano na stopalu	Multidisciplinarna obravnava, nadzor okužbe in razbremenitev	Zelo hitra napotitev na diabetološko obravnavo ali k žilnemu specialistu[3,4]

SPREMLJANJE BOLNIKA S PAB, KI NE POTREBUJE REVASKULARIZACIJE

- Bolnika spremljamo na 6–12 mesecev, odvisno od teže bolezni, ter ocenimo težave pri hoji, morebiten pojav bolečin v mirovanju, stanje stopal (prisotnost pulzov, ran in ishemičnih sprememb) ter splošni funkcionalni status.[3,4]
- Bolniku uvedemo hipolipemično terapijo (običajno statin, lahko v kombinaciji z ezetemibom) in ustrezno antitrombotično zdravljenje, skrbimo za urejen krvni tlak in glikemijo ter po portebi uvedemo ukrepe za opustitev kajenja. Ciljne vrednosti naj sledijo sodobnim smernicam za bolnike z zelo visokim srčno-žilnim tveganjem.[3,4]
- Bolniku s klavdikacijami priporočimo strukturirano vadbo hoje, pri kateri hodi do pojava zmerne bolečine in nato počiva. Vadba naj traja 30–60 minut, po možnosti vsak dan oziroma najmanj trikrat tedensko, in naj bo prilagojena zmogljivosti srčno-žilnega in gibalnega sistema.[3,4]
- Vsak bolnik naj prejme navodila za vsakodnevni pregled stopal, ustrezno obutev in zgodnjo obravnavo ob pojavu rane na stopalu. Posebna pozornost je potrebna pri bolnikih s sladkorno boleznijo in nevropatijo.[3,4]

SPREMLJANJE BOLNIKOV S PAB PO OPRAVLJENI REVASKULARIZACIJI

Po endovaskularnem ali kirurškem posegu lečeči specialist v odpustnici določi vrsto antitrombotičnega zdravljenja in intervale spremljanja. Zdravnik družinske medicine do kontrolnega pregleda pri specialistu spremlja stanje pooperativnih ran (krvavitev, vnetje, dehiscenca), prisotnost pulzov oziroma doplerskih signalov, ponovitev simptomov PAB, težave pri hoji in jemanje predpisanih zdravil.[3,4]

Ponovna napotitev k specialistu je potrebna ob ponovitvi omejujočih klavdikacijskih težav, zmanjšanju GI za 0,15 ali več glede na izhodiščno vrednost, odsotnosti prej tipnih pulzov, počasnem celjenju operativne rane ali pojavu pomembnega vnetja. Bolečina v mirovanju, novonastala razjeda, gangrena ali znaki akutne ishemije zahtevajo zelo hitro oziroma urgentno specialistično obravnavo.[3,4]

ZAKLJUČEK

Dobro usklajena obravnava žilnega bolnika temelji na jasni razdelitvi nalog med zdravnikom družinske medicine in specialistom za žilne bolezni. Zdravnik družinske medicine zagotavlja zgodnje prepoznavanje arterijskih bolezni, preprečevanje srčno-žilnih dogodkov in nadzor kroničnega poteka bolezni. Specialist žilne medicine (žilni kirurg, angiolog ali drug ustrezni specialist) z dodatnimi preiskavami potrdi diagnozo, oceni potrebo po morebitnem posegu in vodi specialistično spremljanje, zlasti kadar lahko pravočasno ukrepanje pomembno spremeni izid zdravljenja.

Pri napotitvi k specialistu je zaželjeno, da so na napotnici navedeni podatki o trajanju in dinamiki težav, prizadeti strani, funkcionalnih omejitvah, žilnem statusu, rezultatih že opravljenih preiskav, dosedanjem zdravljenju in pomembnih komorbidnosti. Pri razjedah je zaželeno, da je opisana njihova lokacija, velikost, trajanje, znaki okužbe ter izvid gleženjskega indeksa. Ti podatki so namreč koristni pri oceni napredovanja bolezni saj se lahko razlikujejo od dneva napotitve pa do dneva pregleda pri specialistu. Pomembno je tudi, da specialist na odpustnih in ambulantnih dokumentih jasno opiše vsebino zdravljenja, morebitne posebnosti posega ali pooperativnega poteka, priporočeno terapijo ter načrt nadaljnjega spremljanja.[1–5]

Literatura in viri:

1. Naylor AR, Rantner B, Ancetti S, et al. European Society for Vascular Surgery (ESVS) 2023 Clinical Practice Guidelines on the Management of Atherosclerotic Carotid and Vertebral Artery Disease. Eur J Vasc Endovasc Surg. 2023;65:7–111. doi:10.1016/j.ejvs.2022.04.011.
2. Wanhainen A, Van Herzeele I, Bastos Gonçalves F, et al. European Society for Vascular Surgery (ESVS) 2024 Clinical Practice Guidelines on the Management of Abdominal Aorto-Iliac Artery Aneurysms. Eur J Vasc Endovasc Surg. 2024;67:192–331. doi:10.1016/j.ejvs.2023.11.002.
3. Mazzolai L, Teixido-Tura G, Lanzi S, et al. 2024 ESC Guidelines for the management of peripheral arterial and aortic diseases. Eur Heart J. 2024;45:3538–3700. doi:10.1093/eurheartj/ehae179.
4. Nordanstig J, Behrendt CA, Baumgartner I, et al. European Society for Vascular Surgery (ESVS) 2024 Clinical Practice Guidelines on the Management of Asymptomatic Lower Limb Peripheral Arterial Disease and Intermittent Claudication. Eur J Vasc Endovasc Surg. 2024;67:9–96. doi:10.1016/j.ejvs.2023.08.067.
5. De Maeseneer MG, Kakkos SK, Aherne T, et al. European Society for Vascular Surgery (ESVS) 2022 Clinical Practice Guidelines on the Management of Chronic Venous Disease of the Lower Limbs. Eur J Vasc Endovasc Surg. 2022;63:184–267. doi:10.1016/j.ejvs.2021.12.024.

BOLNIK Z ŽOLČNIMI KAMNI V AMBULANTI DRUŽINSKE MEDICINE: OD PRVEGA PREGLEDA DO POOPERATIVNEGA SPREMLJANJA

THE PATIENT WITH GALLSTONES IN FAMILY MEDICINE: FROM INITIAL ASSESSMENT TO POSTOPERATIVE FOLLOW-UP

Marjetka Švigelj

Ključne besede: žolčni kamni; holelitiaza; družinska medicina; holecistektomija; pooperativni zapleti

Keywords: gallstones; cholelithiasis; family medicine; cholecystectomy; postoperative complications

IZVLEČEK

Žolčni kamni so pogosta najdba, njihov klinični pomen pa sega od naključno odkrite asimptomatske holelitiaze do akutnih zapletov, ki zahtevajo urgentno bolnišnično obravnavo. Družinski zdravnik ima pomembno vlogo pri začetni oceni bolnika, prepoznavi značilne biliarne bolečine in zgodnjem odkrivanju akutnega holecistitisa, holedoholitiaze, holangitisa in biliarnega pankreatitisa. Na podlagi klinične slike, laboratorijskih preiskav in ultrazvočne diagnostike presodi o nadaljnji obravnavi ter nujnosti napotitve. Pri stabilnem bolniku s simptomatsko holelitiazo je praviloma ustrezna načrtovana kirurška obravnava, medtem ko vztrajna ali stopnjujoča se bolečina, vročina oziroma mrzlica, zlatenica in znaki sistemske prizadetosti povečujejo sum na akutni zaplet in potrebo po bolnišnični obravnavi. Po holecistektomiji družinski zdravnik spremlja okrevanje, obravnava pogoste težave ter prepoznava opozorilne znake pooperativnih zapletov. Za varno in učinkovito obravnavo je ključna dobra komunikacija med primarno in sekundarno ravnjo, z jasno opredeljeno vsebino napotitve, odpustnice in nadaljnjega spremljanja bolnika.

ABSTRACT

Gallstones are a common finding, with clinical significance ranging from incidentally detected asymptomatic cholelithiasis to acute complications requiring urgent hospital management. The family physician plays an important role in the initial assessment, recognition of typical biliary pain and early identification of acute cholecystitis, choledocholithiasis, cholangitis and biliary pancreatitis. Based on the clinical presentation, laboratory tests and abdominal ultrasonography, the family physician determines further management and the urgency of referral. In a stable patient with symptomatic cholelithiasis, planned surgical assessment is generally appropriate, whereas persistent or worsening pain, fever or chills, jaundice and signs of systemic involvement increase the suspicion of an acute complication and the need for hospital assessment. Following cholecystectomy, the family physician monitors recovery, manages common postoperative problems and identifies warning signs of postoperative complications. Effective communication between primary and secondary care, with clearly

defined information in referrals and discharge summaries and explicit responsibility for follow-up, is essential for safe and effective patient care.

UVOD

Žolčni kamni so pogosta bolezen prebavil. Njihova prevalenca se med populacijami razlikuje, sistematični pregled populacijskih raziskav pa jo ocenjuje na približno 5,5 %[1]. Večina žolčnih kamnov ostane asimptomatskih in je odkritih naključno pri slikovnih preiskavah zaradi drugih razlogov. Pri teh bolnikih zdravljenje praviloma ni potrebno. Klinični pomen holelitiaze se poveča ob pojavu značilne biliarne bolečine ali zapletov, med katerimi so najpomembnejši akutni kalkulozni holecistitis, holedoholitiaza, akutni holangitis in biliarni pankreatitis[2,3].

Družinski zdravnik se z bolnikom z žolčnimi kamni srečuje v različnih fazah bolezni. Lahko gre za naključno ultrazvočno najdbo, ponavljajoče se epizode bolečine v zgornjem delu trebuha, akutno klinično sliko, pri kateri je treba prepoznati zaplet in določiti nujnost napotitve, ali za bolnika po kirurškem zdravljenju. Njegova naloga zato ni zgolj postavitev suma na holelitiazo, temveč predvsem razlikovanje med stanji, ki jih je mogoče obravnavati ambulantno, in stanji, pri katerih je potrebna hitra oziroma urgentna specialistična obravnava.

Po holecistektomiji se del nadaljnje obravnave ponovno prenese na primarno raven. Večina bolnikov po laparoskopski holecistektomiji okreva brez pomembnejših težav, vendar se lahko nekateri zapleti, vključno z okužbo kirurške rane, uhajanjem žolča, poškodbo ali zaporo žolčevoda, intraabdominalno okužbo in krvavitvijo, prvič izrazijo šele po odpustu iz bolnišnice[4]. Družinski zdravnik mora zato poznati pričakovani potek okrevanja in opozorilne znake, ki zahtevajo ponovno kirurško oceno.

Namen prispevka je predstaviti praktičen pristop k bolniku z žolčnimi kamni z vidika družinske medicine, od začetne klinične ocene in diagnostike do ustrezne napotitve in spremljanja po kirurškem zdravljenju, s posebnim poudarkom na sodelovanju med izbranim osebnim zdravnikom in abdominalnim kirurgom.

BOLNIK Z BOLEČINO V ZGORNJEM DELU TREBUHA V AMBULANTI DRUŽINSKE MEDICINE

ANAMNEZA IN KLINIČNA SLIKA

Bolečina v zgornjem delu trebuha je pogost simptom v ambulanti družinske medicine in ima široko diferencialno diagnozo. Na bolezen žolčnika oziroma žolčevodov pomislimo predvsem pri bolečini v epigastriju ali desnem zgornjem kvadrantu, vendar sama lokalizacija bolečine ni dovolj za postavitev diagnoze. Pri prvi oceni je pomembno opredeliti začetek, trajanje, jakost in potek bolečine, morebitno širjenje, povezavo z obroki ter spremljajoče simptome. Posebej pomembni so vročina ali

mrzlica, slabost in bruhanje, zlatenica, sprememba barve urina ali blata ter znaki sistemske prizadetosti.

Za biliarno koliko je značilna intenzivna in stalna bolečina v epigastriju ali desnem zgornjem kvadrantu zaradi prehodne zapore cističnega voda. Kljub izrazu »kolika«, le-ta praviloma ni krčevita. Običajno traja vsaj 30 minut do nekaj ur in nato postopoma izzveni. Pogosti sta slabost in bruhanje, vročina in sistemski znaki pa niso značilni. Ponavljajoče se epizode pri bolniku z dokazanimi žolčnimi kamni govorijo v prid simptomatski holelitiazi[4].

Vztrajna ali stopnjujoča se bolečina, zlasti ob lokalni občutljivosti pod desnim rebrnim lokom in vročini, poveča sum na akutni kalkulozni holecistitis. Murphyjev znak lahko podpira diagnozo, ki pa temelji na kombinaciji lokalnih in sistemskih znakov vnetja ter slikovnih značilnosti[4,5].

Zlatenica in holestatski vzorec jetrnih testov lahko kažeta na holedoholitiazo. Ob sočasni okužbi lahko nastane akutni holangitis, za katerega so značilni vročina oziroma mrzlica, zlatenica in bolečina v desnem zgornjem kvadrantu, vendar odsotnost Charcotove triade diagnoze ne izključuje. Hipotenzija in motnja zavesti kažeta na težji potek in zahtevata urgentno bolnišnično obravnavo[4].

Na akutni biliarni pankreatitis pomislimo pri vztrajni epigastrični bolečini, pogosto s širjenjem v hrbet, ter slabosti in bruhanju. Diagnoza akutnega pankreatitisa temelji na najmanj dveh od treh kriterijev: značilni bolečini, zvišanih pankreatičnih encimih in značilnih slikovnih spremembah. Biliarna etiologija je verjetnejša ob žolčnih kamnih oziroma znakih obstrukcije žolčevoda[4].

KLINIČNI PREGLED IN OCENA RESNOSTI

Ob pregledu bolnika najprej ocenimo splošno stanje in vitalne znake. Tahikardija, hipotenzija, povišana telesna temperatura, motnja zavesti ali drugi znaki sistemske prizadetosti lahko kažejo na zapleten potek in zahtevajo hitro ukrepanje. Pregled trebuha vključuje oceno mesta največje občutljivosti, Murphyjevega znaka, morebitnega defansa oziroma znakov peritonealnega draženja ter napetosti trebuha. Pregledamo tudi kožo in beločnice zaradi zlatenice[4].

Za družinskega zdravnika je zato pomembneje kot dokončno etiološko opredeliti vsako bolečino že ob prvem pregledu prepoznati bolnika z verjetnim akutnim zapletom žolčnih kamnov. Vztrajna ali stopnjujoča se bolečina, vročina oziroma mrzlica, zlatenica, ponavljajoče se bruhanje, peritonealni znaki ali hemodinamska prizadetost so opozorilni znaki, ob katerih je prag za bolnišnično oceno nizek.

DIFERENCIALNA DIAGNOZA

Bolečina v epigastriju ali desnem zgornjem kvadrantu ni specifična za bolezni žolčnika. V diferencialni diagnozi upoštevamo peptično ulkusno bolezen, gastritis, gastroezofagealno refluksno bolezen, akutni pankreatitis druge etiologije, hepatitis ter druge intraabdominalne vzroke. Pomislimo tudi na bazalno pljučnico ali plevritis,

pielonefritis oziroma ledvično koliko ter kardiovaskularne bolezni. Zlasti pri starejših in bolnikih s kardiovaskularnimi dejavniki tveganja se lahko akutni koronarni sindrom kaže z epigastrično bolečino, slabostjo ali bruhanjem[6].

Tabela 1. Klinično razlikovanje najpogostejših oblik bolezni žolčnih kamnov

Stanje	Bolečina	Spremljajoči znaki	Ključna značilnost
Biliarna kolika	Epigastrij/DZK, stalna, 30 min do 6 ur	Slabost ± bruhanje, praviloma brez vročine	Po napadu izzveni, laboratorij praviloma normalen
Akutni holecistitis	Vztrajna, navadno več ur, DZK	Vročina, tahikardija, Murphy+, levkocitoza	Lokalni in sistemski znaki vnetja
Holedoholitiaza	DZK/epigastrij, lahko daljša	Zlatenica, holestatski jetrni testi (bilirubin, AF, GGT)	Sum na obstrukcijo skupnega žolčevoda
Akutni holangitis	Zgornji del trebuha	Vročina/mrzlica + zlatenica, pri težjem poteku hipotenzija, motnja zavesti	Okužba ob biliarni obstrukciji
Biliarni pankreatitis	Vztrajna, epigastrična	Slabost, bruhanje, povišana lipaza	Akutni pankreatitis biliarne etiologije

DZK – desni zgornji kvadrant; AF – alkalna fosfataza; GGT – gama-glutamiltransferaza

DIAGNOSTIKA NA PRIMARNI RAVNI

Diagnostična obravnava bolnika s sumom na žolčne kamne temelji na klinični sliki, laboratorijskih preiskavah in ultrazvoku (UZ) trebuha. Obseg diagnostike je odvisen predvsem od kliničnega stanja bolnika. Pri sumu na akutni zaplet preiskave na primarni ravni ne smejo odložiti napotitve v bolnišnico.[4]

LABORATORIJSKE PREISKAVE

Pomembni so predvsem jetrni testi: bilirubin, alkalna fosfataza (AF), gama-glutamiltransferaza (GGT) ter aminotransferaze (AST, ALT). Pri nezapleteni biliarni koliki so lahko normalni, medtem ko povišane vrednosti bilirubina in holestatskih encimov povečajo sum na obstrukcijo žolčevoda. Normalni jetrni testi ob odsotnosti dilatacije skupnega žolčevoda zmanjšajo verjetnost holedoholitiaze. Pri sumu na vnetni zaplet opravimo tudi hemogram in vnetne kazalce, ob sumu na akutni pankreatitis pa določimo lipazo.[4,7]

ULTRAZVOK TREBUHA

UZ trebuha je osnovna slikovna preiskava pri sumu na žolčne kamne. Omogoča prikaz kamnov ter oceno žolčnika in žolčnih vodov. Pri akutnem holecistitisu lahko pokaže zadebeljeno steno in distenzijo žolčnika, periholecistično tekočino ter ultrazvočno pozitiven Murphyjev znak. Pomembna je tudi ocena širine skupnega žolčevoda. Negativen UZ ob kliničnem ali laboratorijskem sumu ne izključuje holedoholitiaze.[4,7]

Ob razširjenem skupnem žolčevodu in/ali patoloških jetrnih testih NICE priporoča nadaljnjo diagnostiko z magnetnoresonančno holangiopankreatografijo (MRCP), če ta ne omogoči postavitve diagnoze, pa endoskopski ultrazvok (EUS).[7]

Tabela 2. Klinična orientacija pri bolniku s sumom na zaplet žolčnih kamnov

Stanje	Značilna klinična slika	Preiskave	Ukrep osebnega zdravnika
Biliarna kolika	Stalna bolečina v DZK/epigastriju, 30 min – 6 ur, brez vročine	Jetrni testi, UZ trebuha	Analgezija; pri simptomatskih kamnih napotitev h kirurgu
Akutni holecistitis	Vztrajna bolečina v DZK, Murphy +, vročina	Hemogram, CRP, jetrni testi, UZ	Bolnišnična obravnava
Holedoholitiaza	Bolečina lahko prisotna; holestaza + zlatenica	Bilirubin, AF, GGT, AST/ALT, UZ; nadalje MRCP ± EUS	Specialistična obravnava; nujnost glede na klinično stanje
Akutni holangitis	Vročina/mrzlica, bolečina + zlatenica, pri hudem poteku hipotenzija, motnja zavesti	Laboratorij; nadaljnja diagnostika v bolnišnici	Nujna bolnišnična obravnava
Biliarni pankreatitis	Vztrajna epigastrična bolečina, pogosto slabost/bruhanje	Lipaza, jetrni testi, UZ	Bolnišnična obravnava

DZK – desni zgornji kvadrant; AF – alkalna fosfataza; GGT – gama-glutamiltransferaza; MRCP – magnetnoresonančna holangiopankreatografija; EUS – endoskopski ultrazvok.

KOGA, KAM IN KAKO HITRO NAPOTIMO?

Odločitev o napotitvi temelji na simptomih, znakih zapleta in splošnem kliničnem stanju. Bolnike lahko praktično razdelimo v tri skupine: z asimptomatskimi kamni, s simptomatsko nezapleteno holelitiazo in s sumom na akutni zaplet.

ASIMPTOMATSKI ŽOLČNI KAMNI

Bolniki z naključno odkritimi asimptomatskimi kamni v sicer normalnem žolčniku in brez sprememb žolčevodov praviloma ne potrebujejo zdravljenja. Svetujemo jim, naj se ob pojavu simptomov ponovno oglasijo pri zdravniku. Asimptomatske kamne v skupnem žolčevodu je treba obravnavati drugače, saj je tudi pri teh bolnikih indicirana specialistična obravnava zaradi odstranitve kamnov iz žolčevoda in presoje o holecistektomiji.[4,7]

SIMPTOMATSKI ŽOLČNI KAMNI BREZ AKUTNEGA ZAPLETA

Bolnika z značilnimi biliarnimi kolikami in potrjenimi kamni v žolčniku napotimo k abdominalnemu kirurgu za presojo o laparoskopski holecistektomiji. Pri klinično stabilnem bolniku, pri katerem je bolečina izzvenela in ni znakov zapleta, akutna bolnišnična obravnava praviloma ni potrebna. Do kirurškega pregleda zagotovimo

ustrezno analgezijo in navodila za ponovno zdravniško oceno ob pojavu opozorilnih simptomov.[4,7]

SUM NA AKUTNI ZAPLET

Ob sumu na akutni holecistitis, holangitis ali biliarni pankreatitis je potrebna bolnišnična ocena. Vztrajna ali stopnjujoča se bolečina, vročina oziroma mrzlica, zlatenica, ponavljajoče se bruhanje in znaki sistemske prizadetosti povečujejo sum na zaplet. Hipotenzija, motnja zavesti ali drugi znaki organske disfunkcije zahtevajo nujno obravnavo. Ob sumu na obstrukcijo skupnega žolčevoda je potrebna specialistična obravnava, katere nujnost je odvisna od kliničnega stanja.[4,7]

Pomembno je, da dodatna diagnostika na primarni ravni pri kliničnem sumu na akutni zaplet ne odloži napotitve v bolnišnico.

KAJ NAJ VSEBUJE NAPOTITEV?

Kakovostna napotitev omogoča kirurgu hitro oceno kliničnega problema in ustrezno načrtovanje nadaljnje obravnave. Napotitev naj vsebuje značilnosti in potek bolečine ter spremljajoče simptome, pomembne ugotovitve kliničnega pregleda, izvid UZ trebuha in relevantne laboratorijske izvide (jetrne teste ter glede na klinično sliko vnetne kazalce in lipazo). Navesti je smiselno tudi pomembne pridružene bolezni in zdravila ter podatke o predhodnih hospitalizacijah, ERCP ali drugih posegih na žolčevodih. Pri urgentni napotitvi pridobivanje dodatnih izvidov ne sme odložiti bolnišnične obravnave.

OBRAVNAVA BOLNIKA MED ČAKANJEM NA KIRURŠKI POSEG

Pri bolnikih s simptomatsko holelitiazo, ki čakajo na elektivno holecistektomijo, so ključni lajšanje simptomov, svetovanje in pravočasno prepoznavanje zapletov.

LAJŠANJE BOLEČINE

Pri biliarni koliki so za analgezijo prva izbira nesteroidna protivnetna zdravila (NSAR), kot so diklofenak, ketoprofen ali indometacin, ki so učinkovitejša od spazmolitikov. Nekatere raziskave kažejo tudi na zmanjšanje tveganja za akutni holecistitis. Pri uporabi upoštevamo kontraindikacije, zlasti preobčutljivost na NSAR, okvaro ledvične funkcije in tveganje za gastrointestinalne zaplete. Pri blažjih simptomih lahko zadostujeta paracetamol ali metamizol, ob hudi bolečini pa so lahko potrebni opioidi, ki v raziskavah niso bili učinkovitejši od NSAR.[2]

ANTIBIOTIČNO ZDRAVLJENJE

Antibiotiki pri nezapleteni biliarni koliki niso indicirani. Pri akutnem holecistitisu je njihova uporaba odvisna od klinične slike in težavnosti bolezni, pri blagem poteku pa so dokazi o koristi omejeni. Antibiotično zdravljenje je zlasti pomembno pri zapletenem

poteku, kot so akutni holangitis, bakteriemija ali sepsa, perforacija oziroma absces, in praviloma poteka v okviru bolnišnične obravnave.[2]

PREHRANSKA PRIPOROČILA

Bolniku svetujemo, naj do operacije prepozna živila in pijače, ki sprožajo simptome, ter se jim izogiba. Stroga dieta z nizko vsebnostjo maščob rutinsko ni potrebna. Prehranske prilagoditve ne odstranijo žolčnih kamnov in ne nadomeščajo kirurškega zdravljenja.[7]

UKREPANJE OB PONOVITVI SIMPTOMOV

Ob ponovitvi biliarne kolike ocenimo trajanje in intenzivnost bolečine, odziv na analgezijo ter morebitne znake zapleta. Če bolečina izzveni in teh ni, bolnik nadaljuje načrtovano kirurško obravnavo. Ob pogostejših ali intenzivnejših napadih je smiselna ponovna presoja časovnice operativnega zdravljenja.[2]

OPOZORILNI ZNAKI

Bolnik mora ob vztrajni ali stopnjujoči se bolečini, vročini, mrzlici, zlatenici ali ponavljajočem se bruhanju nemudoma poiskati zdravniško pomoč, saj lahko ti simptomi kažejo na akutni holecistitis, zaporo žolčevoda, holangitis ali biliarni pankreatitis. Ob znakih sistemske prizadetosti je potrebna nujna bolnišnična obravnava.[2,7]

BOLNIK PO HOLECISTEKTOMIJI V AMBULANTI DRUŽINSKE MEDICINE

Po nezapleteni laparoskopski holecistektomiji je okrevanje praviloma hitro, bolnik pa je pogosto odpuščen isti ali naslednji dan. V prvih dneh so pričakovani utrujenost, blaga do zmerna bolečina in prehodne prebavne težave.[8]

BOLEČINA

Pooperativna bolečina se lahko pojavlja na mestih kirurških rezov, v zgornjem delu trebuha ali kot prenesena bolečina v rami zaradi preostanka ogljikovega dioksida po pnevmoperitoneju. Zdravljenje temelji na multimodalni analgeziji s paracetamolom, nesteroidnimi protivnetnimi zdravili in po potrebi opioidi. Potreba po analgetikih se z okrevanjem postopno zmanjšuje. Stopnjevanje ali pojav nove izrazite bolečine, zlasti ob vročini, zlatenici ali drugih znakih zapleta, zahteva ponovno klinično oceno.[8]

PREBAVNE TEŽAVE IN PREHRANA

Po nezapleteni laparoskopski holecistektomiji je priporočeno zgodnje uvajanje peroralnega vnosa in postopna vrnitev k običajni prehrani. Prehodno se lahko pojavijo slabost, bruhanje, napenjanje, tekoče odvajanje blata ali dispepsija. Prehrano

prilagodimo individualni toleranci; pri težavah lahko pomagajo manjši, pogostejši obroki in začasno omejevanje živil z veliko maščobami.[8]

OPERATIVNA RANA

Pri kontroli ocenimo celjenje operativnih ran ter morebitno rdečino, oteklino, stopnjevanje bolečine ali izcedek. Oskrba rane in odstranitev šivov oziroma sponk naj sledita navodilom kirurškega oddelka.[8]

TELESNA AKTIVNOST IN VRNITEV NA DELO

Po posegu spodbujamo zgodnjo mobilizacijo in postopno povečevanje telesne aktivnosti glede na počutje, bolečino in potek operacije. Vrnitev na delo je individualna ter odvisna od okrevanja in fizične zahtevnosti dela.[8]

ZDRAVILA IN NADALJNJE SPREMLJANJE

Ob prvem stiku po odpustu pregledamo navodila glede analgezije ter ponovne uvedbe oziroma prilagoditve kronične terapije, posebno pozornost pa namenimo perioperativno spremenjenemu antikoagulantnemu ali antiagregacijskemu zdravljenju. Rutinska kirurška kontrola po nezapleteni laparoskopski holecistektomiji ni vedno potrebna. Če je predvidena, mora biti termin oziroma način kontrole jasno naveden v odpustnem pismu.

HISTOLOŠKI IZVID, DRENI IN STENTI

Če je bolnik odpuščen z drenom ali biliarnim stentom oziroma je histološki izvid še v pripravi, družinski zdravnik preveri načrt nadaljnjega spremljanja in odgovornost za odprte postopke, kot je navedeno v odpustni dokumentaciji.

KDAJ PO OPERACIJI POMISLITI NA ZAPLET?

Po odpustu mora družinski zdravnik razlikovati med pričakovanimi pooperativnimi težavami in simptomi, ki lahko kažejo na zaplet. Opozorilni znaki so nova ali stopnjujoča se bolečina v trebuhu, vročina ali mrzlica, zlatenica, vztrajno bruhanje, napet trebuh, žolčni izcedek iz rane, krvavitev ter znaki hemodinamske prizadetosti.[9,10] Nekateri zapleti, zlasti uhajanje žolča, bilom, absces ali delna poškodba žolčevoda, se lahko izrazijo šele po odpustu, tudi po začetnem izboljšanju.[10]

Pri sumu na intraabdominalni zaplet ali sistemski prizadetosti ambulantna diagnostika ne sme odložiti kirurške oziroma bolnišnične obravnave.[9] Pri omejeni površinski okužbi rane lahko zadostujeta lokalna ocena in po potrebi drenaža. Sistemski antibiotiki po ustrezni drenaži rutinsko niso potrebni. Globlja bolečina, vročina, širjenje vnetja ali sistemski znaki zahtevajo kirurško oceno.[11]

Pozni zapleti se lahko pokažejo tudi tedne ali mesece po posegu. Novonastala zlatenica, srbenje, temen urin, svetlo blato ali ponavljajoči se holangitisi lahko kažejo na pozno strikturo žolčevoda in zahtevajo ponovno specialistično obravnavo. Pri

stabilnem bolniku z vztrajno drisko brez alarmnih znakov je primerna usmerjena ambulantna diagnostika.[9,10]

Tabela 3. Prepoznava pooperativnih zapletov po holecistektomiji na primarni ravni

Pooperativni znak	Možen zaplet	Ukrep osebnega zdravnika
Stopnjujoča se ali nova izrazita bolečina v trebuhu	Uhajanje žolča, bilom, absces, peritonitis	Urgentna kirurška ocena
Vročina ali mrzlica	Okužba, absces, holangitis	Urgentna ocena, ob sistemski prizadetosti hospitalizacija
Zlatenica	Zapora žolčevoda, zaostali kamen, poškodba/striktura žolčevoda	Urgentna specialistična obravnava
Žolčni izcedek iz rane ali drena	Uhajanje žolča	Kirurška ocena
Ponavljajoče se bruhanje ali napet trebuh	Intraabdominalni zaplet, ileus	Urgentna ocena
Krvavitev, tahikardija, hipotenzija ali sinkopa	Pooperativna krvavitev, sepsa	Nujna bolnišnična obravnava
Rdečina, oteklina ali gnojni izcedek iz rane	Površinska ali globja okužba kirurške rane	Lokalna ocena in po potrebi drenaža; ocena sistemskih znakov
Vztrajna driska brez alarmnih znakov	Možna motnja presnove žolčnih kislin	Usmerjena ambulantna diagnostika

KAJ DRUŽINSKI ZDRAVNIK POTREBUJE OD KIRURGA?

Varna obravnava po odpustu je odvisna od jasnega prenosa informacij med kirurgom in družinskim zdravnikom. Odpustnica naj vsebuje vrsto opravljenega posega, pomembne intraoperativne posebnosti in zaplete ter podatke o morebitnem ERCP ali drugem posegu na žolčevodih. Jasno naj bodo navedena tudi navodila glede zdravljenja, kontrolnih pregledov in pričakovanega poteka okrevanja.

Posebej pomemben je jasen načrt nadaljnje obravnave. Če ima bolnik ob odpustu dren ali biliarni stent oziroma histološki izvid še ni na voljo, mora biti jasno določeno, kdo je odgovoren za nadaljnje spremljanje, odstranitev oziroma menjavo stenta ali drena ter pregled histološkega izvida in obveščanje bolnika.

Bolnik in družinski zdravnik morata poznati opozorilne simptome za ponovno kirurško oceno ter način stika s kirurško službo ob odstopanju od pričakovanega pooperativnega poteka. S tem se zmanjša možnost, da bi odgovornost za odprte izvide, dren, stent ali načrtovano kontrolo po prehodu bolnika na primarno raven ostala nedoločena.

ZAKLJUČEK

Družinski zdravnik ima pomembno vlogo pri obravnavi bolnika z žolčnimi kamni, od prepoznave klinične slike in zapletov do ustrezne napotitve ter spremljanja po kirurškem zdravljenju. Ključni sta pravočasna prepoznava bolnika, ki potrebuje

bolnišnično obravnavo, ter po holecistektomiji razlikovanje med pričakovanim okrevanjem in znaki zapletov. Jasna komunikacija med družinskim zdravnikom in kirurgom ter opredeljena odgovornost za nadaljnje postopke omogočata varen prehod med primarno in sekundarno ravnjo.

Literatura in viri:

1. Wang X, Yu W, Jiang G, Li H, Li S, Xie L, et al. Global epidemiology of gallstones in the 21st century: a systematic review and meta-analysis. Clin Gastroenterol Hepatol. 2024 Aug;22(8):1586-95. doi: 10.1016/j.cgh.2024.01.051.
2. European Association for the Study of the Liver. EASL Clinical Practice Guidelines on the prevention, diagnosis and treatment of gallstones. J Hepatol. 2016;65(1):146-81. doi: 10.1016/j.jhep.2016.03.005.
3. Pisano M, Allievi N, Gurusamy K, Borzellino G, Cimbanassi S, Boerna D, et al. 2020 World Society of Emergency Surgery updated guidelines for the diagnosis and treatment of acute calculus cholecystitis. World J Emerg Surg. 2020 Nov 5;15(1):61. doi: 10.1186/s13017-020-00336-x.
4. Finderle S, Plut S. Žolčni kamni. Gastroenterolog. 2018;supl 3:118-28.
5. Janež J. Acute cholecystitis – early surgery or an attempt at conservative treatment? ZdravVestn [Internet]. 2018 Jan 30 [cited 2026 Sep 28];86(11-12):532-43. Available from: https://vestnik.szd.si/index.php/ZdravVest/article/view/2496
6. Mir F, Anand BS. Gallstones (cholelithiasis): differential diagnoses. Medscape [Internet]. 2025 Dec 18 [cited 2026 Sep 28]. Available from: https://emedicine.medscape.com/article/175667-differential
7. National Institute for Health and Care Excellence (NICE). Gallstone disease: diagnosis and management. Clinical guideline CG188 [Internet]. London: NICE; 2014 [updated 2025; cited 2026 Sep 29]. Available from: https://www.nice.org.uk/guidance/cg188/resources/gallstone-disease-diagnosis-and-management-pdf-35109819418309
8. Tu JJ, Chen Z, Zhou ZQ, Lu FY. Postoperative care for patients undergoing cholecystectomy: a comprehensive nursing review. World J Gastrointest Surg. 2025 Aug 27;17(8):106170. doi: 10.4240/wjgs.v17.i8.106170.
9. Kazi IA, Siddiqui MA, Thimmappa ND, Abdelaziz A, Gaballah AH, Davis R, et al. Post-operative complications of cholecystectomy: what the radiologist needs to know. Abdom Radiol (NY). 2025 Jan;50(1):109-30. doi: 10.1007/s00261-024-04387-5.
10. de'Angelis N, Catena F, Memeo R, Coccolini F, Martínez-Pérez A, Romeo OM, et al. 2020 WSES guidelines for the detection and management of bile duct injury during cholecystectomy. World J Emerg Surg. 2021 Jun 10;16(1):30. doi: 10.1186/s13017-021-00369-w.
11. Stevens DL, Bisno AL, Chambers HF, Dellinger EP, Goldstein EJ, Gorbach SL, et al. Practice guidelines for the diagnosis and management of skin and soft tissue infections: 2014 update by the Infectious Diseases Society of America. Clin Infect Dis. 2014 Jul 15;59(2):e10-52. doi: 10.1093/cid/ciu444.

ŽOLČNI KAMNI IN NJIHOVI ZAPLETI: KIRURŠKI BOLNIK MED IZBRANIM OSEBNIM ZDRAVNIKOM IN ABDOMINALNIM KIRURGOM - POGLED KIRURGA

GALLSTONES AND THEIR COMPLICATIONS: THE SURGICAL PATIENT BETWEEN THE FAMILY PHYSICIAN AND THE ABDOMINAL SURGEON – A SURGEON'S PERSPECTIVE

Špela Turk, Irena Plahuta, Arpad Ivanecz

Ključne besede: žolčni kamni; akutni holecistitis; holecistektomija; pooperativni zapleti; kirurško zdravljenje

Keywords: gallstones; acute cholecystitis; cholecystectomy; postoperative complications; surgical treatment

IZVLEČEK

Žolčni kamni so pogosta bolezen, ki je večinoma asimptomatska, lahko pa povzroči biliarno koliko, akutni holecistitis, holedoholitiazo, holangitis, biliarni pankreatitis in druge, redkejše zaplete. Prispevek obravnava indikacije in možnosti zdravljenja s poudarkom na pravočasni napotitvi bolnika ter sodelovanju med izbranim osebnim zdravnikom in abdominalnim kirurgom. Pri simptomatskih kamnih je dokončno zdravljenje praviloma laparoskopska holecistektomija, medtem ko asimptomatski kamni sami po sebi večinoma niso indikacija za operacijo. Pri akutnem holecistitisu si prizadevamo za zgodnjo operacijo med isto hospitalizacijo; kadar ta ni varna ali izvedljiva, pridejo v poštev konservativno zdravljenje, perkutana drenaža in odložena holecistektomija. Poseben poudarek je namenjen prepoznavanju težke holecistektomije, doseganju kritičnega pogleda varnosti in pravočasni uporabi prilagojene operativne strategije. Najpomembnejši pooperativni zapleti so krvavitev, uhajanje žolča, poškodbe žolčevoda in jetrnih žil, bilom, intraabdominalni absces ter okužba kirurške rane. Nekateri se pokažejo šele po odpustu, zato morajo stopnjujoča se bolečina, vročina, zlatenica, bruhanje, žolčni iztok ali znaki krvavitve sprožiti takojšnjo kirurško oceno. Jasna odpustnica mora opredeliti izvedeni poseg, morebitne zaplete, nadaljnjo obravnavo drena ali stenta, odprte izvide ter odgovornost za kontrolni pregled.

ABSTRACT

Gallstones are common and usually asymptomatic, but they may cause biliary colic, acute cholecystitis, choledocholithiasis, cholangitis, biliary pancreatitis, and other less frequent complications. This article reviews the indications and treatment options, emphasising timely referral and cooperation between the family physician and the abdominal surgeon. Laparoscopic cholecystectomy is generally the definitive treatment for symptomatic gallstones, whereas asymptomatic gallstones alone are usually not an indication for surgery. In acute cholecystitis, early surgery during the index admission is preferred; when surgery is unsafe or not feasible, conservative treatment, percutaneous gallbladder drainage, and

delayed cholecystectomy may be considered. Particular attention is given to predicting a difficult cholecystectomy, achieving the critical view of safety, and adopting an appropriate bailout strategy when safe dissection is not possible. The most important postoperative complications include haemorrhage, bile leakage, bile duct and hepatic vascular injuries, biloma, intra-abdominal abscess, and surgical-site infection. Some become apparent only after discharge; increasing pain, fever, jaundice, vomiting, bile-stained discharge, or signs of bleeding therefore require prompt surgical assessment. The discharge summary should clearly describe the procedure, complications, management of any drain or biliary stent, pending results, and responsibility for follow-up.

UVOD

Žolčni kamni so trdni kristalizirani depoziti sestavin žolča, predvsem holesterola ali bilirubina, ki najpogosteje nastanejo v žolčniku.[1] Predstavljajo velik zdravstveni in ekonomski problem razvitega sveta, njihova prevalenca narašča in pri splošni populaciji znaša 10-20 %, pri 20-40 % od teh pa se bodo razvili z žolčnimi kamni povezani zapleti.[2] Pri holesterolskih kamnih jetra v žolč izločajo toliko holesterola, da ga žolčne kisline in fosfolipidi ne morejo več ohranjati v raztopini in tako nastane prenasičen žolč. Holesterol kristalizira, kristali pa se ob zadrževanju žolča, slabšem praznjenju žolčnika in v prisotnosti mucina združujejo ter rastejo v kamne.[3] Pri nastanku teh kamnov so pomembni tudi dedna nagnjenost, presnova v jetrih, črevesna absorpcija in vnetni procesi v steni žolčnika. Pigmentni kamni vsebujejo kalcijeve soli bilirubina; črni so povezani z večjo obremenitvijo žolča z bilirubinom, denimo pri kronični hemolizi ali cirozi, rjavi pa pogosteje nastajajo ob okužbi in zastajanju žolča v vodih.[1]

Žolčni kamni so pogostejši pri ženskah in starostnikih. Tveganje za holesterolske kamne povečujejo debelost, inzulinska rezistenca oziroma presnovne motnje, družinska nagnjenost in izpostavljenost estrogenom; nosečnost hkrati spremeni sestavo žolča in praznjenje žolčnika. Tudi hitro hujšanje, zlasti po bariatričnem posegu ali ob zelo omejenem energijskem vnosu, lahko pospeši nastanek kamnov.[4]

Večina kamnov ostane brez simptomov. Za kirurga pa postanejo pomembni, ko povzročijo značilno bolečino ali zaplete.

KLINIČNI SPEKTER ZAPLETOV ŽOLČNIH KAMNOV

Biliarna kolika se praviloma kaže kot epizoda stalne bolečine v epigastriju ali desnem zgornjem kvadrantu zaradi prehodne zapore cističnega voda. Bolečina traja več kot 30 minut in nato izzveni.[5] Pri **akutnem kalkuloznem holecistitisu** zapora vztraja, bolečina se stopnjuje in traja več ur, navadno več kot pet, pridružijo pa se lahko občutljivost pod desnim rebrnim lokom, Murphyjev znak, vročina, slabost in bruhanje. Čas trajanja bolečine je uporabno opozorilo, ne pa samostojen diagnostični test. Pri holecistitisu je dokončno zdravljenje praviloma laparoskopska holecistektomija.[6,7] **Empiem** žolčnika pomeni nabiranje gnoja v njegovi svetlini in je zaplet akutnega

holecistitisa. Običajno se kaže podobno kot težji holecistitis, z vztrajno bolečino, občutljivostjo, vročino in včasih tipno povečanim žolčnikom ali sepso; pred operacijo ga zato ni vedno mogoče zanesljivo prepoznati.[8,9]

Holedoholitiaza povzroči zaporo skupnega žolčevoda, pogosto z zlatenico in povišanimi holestatskimi jetrnimi testi, lahko je tudi brez izrazite bolečine. Pri visoki verjetnosti, da gre za kamen v žolčevodu se uporablja terapevtska ERCP, pri vmesni verjetnosti pa EUZ oziroma MRCP.[10] **Holangitis** je okužba ob zapori žolčevoda: ob bolečini, vročini in zlatenici lahko hitro nastopita hipotenzija in motnja zavesti. Zdravljenje vključuje tekočine, antibiotike in pravočasno biliarno drenažo, praviloma endoskopsko.[11]

Biliarni pankreatitis nastane ob prehodu kamna skozi papilo Vateri; klinično prevladuje epigastrična bolečina, diagnozo pa podpirajo povišane vrednosti lipaze in slikovne preiskave. Pri takih bolnikih je indicirana prednostna holecistektomija, pri blagem pankreatitisu jo smernice priporočajo še med isto hospitalizacijo.[10] **Mirizzijev sindrom** je zapora skupnega jetrnega voda zaradi kamna, zagozdenega v vratu žolčnika ali cističnem vodu; zlatenica in vnetje opozorita na zahtevno anatomijo, zdravljenje pa je kirurško, pogosto po endoskopski opredelitvi in z možnostjo subtotalnega posega.[12]

Pri **žolčnem ileusu** kamen preide skozi biliodigestivno fistulo in povzroči mehansko zaporo črevesa. Osnovni (urgentni) poseg je odstranitev kamna z enterotomijo, medtem ko je sočasna oskrba fistule izbrana glede na stanje bolnika.[13] Dolgotrajna holecistolitiaza je v redkih primerih povezana tudi z **rakom žolčnika**. Sumljiva masa ali nenavadna zadebelitev stene zahteva onkološko opredelitev in načrt zdravljenja, ne rutinske obravnave kot nezapleteno vnetje.[14]

IZBIRA ZDRAVLJENJA IN MEJE POSEGA

Pri resnično asimptomatskih kamnih holecistektomija praviloma ni indicirana; bolnika seznanimo s simptomi, pri katerih bi potreboval ponovno oceno oziroma obravnavo pri kirurgu. Drugače presojamo bolnika, pri katerem je žolčnik na slikah v celoti izpolnjen s kamni in stene ni mogoče zanesljivo oceniti, ali bolnika s sumljivo zadebeljeno steno, večjim polipom oziroma drugim izrazitim tveganjem za rak žolčnika. V takih primerih je presoja oziroma odločitev za operativni poseg individualna.[5,15]

Pri simptomatski holecistolitiazi je (programska) laparoskopska holecistektomija običajno dokončna rešitev. Pri akutnem kalkuloznem holecistitisu si prizadevamo za operacijo med isto hospitalizacijo čim prej, če je **bolnik primeren kandidat za operativno zdravljenje** in je **na voljo ustrezno izkušena ekipa.**[6] Časovne meje v smernicah si niso enotne: smernice Ameriškega združenja gastrointestinalnih in endoskopskih kirurgov (SAGES) za blagi holecistitis predlagajo operacijo v 72 urah od začetka simptomov oziroma od postavitve diagnoze.[16,17] Med tem ko smernice Svetovnega združenja za urgentno kirurgijo (WSES) priporočajo poseg čim prej,

znotraj sedmih dni od sprejema in desetih dni od začetka simptomov. Pri bolniku, ki pride po 72 urah, zato operacije ne odložimo samodejno. Starost in pridružene bolezni same niso absolutna kontraindikacija. Oceniti moramo bolnikovo splošno stanje in pridružena obolenja, prisotnost septičnega stanja, anesteziološko tveganje in možnost varne disekcije.[6]

Če zgodnja operacija ni izvedljiva ali bolnik trenutno ni primeren zanjo oziroma se z njo ne strinja, je možen začetni konservativni pristop z analgezijo, tekočinami, antibiotiki in pozornim kliničnim spremljanjem, nato pa načrtovana odložena holecistektomija. WSES predlaga odloženi poseg po več kot šestih tednih od prve klinične predstavitve, kadar zgodnja operacija ni mogoča. Tak načrt mora ob odpustu vključevati jasne napotke za nadaljnji potek zdravljenja. Pri neuspehu konservativnega zdravljenja in ko operacija ni varna, perkutana holecistostomija omogoči nadzor vira okužbe in je lahko most do poznejše operacije, ni pa nujno.[6]

Pri holangitisu je potrebna biliarna drenaža ob podpori odpovedujočim organom. To je pogosto področje terapevtske gastroenterologije: endoskopska retrogradna holangiopankreatografija (ERCP) omogoči drenažo s sfinkterotomijo, odstranitvijo kamna oziroma vstavitvijo stenta. Če endoskopska drenaža ni mogoča ali ne uspe, se glede na razmere uporabi perkutana ali kirurška pot. Kirurg ostane vključen v načrt dokončne holecistektomije, če ima bolnik tudi kamne v žolčniku, družinski zdravnik pa mora ob vročini in zlatenici poskrbeti za nujno napotitev.[10,11]

Odprta holecistektomija ostaja možnost pri zahtevni anatomiji, neuspešni varni laparoskopski izvedbi ali potrebi po drugačnem kirurškem dostopu; **konverzija je odločitev o varnosti, ne zaplet sama po sebi**. Vendar odprti pristop sam ne odpravi nevarnosti napačne identifikacije struktur. Če struktur žolčnika (arterije in cističnega voda) med holecistektomijo ni mogoče varno prekiniti, SAGES predlaga subtotalno holecistektomijo; zanjo je značilno večje tveganje za uhajanje žolča in zaostale kamne, kar moramo jasno zapisati v odpustnici. Absolutne in relativne kontraindikacije laparoskopije izhajajo predvsem iz nezmožnosti varne anestezije oziroma pnevmoperitoneja ter iz konkretnih operativnih razmer.[16]

ZAPLETI PO HOLECISTEKTOMIJI

INTRAOPERATIVNI ZAPLETI IN PREPREČEVANJE

1. Kdaj lahko pričakujemo težko holecistektomijo?

Težavnost ocenimo že pred posegom in znova med njim. Predoperativno opozarjajo akutni ali ponavljajoči se holecistitis, dolgotrajna oziroma izrazita vnetna reakcija, moški spol, višja starost, debelost, predhodna operacija zgornjega dela trebuha ter ultrazvočno zadebeljena stena, periholecistična tekočina, zagozden kamen v vratu in skrčen, fibrotičen žolčnik.[18] Posebej nevaren je skleroatrofičen žolčnik, priraščen na cistično ploščo, kjer so običajne anatomske meje zabrisane. Intraoperativno nas ustavijo goste zarastline,

nezmožnost prijema ali retrakcije žolčnika, krvavitev, ki zastre pogled, in nezmožnost razlikovanja cističnega voda od skupnega jetrnega oziroma žolčevoda.[19]

Osrednji mehanizem večje poškodbe pomembnih struktur je **napačno prepoznavanje anatomije**, predvsem zamenjava skupnega žolčevoda za cistični vod.[16] V slovenski seriji 47 bolnikov s poškodbo žolčevoda je bila taka zamenjava opisana pri 29 (61,7 %), zamenjava desnega posteriornega sektorskega voda za cističnega pa pri šestih (12,8 %).[20] Pred prekinjanjem struktur mora kirurg potrditi kritični pogled varnosti: očisti hepatocistični trikotnik, loči spodnji del žolčnika od jeter in vidi le dve strukturi, ki vstopata v žolčnik. Ob dvomu sledi premor, pomoč izkušenega kirurga in intraoperativno slikanje vodov; če varne identifikacije ni, je potrebna subtotalna holecistektomija ali druga prilagojena strategija. Sama konverzija ne razjasni anatomije in ne upraviči nadaljevanja nevarne disekcije.[16]

2. **Poškodba žolčevoda in velikih jetrnih žil**

Poškodbe žolčnih vodov zajemajo spekter od uhajanja žolča iz krna cističnega voda ali drobnega voda v ležišču žolčnika do delne poškodbe glavnega voda ali njegove popolne prekinitev. Spremljajo jo lahko poškodbe cistične arterije, desne jetrne arterije, redkeje skupne jetrne arterije oziroma portalne vene.[22] Po WSES se ocene pojavnosti poškodb žolčevoda po holecistektomiji gibljejo približno med 0,4 in 1,5 %. V slovenski seriji je bila med 47 bolniki pridružena žilna poškodba pri devetih (19,1 %); pri osmih od teh je šlo za desno jetrno arterijo. Če med samo operacijo naletimo na nejasno anatomijo ali pa sumimo na poškodbo žolčnega voda, prenehamo s prepariranjem ter opravimo holangiografijo, da opredelimo potek žolčnih vodov. Manjša stranska poškodba in popolna prekinitev zahtevata različna ukrepa; večjo oziroma kombinirano poškodbo je treba anatomsko dokumentirati, drenirati in zgodaj napotiti v terciarni center.[21]

3. **Krvavitev in drugi zapleti med operacijo**

Krvavitev izvira najpogosteje iz cistične arterije oziroma zdrsa sponke z njenega krna, iz ležišča žolčnika iz jetrnega parenhima ali iz vstopnih mest troakarjev; globoka disekcija proti jetrom lahko poškoduje vejo srednje jetrne vene, desno jetrno arterijo ali portalno veno. Pri omejeni krvavitvi iz ležišča uporabimo kompresijo in ciljno hemostazo ob ohranjanju vidljivosti; pri krvavitvi iz cistične arterije moramo prepoznati njen pravi izvor, preden namestimo sponko ali šiv. Slepo nameščanje sponk v krvavečem hepatocističnem trikotniku lahko dodatno poškoduje vod ali jetrno arterijo. Ob veliki žilni krvavitvi so nujni takojšnja kompresija, klic na pomoč, po potrebi konverzija in žilna oskrba; pri vstopni poškodbi troakarja preverimo trebušno steno oziroma epigastrične žile. Perforacija žolčnika z razsutjem kamnov zahteva odstranitev dosegljivih kamnov, izpiranje in zapis dogodka, ker lahko zaostali kamni pozneje povzročijo nastanek abscesa.[23]

ZAPLETI MED HOSPITALIZACIJO

1. **Zgodnja krvavitev.** V prvih urah po operaciji nas skrbijo tahikardija, hipotenzija, bledica, bolečina ali napetost trebuha, krvav iztok iz drena in padajoče vrednosti hemoglobina. Notranja krvavitev lahko izvira iz nezadostno obvladanega ležišča žolčnika, krna cistične arterije ali spregledane žilne poškodbe, zunanja pa iz vstopnega mesta troakarja. Najprej stabiliziramo bolnika, nato pa poiščemo vir krvavitve. Pri stabilnem bolniku CT z arterijsko fazo pokaže hematom in morebitno aktivno ekstravazacijo; omejen hematom brez nadaljnje krvavitve lahko spremljamo.[21,24] Arterijsko krvavitev pri stabilnem bolniku lahko ustavimo z embolizacijo, hemodinamska nestabilnost oziroma neobvladana krvavitev pa zahteva takojšnjo operativno hemostazo.[25]

2. **Uhajanje žolča in spregledana poškodba žolčevoda.** Iztekanje žolča po drenu ali iz pooperativne rane, bolečina, ileus, vročina in napetost trebuha lahko pomenijo uhajanje iz krna cističnega voda oziroma drobnih vodov ležišča ali pa večjo poškodbo. Obstrukcija s sponko se pogosteje kaže s holestazo in zlatenico; pri prostem uhajanju je zlatenica lahko odsotna. Bilom se lahko okuži, razširjeno uhajanje pa povzroči žolčni peritonitis in sepso.[21] V slovenski seriji je bilo med 47 poškodbami le 16 (34,0 %) prepoznanih med začetno operacijo; pooperativno so bile pogoste predstavitve zlatenica/holangitis, žolč po drenu in žolčni peritonitis.[20]

   Ob sumu ocenimo vitalne znake, prisotnost septičnega stanja, bilirubin ter jetrne teste. WSES priporoča trifazni CT za opredelitev kolekcije, razširitev vodov in morebitno žilno poškodbo. MRCP pomaga določiti potek in raven poškodbe, pri sumu na poškodbo žil pa doppler ali CT angiografija. Manjše uhajanje ob delujočem drenu lahko kratko opazujemo; nedrenirano kolekcijo dreniramo perkutano, ob vztrajanju uhajanja sledi ERCP s sfinkterotomijo in stentom. Difuzni peritonitis zahteva urgentno izpiranje in drenažo. Pri popolni prekinitvi glavnega voda zagotovimo nadzor okužbe in takšnega pacientka čim prej napotimo v terciarni center z izkušenim hepatopankreatobiliarnim kirurgom. Čas rekonstrukcije nato določata stanje bolnika in anatomija poškodbe.[21]

3. **Ishemija jeter in okužba.** Prekinitev desne jetrne arterije je najpogostejša arterijska poškodba med holecistektomijo. Izolirana zapora je zaradi kolateralnega pretoka lahko brez očitne posledice; pri kombinirani poškodbi voda pa je ogrožena tudi arterijska oskrba žolčevoda. Približno desetina bolnikov z žilno-žolčnimi poškodbami razvije počasen infarkt jeter, včasih z abscesi ali s poznejšo ishemično atrofijo. Poškodba skupne jetrne arterije oziroma portalne vene je redkejša, a lahko povzroči hitro obsežno nekrozo. Klinično se lahko pokaže s porastom transaminaz, vročino, septičnim stanjem in motnjo sintezne funkcije; ob obširni nekrozi lahko pride tudi do jetrne odpovedi. Sam porast jetrnih encimov po operaciji še ne dokazuje arterijske

zapore, vztrajanje ali slabšanje pa zahteva opredelitev s slikovno diagnostiko.[22,26]

Okužba kirurške rane se lahko pokaže že pred odpustom, pogosteje pa po njem. V veliki retrospektivni kohorti 66.566 holecistektomij je bila zabeležena pri 0,64 % laparoskopskih in 4,93 % odprtih posegov. Povezana je bila med drugim s sladkorno boleznijo, debelostjo, akutnim vnetjem in konverzijo. Poleg površinske okužbe kože in podkožja moramo ločiti globoko okužbo fascije in znotrajtrebušno okužbo ali absces, ki lahko izvira iz okuženega biloma oziroma razsutih kamnov.[27]

ZAPLETI PO ODPUSTU

1. **Zgodnji zapleti v prvih dneh ali tednih.** Vročina, stopnjujoča se bolečina ali napetost trebuha, bruhanje, zlatenica, iztekanje žolčne vsebine iz rane, omedlevica ali krvavitev so razlog za takojšen stik s kirurško službo. Zlasti bilom, absces in delna (termična) poškodba žolčevoda se lahko razkrijejo šele po odpustu. Družinski zdravnik preveri čas posega in odpustnico ter morebitna posebna opozorila v le-tej. Ob sumu na žolčni peritonitis, sepso ali krvavitev bolnika takoj napoti v bolnišnico. Normalen ali le blago povišan bilirubin ne izključi uhajanja žolča. Pri zlatenici z vročino pomislimo na zaporo, zaostali kamen ali holangitis.[21] Pozna arterijska krvavitev je drugačna od običajne zgodnje krvavitve iz ležišča: psevdoanevrizma desne jetrne ali cistične arterije lahko po dnevih ali tednih povzroči hemobilijo z meleno oziroma hematemezo, zlatenico in bolečino ali pa hemoperitonej z nenadnim kolapsom. Pri stabilnem bolniku je potrebna CT angiografija, transarterijska embolizacija je pogosto prva možnost zdravljenja, kadar je anatomsko izvedljiva, medtem ko nestabilnost ali neuspeh posega zahteva operativno oskrbo.[25]
2. **Okužbe rane.** Površinska okužba se kaže z novo rdečino, toploto, bolečino, oteklino ali gnojnim izcedkom iz rezov, pogosto pri popkovnem mestu ekstrakcije žolčnika. Potrebna je ločitev med omejenim seromom ali blago lokalno reakcijo in kolekcijo gnoja, širjenjem rdečine, dehiscenco rane in pridruženih sistemskih znakov. Če je prisotna gnojna kolekcija, je osrednji ukrep odprtje oziroma drenaža rane in po potrebi odstranitev šivov; antibiotik sam brez drenaže ni ustrezna rešitev. Smernice pri nezapleteni površinski okužbi po drenaži ne zahtevajo rutinskih sistemskih antibiotikov, priporočajo pa jih ob izrazitem sistemskem odzivu ali obsežnejšem celulitisu.[29] Globlja abdominalna bolečina, občutljivost pod fascijo, vročina ali izcedek pa zahtevajo kirurško oceno in slikovno diagnostiko za globok absces, bilom ali zaostali kamen.[23,24]
3. **Pozne posledice žolčno-žilne poškodbe.** Tedne do leta pozneje se poškodba lahko pokaže kot striktura glavnega voda z zlatenico, srbenjem, temnim urinom, svetlim blatom in ponavljajočimi se holangitisi. Žilna ishemija lahko prispeva k segmentni atrofiji, abscesom ter slabemu celjenju žolčne

rekonstrukcije, toda študije niso enotne, ali so dolgoročne strikture po rekonstrukciji pogostejše ob pridruženi arterijski poškodbi.[22] Dolgotrajna zapora in ponavljajoče okužbe lahko vodijo v sekundarno biliarno cirozo in odpoved jeter. V slovenski seriji kirurško zdravljenih poškodb žolčevoda je bila skupna obolevnost po rekonstrukciji 40,4 %, hujša obolevnost 21,3 % in umrljivost 4,3 %.[20] Po subtotalni holecistektomiji lahko ostanek žolčnika ali cističnega voda vsebuje kamne; vztrajna driska pa je lahko posledica motene presnove žolčnih kislin.[29] Jasna odpustnica mora zato razlikovati pričakovano okrevanje od načrtovanega spremljanja poškodbe, žilnega pretoka in biliarne rekonstrukcije.

ZAKLJUČEK - KAJ PRIČAKUJEMO DRUG OD DRUGEGA?

S sodelovanjem začnemo pred posegom. Ponavljajoča se značilna biliarna kolika je razlog za čimprejšnji ambulantni pogovor o (laparoskopski) holecistektomiji; enako velja za bolnika po konservativno zdravljenem holecistitisu, pri katerem poseg med hospitalizacijo ni bil opravljen. Naključno odkriti asimptomatski kamni v žolčniku sami po sebi ne zahtevajo operacije ali napotitve zgolj zaradi ultrazvočnega izvida. Po blagem biliarnem pankreatitisu skušamo holecistektomijo izvesti še med isto hospitalizacijo, po težjem poteku pa čas in primernost posega določimo individualno.

Pred načrtovano napotitvijo potrebujemo opis bolečine, vročine ali zlatenice, **seznam zdravil in pridruženih bolezni** ter izvid ultrazvoka trebuha in jetrnih testov; če je bil bolnik že zdravljen v bolnišnici, priložimo tudi odpustnico in izvide ERCP. To omogoči, da preverimo, ali simptomi res ustrezajo kamnom in ali obstaja sum na kamen v skupnem žolčevodu. Ob sumu na vnetje so pomembni vitalni znaki, krvna slika in vnetni parametri, pri epigastrični bolečini s sumom na pankreatitis pa lipaza. Ti izvidi ne smejo odložiti nujne napotitve klinično prizadetega bolnika.

Koga potrebujemo urgentno? Bolnika z vztrajajočo ali stopnjujočo se bolečino, občutljivostjo pod desnim rebrnim lokom in vročino ocenimo zaradi možnega akutnega holecistitisa, tudi če so začetni vnetni parametri skromni. Vročina ali mrzlica z zlatenico, hipotenzija ali motnja zavesti zahtevajo nujno obravnavo zaradi možnega holangitisa in zapore žolčevoda. Močna epigastrična bolečina z bruhanjem in povišano lipazo zahteva bolnišnično oceno pankreatitisa. Pri kratki koliki, ki je povsem izzvenela in je bolnik klinično stabilen, uredimo načrtovano kirurško obravnavo; če bolečina vztraja, se vrača ali se pridružijo sistemski znaki, bolnika ponovno ocenimo še isti dan.

Kirurg diagnozo in operativno tveganje presodi iz anamneze, pregleda, laboratorija in ultrazvoka; ob sumu na holedoholitiazo tveganje dodatno razvrsti in se z gastroenterologom dogovori za EUZ, MRCP ali terapevtsko ERCP. Akutni holecistitis zdravimo z analgezijo, tekočinami in antibiotiki, kadar je mogoče pa z zgodnjo holecistektomijo med isto hospitalizacijo; pri bolniku, ki trenutno ni primeren za varno

operacijo, pridejo v poštev drenaža žolčnika in/ali odložena operacija. Pri holangitisu je ključna odprava zapore žolčevoda, praviloma endoskopsko.

Ob odpustu moramo operaterji jasno predati, kaj smo naredili in kaj še ostaja odprto: laparoskopski, odprti ali subtotalni poseg, težavno anatomijo, morebitno razsutje kamnov, krvavitev, iztekanje žolča ali poškodbo, stanje žolčevoda po ERCP ter dogovorjeno trajanje zdravljenja. Pri drenu ali stentu zapišemo, kdo spremlja iztok oziroma jetrne teste, kdo organizira odstranitev in kdaj; določimo tudi odgovornega za histološki izvid in morebiten kontrolni pregled. Osebnemu zdravniku opišemo pričakovano okrevanje in neposreden kontakt operativnega oddelka, kadar potek odstopa.

Bolnika želimo ponovno videti brez čakanja na redno kontrolo ob stopnjujoči se bolečini, vročini ali mrzlici, zlatenici, bruhanju, napetem trebuhu, žolčnemu iztoku iz rane, krvavitvi oziroma prizadetosti krvnega obtoka. Osebni zdravnik takrat pacienta pod nujno napoti za kirurško oceno še isti dan. Pomembno je omeniti, da začetno izboljšanje po odpustu ne izključuje pozneje prepoznanega uhajanja žolča ali zapore voda. Kirurški pregled načrtujemo tudi ob neceljenju ali globlji okužbi rane, naraščajočih holestatskih encimih, težavah z drenom ali stentom, zaostalem kamnu ter po subtotalni holecistektomiji, če simptomi vztrajajo. Pri omejeni površinski okužbi rane lahko osebni zdravnik poskrbi za lokalno oceno in drenažo, kadar je potrebna; sistemskih antibiotikov po ustrezni drenaži ne predpisujemo rutinsko. Pri stabilnem bolniku z vztrajno drisko je primernejša usmerjena ambulantna diagnostika. Odgovornost za odprte izvide, odstranitve drena ali stenta in kontrolni termin zato poimensko določimo že v odpustnici.

Literatura in viri:

1. Gallstones: new insights into an old story. F1000Res. 2016. https://pmc.ncbi.nlm.nih.gov/articles/PMC4962289/
2. Plut S, Gavrić A, Markovič S. Žolčni kamni. V: Košnik M, Štajer D, urednika. Interna medicina. 5. izd. Ljubljana: Medicinska fakulteta, Slovensko zdravniško društvo, Buča; 2018. str. 699–701
3. Wang DQH in sod. An update on the pathogenesis of cholesterol gallstone disease. Curr Opin Gastroenterol. 2018. https://pmc.ncbi.nlm.nih.gov/articles/PMC8118137/
4. Pak M, Lindseth G. Risk Factors for Cholelithiasis. Gastroenterol Nurs. 2016;39:297–309. https://pmc.ncbi.nlm.nih.gov/articles/PMC8802735/
5. EASL Clinical Practice Guidelines on the prevention, diagnosis and treatment of gallstones. J Hepatol. 2016;65:146–181. https://easl.eu/wp-content/uploads/2016/10/EASL-CPG-Gallstones.pdf
6. Pisano M in sod. 2020 WSES updated guidelines for acute calculous cholecystitis. World J Emerg Surg. 2020;15:61. https://pmc.ncbi.nlm.nih.gov/articles/PMC7643471/
7. Yokoe M in sod. Tokyo Guidelines 2018: diagnostic criteria and severity grading of acute cholecystitis. J Hepatobiliary Pancreat Sci. 2018;25:41–54. https://pubmed.ncbi.nlm.nih.gov/29032636/
8. Al-Jaberi TMR, Gharaibeh K, Khammash M. Empyema of the gall bladder: reappraisal in the laparoscopy era. Ann Saudi Med. 2003;23:140–142. https://pubmed.ncbi.nlm.nih.gov/16985302/
9. Gall Bladder Empyema: Early Cholecystectomy during the Index Admission Improves Outcomes. 2020. https://pubmed.ncbi.nlm.nih.gov/32425482/

10. Buxbaum JL in sod. ASGE guideline on choledocholithiasis. Gastrointest Endosc. 2019;89:1075–1105. https://www.asge.org/docs/default-source/guidelines/asge-guideline-on-the-role-of-endoscopy-in-the-evaluation-and-management-of-choledocholithiasis-2019-june-gie.pdf
11. Miura F in sod. Tokyo Guidelines 2018: initial management of acute biliary infection. J Hepatobiliary Pancreat Sci. 2018;25:31–40. https://onlinelibrary.wiley.com/doi/full/10.1002/jhbp.509
12. Beltrán MA. Mirizzi syndrome. World J Gastroenterol. 2012;18:4639–4650. https://pmc.ncbi.nlm.nih.gov/articles/PMC3442202/
13. Gallstone ileus, clinical presentation, diagnostic and treatment approach. World J Gastroenterol. 2016. https://pmc.ncbi.nlm.nih.gov/articles/PMC4724589/
14. Epidemiology of Gallbladder Disease: Cholelithiasis and Cancer. Gut Liver. 2012. https://pmc.ncbi.nlm.nih.gov/articles/PMC3343155/
15. Fujita N in sod. Evidence-based clinical practice guidelines for cholelithiasis 2021. J Gastroenterol. 2023. https://link.springer.com/article/10.1007/s00535-023-02014-6
16. Brunt LM in sod. Safe Cholecystectomy Multi Society Practice Guideline. Surg Endosc. 2020. https://www.sages.org/publications/guidelines/safe-cholecystectomy-multi-society-practice-guideline/
17. SAGES. Guidelines for the Clinical Application of Laparoscopic Biliary Tract Surgery. https://www.sages.org/publications/guidelines/guidelines-for-the-clinical-application-of-laparoscopic-biliary-tract-surgery/
18. Nassar AHM in sod. Predicting the difficult laparoscopic cholecystectomy: development and validation of a pre-operative risk score. Surg Endosc. 2020. https://pubmed.ncbi.nlm.nih.gov/31732855/
19. Griffiths EA in sod. Utilisation of an operative difficulty grading scale for laparoscopic cholecystectomy. Surg Endosc. 2019. https://pubmed.ncbi.nlm.nih.gov/29956029/
20. Plahuta I, Turk Š, Lovrenčič Petreski B in sod. Surgical Repair of Bile Duct Injuries Due to Cholecystectomy—An Experience from a Referral Center in Slovenia. Life. 2025;15:874. https://doi.org/10.3390/life15060874
21. de'Angelis N in sod. 2020 WSES guidelines for detection and management of bile duct injury. World J Emerg Surg. 2021;16:30. https://pmc.ncbi.nlm.nih.gov/articles/PMC8190978/
22. Strasberg SM, Helton WS. An analytical review of vasculobiliary injury in laparoscopic and open cholecystectomy. HPB. 2011;13:1–14. https://pmc.ncbi.nlm.nih.gov/articles/PMC3019536/
23. Kaushik R. Bleeding complications in laparoscopic cholecystectomy: incidence, mechanisms, prevention and management. J Minim Access Surg. 2010. https://pmc.ncbi.nlm.nih.gov/articles/PMC2938714/
24. Kazi IA in sod. Post-operative complications of cholecystectomy: what the radiologist needs to know. 2024. https://pmc.ncbi.nlm.nih.gov/articles/PMC11711778/
25. Machado NO in sod. Hepatic or Cystic Artery Pseudoaneurysms Following a Laparoscopic Cholecystectomy. Sultan Qaboos Univ Med J. 2017. https://pmc.ncbi.nlm.nih.gov/articles/PMC5488813/
26. Delayed right hepatic artery haemorrhage after laparoscopic cholecystectomy requiring liver transplantation: case report. https://pubmed.ncbi.nlm.nih.gov/21880307/
27. Warren DK in sod. Risk Factors for Surgical Site Infection After Cholecystectomy. Open Forum Infect Dis. 2017;4:ofx036. https://pubmed.ncbi.nlm.nih.gov/28491887/
28. Stevens DL in sod. Practice Guidelines for the Diagnosis and Management of Skin and Soft Tissue Infections. Clin Infect Dis. 2014. https://www.idsociety.org/practice-guideline/skin-and-soft-tissue-infections/
29. Chowbey P in sod. Residual gallbladder stones after cholecystectomy. J Minim Access Surg. 2015. https://pmc.ncbi.nlm.nih.gov/articles/PMC4640007/

VLOGA ZDRAVNIKA DRUŽINSKE MEDICINE PRI OSKRBI POŠKODOVANCA: OD PRVE OBRAVNAVE DO OKREVANJA

THE ROLE OF THE FAMILY PHYSICIAN IN TRAUMA CARE: FROM INITIAL ASSESSMENT TO RECOVERY

Nena Kopčavar Guček

Ključne besede: akutno stanje; urgentne zdravstvene službe; triaža; prvi posredovalci; ABCDE algoritem

Keywords: acute condition; emergency medical services; triage; first responders; 'ABCDE' algorithm

IZVLEČEK

Članek obravnava osrednjo vlogo zdravnika družinske medicine pri celostni oskrbi poškodovancev, od prve obravnave do rehabilitacije in ponovnega vključevanja v vsakdanje življenje. Ob poškodbi zdravnik izvaja sistematično začetno oceno, prepoznava življenjsko ogrožajoča stanja, zagotavlja stabilizacijo ter ustrezno napotitev. Lažje poškodbe lahko oskrbi na primarni ravni, pri zahtevnejših pa sta ključna pravilna določitev nujnosti in posredovanje popolnih kliničnih podatkov travmatologu.

Po specialistični obravnavi prevzame spremljanje okrevanja. Na podlagi odpustnih navodil oblikuje individualiziran načrt kontrol, oskrbuje rane, spremlja celjenje, usklajuje zdravila ter skrbi za varno obvladovanje bolečine in tromboprofilakso. Posebno pozornost namenja zgodnjemu prepoznavanju okužb, trombemboličnih zapletov, nevroloških motenj, zakasnjenega zaraščanja in kompleksnega regionalnega bolečinskega sindroma, pa tudi odloženih akutnih zapletov, kot so compartment sindrom. Ob odstopanjih se posvetuje s specialistom ali bolnika ponovno napoti.

Celostna obravnava vključuje upoštevanje kroničnih bolezni, krhkosti in polifarmacije ter sodelovanje z rehabilitacijskim timom. Zdravnik vodi bolniški stalež, podpira varno vračanje na delo, prepoznava duševne posledice poškodbe in ocenjuje potrebe po pomoči doma. Pomembna naloga je tudi preprečevanje ponovnih poškodb z zmanjševanjem tveganja za padce, obravnavo osteoporoze in svetovanjem o varnosti pri delu.

Prispevek poudarja, da strukturirana komunikacija, jasna razmejitev kompetenc, kontinuirano izobraževanje in interdisciplinarno sodelovanje omogočajo varnejšo, učinkovitejšo in neprekinjeno oskrbo ter boljše funkcionalno okrevanje. Hkrati takšno sodelovanje razbremenjuje sekundarno raven in izboljšuje uporabo kadrovskih ter finančnih virov.

ABSTRACT

The article examines the central role of family physicians in comprehensive injury care, from initial assessment to rehabilitation and reintegration into daily life. At presentation, physicians

perform a systematic assessment, identify emergencies, stabilize patients, and arrange appropriate referrals. Primary care can manage minor injuries, while complex injuries require accurate prioritization and clear communication of clinical information to trauma specialists.

Following specialist treatment, family physicians oversee recovery. Using discharge instructions, they establish individualized monitoring plans, provide wound care, assess healing, reconcile medications, and ensure safe pain management and thromboprophylaxis. They pay particular attention to early recognition of infections, thromboembolic complications, neurological deficits, delayed fracture healing, compartment syndrome, and complex regional pain syndrome. Unexpected findings require specialist consultation or renewed referral.

Comprehensive management addresses chronic diseases, frailty, and polypharmacy alongside collaboration with rehabilitation professionals. Family physicians manage sick leave, support a safe return to work, identify the psychological consequences of injury, and assess patients' needs for home assistance. Prevention of further injuries includes reducing fall risk, addressing osteoporosis, and promoting workplace safety.

The article emphasizes that structured communication, clearly defined professional responsibilities, continuing education, and interdisciplinary collaboration improve safety, continuity, and functional recovery. Effective cooperation between primary and secondary care reduces specialist workload and supports efficient resource allocation.

UVOD

Zdravnik družinske medicine (ZDM) predstavlja nepogrešljiv člen v celostni verigi oskrbe poškodovancev. Njegova vloga se razteza skozi celotno pot bolnika – od začetnega pristopav vlogi prvega posredovalca s triažo in primarno oskrbo ob nastanku poškodbe, skozi koordinacijo z zdravniki specialisti na sekundarni ravni, spremljanjem zdravljenja-celjenja poškodbe, preprečevanjem in pravočasnim prepoznavanjem zapletov, pa vse do kompleksnega procesa rehabilitacije ter ponovnega vključevanja v delovno in socialno okolje. Pri tem sodeluje s specialist drugi strok, predvsem s travmatologi, fiziatri, lahko pa tudi s pihologi, psihiatri in specialisti drugih strok.Njegova kompetenca vključuje tudi interprofesionalno sodelovanje, npr. vodenje bolniškega staleža, komuniciranje z ZZZS in z delodajalcem, včasih pa tud sodelovanje s policijo in pravosodnimi organi.

Namen tega prispevka je celostno osvetliti to ključno vlogo družinskega zdravnika, definirati meje kompetenc med primarno in sekundarno ravnjo ter izpostaviti področja, kjer je tesno, pravočasno in strukturirano sodelovanje s travmatologom in drugimi izvajalci ključnega pomena za zmanjševanje morbiditete in optimizacijo izidov zdravljenja.

Sodobni zdravstveni sistemi se soočajo z izrazitim porastom poškodb, predvsem zaradi staranja prebivalstva in z njim povezane krhkosti ter visoke stopnje aktivnosti delovno aktivne populacije, pa tudi zaradi visokih hitrosti vozil, neustrezne uporabe električnih skirojev itd.

Učinkovito sodelovanje med ZDM in travmatologom omogoča, da se sekundarna raven razbremeni lažjih poškodb, hkrati pa zagotavlja, da so kompleksni poškodovanci

na primarni ravni deležni varne, strokovne in kontinuirane oskrbe tudi po odpustu iz bolnišnice.

PRVA OBRAVNAVA POŠKODOVANCEV V AMBULANTI DRUŽINSKE MEDICINE

ZAČETNA OCENA IN PREPOZNAVANJE NUJNIH STANJ V AMBULANTI IN NA TERENU

Ob prihodu poškodovanca v ambulanto družinske medicine je primarna naloga zdravnika hitra in sistematična začetna ocena po algoritmu ABCDE.[1] V Sloveniji za triažo ponesrečencev in akutno bolnih uporabljamo Manchester Triage System.[2] Ključnega pomena je takojšnje prepoznavanje življenjsko ogrožajočih kirurških stanj, kot so hude krvavitve, znaki hemoragičnega ali nevrogenega šoka, tenzijski pnevmotoraks, nestabilne poškodbe hrbtenice itd. V teh primerih ZDM nemudoma sproži protokol nujne medicinske pomoči (NMP) in izvaja reanimacijo in stabilizacijske ukrepe. Ti vključujejo-poleg začetne ocene še analgezijo, imobilizacijo in transport hudo poškodovanega do najbližje bolnišnice.

Pri manj urgentnih stanjih mora zdravnik z natančno anamnezo (mehanizem poškodbe, čas nastanka, energija prenosa sil) in usmerjenim kliničnim pregledom posumiti na prikrite hude poškodbe, kot so npr. notranje poškodbe organov pri topih poškodbah trebuha (npr. rupture vranice) ali zapleteni zlomi z ogroženo nevrovaskularno funkcijo distalno od mesta poškodbe (prosim glejte poglavje *Prepoznavanje zapletov in ponovna napotitev*).

Poleg dela v ambulanti so slovenski ZDM vključeni tudi v redno dela na urgentnih oddelkih, ne samo v ruralnih okoljih, ampak tudi v urbanih središčih. ZDM podpirajo delo zdravnikov urgentne medicine, in zato potrebujejo tudi ustrezne competence.[3] Pogosto se znajdejo v vlogi prvih posredovalcev na terenu. Po principu “stay and play” ZDM izvajajo osnovno oskrbo in stabilizacijo poškodovancev na terenu, v okviru reševalne službe, prisotnosti na športnih prireditvah, sodelovanja v Gorski in jamarski reševalni službi itd. Nujni ukrepi na terenu ne smejo po nepotrebnem odložiti prevoza hudo poškodovanega v ustrezno ustanovo.V okviru specializacije iz družinske medicine mora zato specializant najmanj 2x mesečno delati na urgentnem oddelku, poleg 2-mesečnega kroženja na tem delovnem mestu. Pripravljenost zdravnikov družinske medicine za delo na urgentnih oddelkih pozitivno korelira z njihovo strokovno usposobljenostjo za to delo.[3] Za delo na terenu, ki predstavlja veliko varnostno tveganje za vse člane tima, je treba omogočiti varnost na mestu nesreče za vse zdravstvene delavce, vsi člani ekipe morajo imeti primerno zaščitno opremo, celotni tim mora imeti ustrezno medicinsko opremo, informacijo o številu ponesrečenih in zagotovilo, da so bili obveščene in aktivirane vse ostale službe.[1]

OBRAVNAVA POŠKODB V AMBULANTI DRUŽINSKE MEDICINE

Velik del lažjih in zmernih poškodb se lahko v celoti oskrbi že na primarni ravni. Kompetence ZDM na tem področju obsegajo oskrbo površinskih ran (čiščenje, ekscizija robov, šivanje ali lepljenje), oskrbo lažjih opeklin prve in druge stopnje, oskrbo udarnin ter stabilizacijo lažjih zvinov in pretegov z ustreznimi imobilizacijskimi pripomočki (ortoze, elastični povoji). Pri tem je v pomoč uporaba validiranih kliničnih pravil za odločanje, kot so npr. Ottawska pravila za gleženj in stopalo (Ottawa Ankle Rules)[4] ter Kanadska pravila za vratno hrbtenico.[5] Dosledna uporaba teh orodij v družinski medicini dokazano zmanjšuje število nepotrebnih rentgenskih slikanj in optimizira stroške ter čas obravnave.[4,5]

Postopek ABCDE in hitro oceno poškodovanca med primarno oskrbo večkrat ponovimo, če pa je mogoče, uporabimo še vprašalnik SAMPLE[3]: **S** (signs and symptoms) za oceno znakov in simptomov pri poškodovance**; A** (allergies) za vprašanje o prisotnih alergijah na zdravila, prehranske alergene, okoljske alergene itd., **M**(medication) za poizvedbo o zdravilih na recept in drugih zdravilih, ki jih posameznih jemlje, **P**(past medical history) za poizvedbo o preteklih in sočasnih boleznih in stanjih, **L** (last meal) za poizvvedbo o zadnjem obroku, ki ga je poškodovanec zaužil, **E** (events) za razjasnitev, kaj se je pravzaprav zgodilo.

ODLOČITEV O NAPOTITVI IN POSREDOVANJE KLJUČNIH INFORMACIJ

Kadar poškodba presega diagnostične ali terapevtske zmožnosti primarne ravni (npr. sum na nestabilne zlome, odprte zlome, poškodbe kit, obsežne raztrganine, poškodbe sklepov z izlivom, amputacije udov), mora ZDM pravočasno in učinkovito sprejeti odločitev o napotitvi k travmatologu. Pri tem je kritičnega pomena pravilna določitev stopnje nujnosti (nujno, zelo hitro, hitro). Kakovost napotne listine neposredno vpliva na hitrost in potek obravnave na sekundarni ravni.

Napotnica mora vsebovati jasen opis mehanizma poškodbe, čas poškodbe, natančne podatke o lokalnem statusu (vključno s stanjem senzomotorike in pulzov), podatke o pridruženih boleznih, redni terapiji (predvsem antikoagulacijskih zdravilih), času zadnjega obroka ter informacijo o aplikaciji analgetikov, protitetanusni zaščiti, vrsti, količini in času aplikacije protibolečinskih zdravil, izvedeni primarni imobilizaciji itd. V realni situaciji se pogosto zgodi, da so posredovani podatki nepopolni, zaradi obremenitve z delom in pomanjkanja časa v ambulantah na primarni ravni.

Upoštevati je treba tudi situacije, ko mora zdravnik iz ruralnega okolja poškodovanca spremljati med prevozom v sekundarno ustanovo. Pogosto delo v njegovi ambulanti zaradi tega zastane, ker ambulanta za čas prevoza ostane brez zdravnika.Zato je dežurstvo na terenu na terenu s sočasnim delom v ambulanti lahko potencialno ogrožujoče za (ostale) paciente.

NADALJNJA OSKRBA PO TRAVMATOLOŠKI OBRAVNAVI

PREVZEM BOLNIKA PO ODPUSTU IN NAČRT SPREMLJANJA

Po zaključenem bolnišničnem zdravljenju ali oskrbi v travmatološki ambulanti se bolnik vrne v oskrbo družinskega zdravnika. Ta prehod predstavlja kritično točko, ki zahteva natančen pregled odpustnice oziroma izvida. Sistem CRPP oz. e-zdravje je v mnogočem olajšal ta brezšivni prehod s sekundarnega na primarni nivo.

Jasna navodila na odpustnem pismu so ključna za nadaljnjo varno oskrbo poškodovanca.

ZDM mora nemudoma integrirati travmatologova priporočila v bolnikov elektronski karton in izdelati individualiziran načrt spremljanja. Ta načrt vključuje dinamiko kontrolnih pregledov, previjanje poškodbe, spremljanje celjenja, časovni okvir za odstranitev šivov ali materiala, načrtovanje laboratorijskih kontrol (npr. spremljanje hemograma ali vnetnih parametrov), natančna navodila pacientu za samoopazovanje in ravnanje itd.

V obravnavo mora ZDM pogosto vključiti ostale člane tima, npr. ambulantno medicinsko sestro, farmacevta, patronažno medicinsko sestro, fizioterapevta, kineziologa, psihologa itd.

Neredko je potrebna prilagoditev bivališča poškodovanca zaradi okrnjene mobilnosti, npr.predpis nastavka za toaletno školjko po poškodbi in/ali operaciji kolka itd. Ob tem ZDM spremlja tudi poškodovančevo psihično stanje, kot je npr. posttravmatski stresni sindrom.

Poskrbeti mora za ustrezno vodenje in podaljševanje bolniškega staleža (nad 30 dni staleža terja predlog ustrezni komisiji na ZZZS), za predpis medicinsko tehničnih pripomočkov, zdravil in za ev. napotitev na fizioterapijo oz. v zdravilišče, kadar je potrebno in če ga ne izvede lečeči travmatolog v sekundarni ustanovi. Če gre za poškodbo pri delu, je potrebna prijava le-te z vključitvijo delodajalca.

OSKRBA RAN IN SPREMLJANJE POTEKA CELJENJA

Oskrba kirurških ran in ran po poškodbah je ena najpogostejših nalog v ambulanti ZDM. Vključuje redno prevezovanje, ocenjevanje robov rane, kontrolo izcedka in pravočasno odstranjevanje šivov ali sponk v skladu z navodili operaterja. Družinski zdravnik mora natančno razlikovati med normalnim procesom celjenja (blag eritem, serozni izcedek) in zgodnjimi znaki okužbe ali dehiscence.[6] Posebno pozornost zahteva oskrba ran pri bolnikih s slabšim potencialom celjenja, kot so sladkorni bolniki, bolniki z motnjo prekrvavitve (npr. PAOB), z motnjami strjevanja krvi ali tisti na kortikosteroidni terapiji.

OBVLADOVANJE BOLEČINE IN USKLAJEVANJE ZDRAVLJENJA Z ZDRAVILI

Učinkovito obvladovanje pooperativne in popoškodbene bolečine je ključno za zgodnjo mobilizacijo in preprečevanje kronifikacije bolečine. ZDM prilagaja

analgetično terapijo po stopenjskem sistemu SZO, pri čemer pogosto prehaja z močnih opioidov, predpisanih ob odpustu, na neopioidne analgetike (paracetamol, nesteroidna protivnetnazdravila - NSAR). Pri tem mora skrbno pretehtati tveganja za neželene učinke te skupine zdravil (gastrointestinalne krvavitve, poslabšanje ledvične funkcije, vpliv na celjenje kosti) in po potrebi dodati zaščito z zaviralci protonske črpalke.

Hkrati je ZDM odgovoren za varno predpisovanje, jemanje in postopno opuščanje opioidnih analgetikov, s čimer zmanjšuje tveganje za razvoj odvisnosti. Ob predpisu naj bi prejemnik zdravila prejel tudi opozorilo glede sopojavov pri sintetičnih in pri močnih opioidih, t.i. trigonikih (navzea, zaprtje, zaspanost, nesposobnost za upravljanje z motornimi vozili itd.) Ključni elementi tega osrednjega poglavja so shematsko prikazani v Tabeli 1.

Tabela 1. Ključni podatki za nadaljnjo oskrbo poškodovanca po travmatološki obravnavi.

Področje oskrbe	Naloge in intervencije zdravnika družinske medicine	Klinični poudarki in varnostni vidiki
Pregled dokumentacije	Natančna analiza odpustnice/izvida; prenos navodil o razgibavanju, obremenjevanju in imobilizaciji v karton.	Preveriti skladnost predpisane terapije z obstoječo terapijo in zdravili /dodatki brez recepta; preprečevanje farmakoterapevtskih podvajanj in interakcij.
Oskrba ran in šivi	Prevezovanje ran; odstranitev šivov/ sponk (običajno 10.–14. dan); ocena perfuzije in celjenja mehkih tkiv.	Sterilna tehnika; prepoznava lokalnih znakov infekcije; posebna skrb pri motjah prekrvavitve v udih in diabetikih
Farmakoterapija in analgezija	Prilagajanje analgetikov (zmanjšpevanje doze in postopno opuščanje); vodenje in nadzor nad antikoagulacijsko zaščito (nizkomolekularni heparini).	Prehod z opioidov na paracetamol/ NSAR; spremljanje ledvične funkcije in gastroprotekcija; preprečevanje pojava odvisnosti.
Tromboprofilaksa	Nadzor nad trajanjem aplikacije nizkomolekularnih heparinov ali NOAK skladno z navodili travmatologa.	Edukacija pacienta o samoinjiciranju; redno preverjanje znakov krvavitev ali trombocitopenije.
Atiresorptivna zdravila	Po 50.letu oceniti možnost osteoporoze in pri nizkoenergijskem zlomu po 50. letu prilagoditi predpis zdravil oceni tveganja in vrsti zloma	Upoštevati Slovenske smernice za zdravljenje osteoporoze (12); dostopna orodja so še FRAX index in merjenje kotne gostote DEXA

PREPOZNAVANJE ZAPLETOV IN PONOVNA NAPOTITEV

AKUTNI ZAPLETI OB POŠKODBI

Ob poškodbi moramo pri primarni oskrbi pomisliti na akutno nevrovaskularno ogroženost, še posebej ob zlomu. Najpogostejši so akutna ishemija, poškodba živca ali kompartment sindrom. Vsa našteta stanja se lahko razvijejo po primarni oskrbi,

zato so potrebna dosledna navodila za (samo-)opazovanje in ravnanje, redni kontrolni pregledi.

- Akutna ishemija poškodovanega uda je v 90 % posledica embolije, poškodbe ali tromboze arterij.[6,11] Klasičen opis znakov tega katastrofalnega zapleta je “6 P-jev”, v angleščini: **p**ain (bolečina), **p**ale (bledica), **p**ulseless (odsotnost pulza), **p**aresthesia, **p**aralysis (oslabelost ali ohromelost prizadetih mišic), **p**oikilothermia (prizadeti ud je hladen, temperature prizadetega uda je seveda odvisna tudi od temperature okolja).
- Poškodba živca lahko nastane zaradi travme ali pa med kirurškim zdravljenjem. Možni mehanizmi vključujejo razteg, utesnitev, udarnino ter delno ali popolno prekinitev živca. Premaknjeni kostni odlomki, izpahi sklepov ter neposredna poškodba ali kirurška manipulacija lahko poškodujejo sosednje živce.Klinične manifestacije so odvisne od prizadetega živca ter mesta in stopnje poškodbe. Motorični izpadi se lahko kažejo kot oslabelost ali ohromelost prizadetih mišic, senzorični izpadi pa kot odrevenelost, parestezije ali zmanjšana občutljivost v senzoričnem inervacijskem področju živca. Prisotna je lahko tudi bolečina.
- Akutni kompartment sindrom (utesnitveni sindrom v mišični loži) je nevaren zaplet poškodb, pri katerem se tlak znotraj zaprtega mišičnega prostora - kompartmenta, ki ga obdaja neelastična ovojnica (fascija), nenormalno poveča.[6] Povišani tlak stisne krvne žile in živce, kar ovira prekrvavitev in lahko povzroči trajne poškodbe ali odmiranje (nekrozo) tkiva. Je nujno medicinsko stanje, ki najpogosteje nastane kot posledica hudih poškodb (zlomi kosti, zmečkanine, hude udarnine), krvavitve v mišico, previsoko/premočno zategnjenega povoja (mavca) ali zapletov po operaciji. Zahteva takojšen kirurški poseg.[6,10] Prepoznamo ga po močni, z začetno poškodbo nesorazmerni bolečini; značilna je bolečina prizadate mišice ob pasivnem raztegu. Pojavijo se tudi napetost in trdota prizadetega področja, parestezije (otrplost, mravljinčenje), izguba funkcije in moči prizadetih mišic.

OPOZORILNI ZNAKI MED OKREVANJEM

ZDM mora biti izjemno pozoren na razvoj zgodnjih in poznih zapletov poškodbenega ali operativnega zdravljenja.

Med najpogostejše in najresnejše zaplete uvrščamo globoko vensko trombozo (GVT) in pljučno embolijo (PE), okužbe kirurške rane ali globokih tkiv (abscess, osteomielitis), razvoj kompartment sindroma ter nevrološke izpade zaradi pritiska imobilizacije ali brazgotinjenja.

Pacienta je potrebno že ob prvem pregledu opozoriti na alarmanten znake oz. "rdeče zastavice", ki zahtevajo takojšen posvet ali obisk ambulante.

Odstopanja od pričakovanega poteka zdravljenja

Poleg akutnih zapletov lahko ZDM zazna dolgoročna odstopanja od predvidenega časovnega poteka celjenja. Sem sodijo zakasnjeno zaraščanje zlomov (delayed union), tvorba lažnega sklepa (pseudartroza) ali razvoj kompleksnega regionalnega bolečinskega sindroma (KRBS / Sudeckova atrofija). Na slednjega je potrebno pomisliti ob izrazit pekoči bolečini, ki je nesorazmerna s poškodbo, spremljajo pa jo edem, hiperhidroza ter trofične spremembe kože in nohtov. Prav tako je odstopanje videno v perzistentni togosti sklepov (kontrakture) kljub ustrezno vodeni fizioterapiji.[8]

Poseben izziv so okužbe po osteosintezi, kjer je odločanje o napotitvi pogosto zahtevno. Pregled opozorilnih znakov med okrevanjem je prikazan v Tabeli 2.

Posvet s travmatologom in ponovna napotitev

Ob zaznavi odstopanj ali zapletov mora ZDM ukrepati strukturirano. Blažje zaplete (npr. površinske infekcije rane brez sistemskih znakov) lahko poskusi oskrbeti sam, ob sumu na globoke okužbe, nestabilnost osteosintetskega materiala ali žilno-živčno ogroženost pa je nujna takojšnja napotitev nazaj na sekundarno raven.

Za mejne primere so izjemno učinkovito orodje e-posvet ali neposredni telefonski posvet s travmatologom, kar omogoča hitro razrešitev dileme brez nepotrebnega obremenjevanja pacienta s potjo.

Tabela 2. Opozorilni znaki med okrevanjem in ukrepanje zdravnika družinske medicine.

Opozorilni znak /Zaplet	Klinična slika in diagnostika v DM	Takojšnje ukrepanje in stopnja nujnosti napotitve
Globoka venska tromboza (GVT) /PE (pljučna embolija)	Asimetrično otekanje mečbolečina pri palpaciji, dispneja, bolečina v prsnem košu	Nujna napotitev v urgentni center (sekundarna raven); predhodna aplikacija terapevtskega odmerka NMH po dogovoru.
Globoka okužba rane / Osteomielitis	Gnojen izcedek, rdečina, ki se širi, področje vroče ob palpaciji, bolečina, febrilnost, porast vnetnih parametrov (CRP, L).	Nujna ali zelo hitra napotitev k operaterju (travmatologu). Pri stabilnem bolniku je prednosten neposreden dogovor/konzultacija s travmatologom in odvzem globokih vzorcev pred antibiotikom; pri sepsi pa takojšnje zdravljenje in urgentna obravnava.
Kompleksni regionalni bolečinski sindrom (KRBS)	Huda, pekoča bolečina izven področja dermatoma, alodinija, temperaturna asimetrija uda, edem, motnje znojenja.	Hitra ali zelo hitra napotitev k travmatologu, fiziatru ali v ambulanto za zdravljenje bolečine; intenziviranje analgezije in ostalih zdravil po smernicah; zgodnja fizioterapija.
Zakasnjeno zaraščanje /psevdartroza	Dolgotrajna bolečina ob obremenitvi mesta zloma več mesecev po poškodbi; lokalna občutljivost; patološka gibljivost.	Naročanje kontrolnega RTG slikanja; napotitev pod stopnjo "Hitro" nazaj k travmatologu zaradi ocene stabilnosti osteosintetskega materiala.

Pogost zaplet je tudi t.i. poškodba po poškodbi, ko pacient zaradi okrnjene mobilnosti (npr. hoja z berglami) zadobi ponovno oz. dodatno poškodbo.

Pri nekaterih zdravstvenih stanjih je lahko posvet po elektronski pošti ali telefonu enakovreden osebni obravnavi pacienta v ambulanti, pri drugih pa tak način komunikacije omogoča le pridobivanje dodatnih informacij in ni enakovreden osebni obravnavi. Narava dela specialistov travmatologov pogosto otežuje ta način komuniciranja.

Ukrepi in stopnje nujnosti ob zapletih so sistematično zbrani v Tabeli 2.

CELOSTNA OBRAVNAVA IN REHABILITACIJA

PRIDRUŽENE BOLEZNI, KRHKOST IN POLIFARMACIJA

Poškodba ne prizadene le lokomotornega aparata, temveč celoten organizem, kar je še posebej izraženo pri geriatričnih pacientih. ZDM mora poškodovanca obravnavati holistično-celostno.

Akutni stres ob poškodbi in operaciji lahko poslabša obstoječe kronične bolezni, kot so srčno popuščanje, sladkorna bolezen ali kronična ledvična bolezen.

Sindrom krhkosti (frailty) pomembno povečuje tveganje za perioperativne zaplete in podaljšuje čas celjenja.

Poseben izziv je polifarmacija; ZDM mora natančno uskladiti redna zdravila z novopredpisanimi (npr. preprečevanje interakcij med antikoagulanti in nesteroidnimi antirevmatiki, prilagajanje odmerkov insulina ob zmanjšani mobilnosti ipd.).

FUNKCIONALNO OKREVANJE IN SODELOVANJE Z REHABILITACIJSKIM TIMOM

Končni cilj zdravljenja je vrnitev poškodovanca na raven funkcioniranja pred poškodbo. ZDM je ključni koordinator rehabilitacijskega procesa. Pravočasno mora izdati delovne naloge za fizioterapijo in delovno terapijo na primarni ravni ali, pri težjih poškodbah, uvesti postopek za napotitev na zdraviliško oziroma specializirano bolnišnično rehabilitacijo preko imenovanega zdravnika ZZZS. Pri tem tesno sodeluje s specialisti fizikalne in rehabilitacijske medicine (FRM), fizioterapevti in delovnimi terapevti, spremlja napredek ter prilagaja načrt glede na toleranco bolnika.

BOLNIŠKI STALEŽ IN VRAČANJE NA DELO

Upravljanje z začasno zadržanostjo od dela (bolniški stalež) je izključna zakonska kompetenca in velika odgovornost ZDM. Dolžina bolniškega staleža mora biti medicinsko indicirana in utemeljena na naravi poškodbe ter zahtevah delovnega mesta. Pri staležih nad 30 dni za oceno delazmožnosti pooblaščena ZZZS, kamor mora ZDM nasloviti predlog za podaljšanje staleža z vso pripadajočo dokumentacijo.

ZDM mora stremeti k čim zgodnejši, a varni reintegraciji delavca. Učinkovito orodje je postopno vračanje na delo je skrajšani delovni čas – npr. 4 ure, kar pacientu omogoča postopno prilagajanje psihofizičnih obremenitev in zgodnjo reintegracijo v delovni proces. Pri trajnih posledicah poškodbe, novonastali hudi telesni okvari in spremembi delazmožnosti je potrebna tudi uvedba invalidskega postopka, ki ga vodi ZDM.

ZDM pripravi predlog za invalidsko komisijo (ZPIZ) zaradi ugotavljanja preostale delovne zmožnosti in/ali kategorizacije invalidnosti.

PSIHOSOCIALNE POSLEDICE POŠKODBE IN PODPORA DOMA

Hude poškodbe pogosto pustijo globoke sledi na duševnem zdravju pacienta.[10] Pojavijo se lahko anksioznost, depresivne motnje, posttravmatska stresna motnja (PTSM) ali strah pred ponovnim padcem oz. poškodbo (kineziofobija), kar močno ovira rehabilitacijo.[7] ZDM mora te znake aktivno iskati, prepoznati in pravočasno ukrepati (psihološka podpora, medikamentozna terapija). Pri tem tesno sodeluje s s člani svojega tima, ki pridejo v stik s pacientom. Hkrati družinski zdravnik ocenjuje socialno situacijo bolnika: Ali okolje doma omogoča varno bivanje (arhitektonske ovire), ali je potreba po vključitvi patronažne službe, pomoči na domu (npr. živi sam) ali institucionalne oskrbe (npr. negovalna bolnišnica), ter tesno sodeluje z bolnikovo družino. Po presoji zaradi organiziranja varnejše in prožne oskrbe poškodovanca na domu ZDM skliče t.i. družinsko konferenco (družinski sestanek).[9]

PREPREČEVANJE PONOVNIH POŠKODB

Preprečevanje ponovnih poškodb (sekundarna preventiva) sodi med temeljne naloge družinske medicine in se začne takoj, ko se akutna faza poškodbe stabilizira.

Usmerjamo se v identifikacijo in modifikacijo dejavnikov tveganja. Pri starejših pacientih je ključna celostna ocena tveganja za padce. Ta vključuje pregled in optimizacijo terapije (opuščanje sedativov, hipnotikov in zdravil, ki povzročajo ortostatsko hipotenzijo), testiranje ravnotežja in hoje (npr. "Timed Up and Go" test)[7] ter svetovanje o prilagoditvah domačega okolja (odstranitev preprog, namestitev ročajev, nočna osvetlitev poti do kopalnice itd.).

Drugi ukrep je skrb za zdravje kosti oziroma aktivno prepoznavanje in zdravljenje osteoporoze. Nizkoenergijski zlom (zlom pri padcu iz stojne višine ali manj) pri osebi nad 50 let in ob upoštevanju dejavnikov tveganja terja obravnavo skladno s smernicami za odkrivaje in zdravljenje osteoporoze.[12] Ukrepi vključujejo uporabo orodja Frax index, merjenje kostne gostote (DXA) in uvedbo ustrezne terapije (vitamin D3, kalcij ter antiresorptivna zdravila – bisfosfonati ali denosumab). ZDM z rednim spremljanjem kompliance in edukacijo pacientov o pomenu prehrane in predpisanih vaj proti uporu bistveno prispeva k zmanjšanju tveganja za katastrofalne ponovne zlome, kot je zlom kolka.

Varnost na delovnem mestu, če je šlo za poškodbo pri delu, je tretji ukrep, na katerega mora opozoriti zdravnik družinske medicine.

KLJUČNA SPOROČILA ZA KLINIČNO PRAKSO

Učinkovita in varna obravnava poškodovanca zahteva brezšiven prehod in sinergijo med primarno in sekundarno ravnijo zdravstvenega varstva.

Zdravnik družinske medicine s svojim širokim strokovnim znanjem, poznavanjem pacientovega celotnega zdravstvenega in socialnega ozadja ter kontinuiranim odnosom s pacientom predstavlja ne samo vstop v zdravstveni sistem, temveč tudi primernega integratorja/koordinatorja oskrbe.

Pogosto se znajde v vlogi urgetnega zdravnika in prvega posredovalca, ne samo pri ambulantnem delu, temveč tudi kot član urgentne ekipe na terenu.

Poenotenje nacionalnih smernic za napotitev pri najpogostejših poškodbah ter kontinuirano izobraževanje timov družinske medicine na področju sodobnih doktrin oskrbe ran in imobilizacije lahko izboljša oskrbo poškodovancev na primarnem nivoju.

Tesnejše sodelovanje z drugimi zdravstvenimi strokovnjaki ne prinaša le višje varnosti za pacienta, temveč tudi optimizacijo finančnih in kadrovskih virov znotraj celotnega zdravstvenega sistema.

ZAKLJUČEK

Dosledna triaža in uporaba kliničnih orodij (npr. ABCDE, SAMPLE itd.) na primarni ravni pomembno razbremenita urgentne centre in zmanjšata nepotrebno sevanje za poškodovanca.

Kakovostna komunikacija preko strukturiranih izvidov in napotnic z natančnimi podatki o lokalnem statusu in terapiji, ter povratno poročanje specialista travmatologa z izvidi ambulantnih pregledov in z odpustnicami zmanjšuje tveganje za napake. Je pogoj za strokovno, kakovostno in kontinuirano oskrbo bolnika.

Proaktivno spremljanje po odpustu s poudarkom na varnem obvladovanju bolečine, tromboprofilaksi ter zgodnji prepoznavi zapletov (GVT, okužbe, KRBS) preprečuje ponovne hospitalizacije.

Holistični pristop, značilen za obravnave v družinski medicine, vključuje preprečevanje padcev, prepoznavanjein zdravljenje osteoporoze, vodenje bolniškega staleža in psihosocialno podporo, temeljina interdisciplinarnem in interpofesionalnem sodelovanju. Je edina pot do popolnega funkcionalnega okrevanja poškodovanca.

Le z **odprtim dialogom**, medsebojnim spoštovanjem kompetenc in uvajanjem sodobnih komunikacijskih poti (e-konzultacije) bodo travmatologi in zdravniki družinskemedicine lahko zagotovili najvišjo raven oskrbe za svoje skupne paciente.

Literatura in viri:

1. Smernice evropskega sveta za oživljanje 2025. Available from:https://www.szum.si/wp-content/uploads/2026/01/smernice-za-ozivljanje-2025-prva_verzija.pdf.

2. Mackway-Jones K, Marsden JWindle J. Emergency Triage: Manchester Triage Group. Third Edition. John Wiley & Sons, Ltd; 2014.
3. Klas J, Puffer C, Klas P, Hollander-Rodriguez JC, Carney PA. Assessment of Emergency and Trauma Stabilization Training in Family Medicine Residency Programs: A CERA Study. Fam Med. 2025;57(7):465-470. doi: 10.22454/FamMed.2025.459247. Epub 2025 Jun 3. PMID: 40526845; PMCID: PMC12306610. Available from:https://pmc.ncbi.nlm.nih.gov/articles/PMC12306610/.
4. Stiell IG, McKnight RD, Greenberg GH, et al. Implementation of the Ottawa Ankle Rules. JAMA. 1994;271(11):827-832.
5. Stiell IG, Wells GA, Vandemheen KL, et al. The Canadian C-Spine Rule for radiography in alert and stable trauma patients. JAMA. 2001;286(15):1841-1848.
6. Smrkolj V, ur. Kirurgija. Univerzitetni učbenik. Celje: Grafika Gracer ; 2014.
7. Švab I, Klemenc Ketiš Z, Homar V, ur. Družinska medicina.Univerzitetna založba Univerze v Mariboru; 2024.
8. Alshehri FS. The complex regional pain syndrome: Diagnosis and management strategies. Neurosciences (Riyadh). 2023 Oct;28(4):211-219. doi: 10.17712/nsj.2023.4.20230034. PMID: 37844940; PMCID: PMC10827038.
9. Kopčavar Gućek N. Družinska konferenca. Available at https://www.mf.uni-lj.si/application/files/4015/7134/0767/DRUZINSKA_KONFERENCA_novaDRU_ZINSKI_SESTANEK1_-_Copy.pdf.
10. Ahčan U, ur. Prva pomoč, priročnik s praktičnimi primeri. Rdeči križ Slovenije; 2006.
11. Kirurgija arterij femuropoplitealnega predela. Zbornik simpozija,Ljubljana 1997. Uredil B. Geršak. Ljubljana: Klinični center, Kirurške klinike, Kirurška šola, 1997.

PREPOZNAVA IN UKREPANJE OB SUMU NA OKUŽBO PO OSTEOSINTEZI ZLOMA KOSTI

RECOGNITION AND MANAGEMENT OF A SUSPECTED FRACTURE-RELATED INFECTION

Črt Benulič

Ključne besede: notranja fiksacija zlomov; osteomielitis; diagnostika; protibakterijska zdravila; operativni poseg

Keywords: fracture fixation, internal; osteomyelitis; diagnosis; anti-bacterial agents; surgical procedure, operative

IZVLEČEK

Okužbe po osteosintezi predstavljajo redek ampak potencialno težak zaplet kirurškega zdravljenja zlomov kosti. Slednje se od okužb drugih organskih sistemov razlikujejo po prisotnosti umetnega materiala oziroma vsadka, ki predstavlja lokalni imunski defekt, neodziven na empirično antibiotično terapijo brez kirurške oskrbe. Dolgotrajna okužba vodi v nezaraščanje zloma, omajanje osteosintetskega materiala, kronični osteomielitis in spremembe na mehkih tkivih. Za ažurno obravnavo z možnostjo eradikacije je potrebno usklajeno delovanje na vseh nivojih zdravstvene oskrbe. Temelje slednjega predstavljajo razumevanje patologije, jasni diagnostični kriteriji, klinične poti ter dobra komunikacija med primarnim nivojem in lečečim kirurgom travmatologom.

ABSTRACT

Fracture-Related Infections present a rare but potentially devastating complication of fracture surgery. It's key pathophysiological feature is the presence of osteosynthetic material, which represents a local immune defect, where bacteria remain safe from sole empiric antibiotic therapy without a surgical intervention. Progression of the infection leads to nonunion, metalwork failure, chronic osteomyelitis and changes in the soft tissues. A timely management with a chance at eradication requires a well-coordinated effort at all levels of the healthcare system. The cornerstones of the latter are an appreciation of the pathology, clear diagnostic criteria, clinical pathways and good communication between the primary level and the treating fracture surgeon.

UVOD

Okužbe po osteosintezi (*angl.* Fracture-Related Infection*)* predstavljajo podskupino kostnih okužb, katerim je največkrat pridružena prisotnost osteosintetskega materiala. Pojavljajo se pri približno 1–5 % kirurško oskrbljenih zaprtih zlomov in odprtih zlomov I. In II. stopnje po klasifikaciji Gustilo-Anderson. Pri odprtih zlomih III. stopnje, še posebej na golenici, se verjetnost pojava okužbe lahko povzpne preko 30 %.[1]

Gre torej za komplikacijo kirurškega zdravljenja zlomov, s katero se zdravniki na primarnem nivoju srečujejo relativno redko, a so največkrat prvi, pri katerih poškodovanci poiščejo pomoč. Nizka incidenca in heterogena klinična prezentacija otežujeta hitro in natančno diagnozo, zdravljenje pa je kompleksno in poteka v okviru multidisciplinarne ekipe za kostne okužbe in orto-plastično rekonstrukcijo. Kljub specializiranemu zdravljenju eradikacijo okužbe težko dosežemo in posledice so lahko za paciente izjemno resne, o čemer priča približno 10 % verjetnost amputacije okončine, zlasti ob prisotnih sistemskih komorbidnostih, pri okužbah po odprtih zlomih in po številnih predhodnih operativnih posegih.[2]

Sledeči prispevek predstavlja specifične značilnosti te redke, a potencialno nevarne patologije, opredeljuje diagnostične kriterije in začetne ukrepe na primarnem nivoju. Njegov cilj je izboljšanje sinhronizacije med zdravnikom na primarni ravni in lečečim kirurgom travmatologom, zanesljivejše prepoznavanje, ukrepanje in zgodnja napotitev na ustrezni nivo oskrbe.

S slednjimi lahko omogočimo, da poškodovanca z okužbo po osteosintezi pričnemo zdraviti zgodaj, kar povečuje možnosti za eradikacijo okužbe in boljši funkcionalni izhod zdravljenja.[3]

ETIO-PATOGENEZA OKUŽB PO OSTEOSINTEZI ZLOMA KOSTI

Do kolonizacije operirarnih področji z travmatološkimi/ortopedskimi vsadki lahko pride preko treh klasičnih poti: eksogena (iz okolja ob odprtem zlomu ali operaciji), hematogena (iz oddaljenega fokusa okužbe) in zvezna/*per continuitatem* (direktna razširitev iz lokalnega fokusa okužbe).

Do okužb po osteosintezah zlomov kosti v veliki večini primerov prihaja preko eksogene poti, torej vnosu bakterij med operativnim posegom. Najpogostejše povzročitelje predstavljajo gram pozitivne bakterije, *Stpahylococcus aureus* (30 %)in koagulaza-negativni stafilokoki (22 %). Pri viskoenergijiskih odprtih zlomih z hudo okvaro mehkotkivnega pokrova najdemo tudi po Gramu negativne povzročitelje in polimikrobne okužbe.[4]

Ključno vlogo v patogenezi ima prisotnost implantata, ki deluje kot velika, neprekrvavljena površina za adhezijo bakterij. Na slednji mikroorganizmi preidejo v metabolno inaktivno obliko imenovano in pričnejo s tvorbo organizirane mikrobne skupnosti v matriksu imenovanem biofilm, v kateru ki ostanejo zaščitene pred imunskim sistemom gostitelja in protimikrobnimi zdravili.[5] Vsadek povzroči lokalen imunski defcit, kar drastično zniža število bakterij v inokulumu, potrebnih za povzročitev klinično pomembne okužbe. Iz zavarovanega področja biofilma se sproti odcepljajo bakterijske kolonije, ki v okolici zloma preidejo v aktivno oziroma planktonsko obliko. Prav ta oblika nato sproži odziv imunskega sistema in klinično okužbo. Za razvoj slednje pa ni dovolj samo prisotnost bakterij, ampak gre za porušenje kompleksnega razmerja med patogenom in imunskim sistemom organizma. Na porušenje homeostaze ima vpliv veliko število dejavnikov, od sistemskih

značilnosti pacienta, lokalnega stanja prekrvavitve in mehkotkivnega pokrova, mehanizma poškodbe, vrste in izvedbe operativnega posega, ...[6]

Za razliko od okužb povezanih z ortopedskimi vsadki, najpogosteje endoprotezami sklepov, dodaja prisotnost zloma kosti dodaten nivo kompleksnosti okužbam v travmatologiji. Nestabilnost na mestu zloma ne dodaja le k zahtevnosti revizijskega posega, ampak tudi aktivno promovira razvoj in vzdrževanje okužbe po osteosintezi.[7]

Aktiviran vnetni odziv na okužbo na mestu zloma lahko povzroči formacijo abscesa, z akutno klinično sliko in sistemsko prizadetosto pacienta. Bolj pogosto pa simptomatika ni tako izrazita. Subakutno oziroma kronično vnetje preprečuje celjenje zloma, kar vidimo kot zakasnjeno celjenje oziroma nezaraščanje zloma ter razvoj sekvestrov in kroničnega osteomielitisa, ki se razvoje v približno 20 % okužb po osteosintezi zlomov kosti. Vnetje ob vsadku postopoma vodi v omajanje in odpoved osteosintetskega materiala. Kronično vnetje povzroči tudi spremembe na mehkih tkivih, še posebej na anatomskih segmentih brez izrazitega mehkotkivnega pokrova. Pojavijo se atrofične spremembe, brazgotinjenje in nenazadnje formacija sinusa oziroma fistule, ki poveže področje okužbe z zunanjim okoljem.[8]

Podrobnejši opis presega okvir tega prispevka, poglavitno sporočilo tega segmenta predstavlja ključna vloga prisotnosti implantata v patogenezi okužbe po osteosintezi, saj predstavlja zaščiten fokus okužbe, ki ga ni mogoče eradicirati samo z empirično antibiotično terapijo, oziroma drugače povedano, brez revizijskega operativnega posega.

PREPOZNAVA/DIAGNOSTIČNI KRITERIJI OKUŽBE PO OSTEOSINTEZI ZLOMA KOSTI

Področje okužb po osteosintezi je v zadnjih desetih letih doživelo skokovit razvoj, zahvaljujoč delu številnih mednarodnih raziskovalnih skupin in organizacij. Eden ključnih mejnikov je bila postavitev jasnih diagnostičnih kriterijev za okužbo po osteosintezi *(angl.* Fracture-Related Infection*)*, ki predstavljajo prvl temeljni korak v obravnavi pacientov s tovrstno patologijo.[9]

Kriteriji za diagnozo okužbe po osteosintezi se delijo v dve skupini in sicer glede na gotovost, s katero nam potrjujejo prisotnost okužbe.

Potrditveni kriteriji (*angl.* confirmatory criteria) predstavljajo klinične, mikrobiološke in histološke dejavnike, s katerimi potrjujemo oziroma diagnosticiramo okužbe po osteosintezi (Tabela 1).

Tabela 1. Potrditveni (*angl.* confirmatory) diagnostični kriteriji.

Klinični kriteriji	• Dehiscenca rane z direktno komunikacijo s kostjo / implantatom • Prisotnost purulentnega izcedka / gnojne kolekcije • Prisotnost fistule, ki komunicira s kostjo oziroma implantatom
Mikrobiološki kriteriji	• Prisotnost fenotipsko enakega mikroorganizma iz vsaj dveh reprezentativnih vzorcev tkiva odvzetih med operacijo * pri periartikularnih zlomih lahko punktat sklepa predstavlja en vzorec
Histološki kriteriji	• Prisotnost patogenih mikroorganizmov ugotovljenih s specifičnimi barvanji (gljive) * pri poznih okužbah prisotnost več kot 5 nevtrofilcev v polju s 400x povečavo

Sugestivni kriteriji (*angl.* suggestive criteria) predstavljajo klinične, laboratorijske, radiološke, mikrobiološke dejavnike, ob prisotnosti katerih je okužba del diferencialne diagnoze in zahteva razjasnitev z dodatnimi diagnostičnimi ukrepi. (Tabela 2)

Tabela 2. Sugestivni (*angl.* suggestive) diagnostični kriteriji.

Klinični kriteriji	• Lokalni in sistemski znaki vnetja • Podaljšana, stopnjujoča se ali novonastala sekrecija iz rane preko zgodnjega postoperativnega obdobja • Novonastali izliv v sosednjem sklepu
Laboratorijski kriteriji	• Izostanek vpada ali sekundarni dvig vnetnih parametrov (CRP, SR, levkocitoza)
Radiološki kriteriji	• Nezaraščanje zloma • Omajanje/zlom OSM • Osteoliza • Sekvestracija • Periostalna reakcija – involkrum
Mikrobiološki kriteriji	• Dokaz patogenega mikroorganizma v enem reprezentativnem vzorcu

Iz opisanih diagnostičnih kriterijev izhaja, da lahko okužbo po osteosintezi ob prisotnosti potrditvenih kliničnih znakov potrdimo oziroma diagnosticirano že v ambulanti.

V primerih ko okužbe ne moremo potrditi in nanjo sumimo pa je potrebna predčasna obravnava, optimalno s strani specializirane orto-plastične ekipe za rekonstrukcijo in kostne okužbe, oziroma s strani lečečega kirurga travmatologa. V odsotnosti jasnih aseptičnih vzrokov, ki bi razložili klinično sliko, je indiciran revizijski operacijski poseg z odvzemom vzorcev za mikrobiološke in histološke preiskave, s katerimi lahko dokončno potrdimo ali ovržemo prisotnost okužbe.

UKREPANJE OB SUMU/POTRDITVI OKUŽBE PO OSTEOSINTEZI ZLOMA KOSTI

Ob potrditvi oziroma vzpostavljenem sumu na okužbo po osteosintezi so prvi ukrepi vezani na prizadetost pacienta oziroma njegovo splošno stanje.

V primeru sistemske prizadetosti pacienta v smislu septičnega stanja imata reševanje življenja in stabilizacija pacienta absolutno prednost. Po posvetu z infektologom pričnemo takoj s sistemskim antibiotičnim zdravljenjem, nadomeščanjem tekočin in pacienta urgentno napotimo v Urgentni Center oziroma bolnišnico, pri čemer konzultacija ne sme odložiti aplikacije antibiotične terapije in urgentne premestitve.

Okužbe po osteosintezah se v veliki večini primerov prezentirajo brez sistemske prizadetosti z subakutno oziroma kronično klinično sliko. Slednje pa ne pomeni, da lahko z ukrepi odlašamo. Dlje časa kot okužba traja, obsežnejša in izrazitejša je prizadetost kosti in mehkih tkiv, s čimer narašča kompleksnost revizijskih posegov in upada verjetnost uspešne eradikacije.

Primum non nocere, velja tudi pri obravnavi te patologije. V odsotnosti sistemskih znakov aplikacija empirične antibiotične terapije pred revizijskih operativnim posegom nima mesta v sodobni praksi zdravljenja kostnih okužb. Bakterije v biofilmu na implantatu ostajajo zaščitene pred tovrstnim protimikrobnim zdravljenjem, kar kvečjemu pripomore večji verjetnosti lažno negativnih rezultatov bodočih mikrobioloških preiskav ter promovira pozitivno selekcijo in rezistenco mikroorganizmov.[10]

Ker se skladno z razlago o patogenezi jedro okužbe nahaja v globini ob implantatu in mestu zloma, površinski brisi operativne rane ne nosijo nikakršne diagnostične ali terapevtske vrednosti. Za edine povedne mikrobiološke vzorce se smatrajo sterilno odvzeti tkivni vzorci iz reprezentativnih mest ob frakturi in osteosintetskem materialu med revizijskim operativnim posegom.

Odvzem laboratorijskih izvidov krvi za hemogram, vnetne parametre (CRP, ESR, PCT) kot omenjeno nima potrditvene diagnostične moči, pomaga pa lečečemu kirurgu in infektologu kot osnova za spremljanje trenda in s tem učinka zdravljenja.[11]

Ključnega pomena pri obravnavi je visoka stopnja suma in nizek prag za napotitev pacienta na predčasni kontrolni kirurški pregled. Ob odsotnosti sistemskih znakov je pri stopnji urgentnosti tovrstne napotitve potreben pragmatični pristop.

V primeru, da gre za zgodnje obdobje po operativnem posegu (tedni do mesec od operativnega posega) je smiselno, da lečeči kirurg pacienta obravnava čimprej, definitivno pa v nekaj dneh do tedna dni. V slovenskem zdravstvenem sistemu bi to pomenilo napotitev na predčasni travmatološki pregled s stopnjo nujnosti »nujno« ali »zelo hitro«, odvisno od dostopnosti lokalne travmatološke službe. V primeru bolj kronične okužbe, kjer je od posega minilo že več mesecev ali let in imamo zelo verjetno opravka s kroničnim osteitisom bi bila ustrezna napotitev s stopnjo nujnosti

»zelo hitro« ali »hitro«, odvisno od klinične slike in dostopnosti lokalne travmatološke službe.

ZAKLJUČEK

Dobra komunikacija in sinhronizacija med primarnim nivojem in lečečim travmatologom sta ključnega pomena za ažurno in potencialno uspešno zdravljenje okužbe po osteosintezi zlomov kosti. Slednje lahko zagotovimo z upoštevanjem predstavljenih diagnostičnih kriterijev in začetnih ukrepov, ki slonijo na razumevanju specifične patofiziologije tega redkega, a potencialno nevarnega zapleta.

Literatura in viri:

1. Baertl S, Metsemakers WJ, Morgenstern M, Alt V, Richards RG, Moriarty TF, et al. Fracture-related infection. Bone Joint Res. 2021;10(6):351–3. doi:10.1302/2046-3758.106.BJR-2021-0167.R1
2. Carter KJ, Yeager MT, Rutz RW, Benson EM, Gross EG, Campbell C, et al. Lower extremity amputation in fracture-related infection. J Orthop Trauma. 2024;38(9):504–9. doi:10.1097/BOT.0000000000002853
3. Morgenstern M, Kuehl R, Zalavras CG, McNally M, Zimmerli W, Burch MA, et al. The influence of duration of infection on outcome of debridement and implant retention in fracture-related infection. Bone Joint J. 2021;103-B(2):213–21. doi:10.1302/0301-620X.103B2.BJJ-2020-1010.R1
4. Renz N, Hubacher T, Kleber C, Trampuz A. Infektionen nach osteosynthetischer Frakturversorgung. Swiss Medical Forum – Schweizerisches Medizin-Forum. 2016;16(04):85–91. doi:10.4414/smf.2016.02499
5. Rabih O. Darouiche MD. Treatment of infections associated with surgical implants. 2004;350:1422-9. N Engl J Med. 2004;350(14):1422–9.
6. Bjarnsholt T, Whiteley M, Rumbaugh KP, Stewart PS, Jensen P, Frimodt-Møller N. The importance of understanding the infectious microenvironment. The Lancet Infectious Diseases. Elsevier Ltd; 2022. p. e88–92. doi:10.1016/S1473-3099(21)00122-5 PubMed PMID: 34506737.
7. Foster AL, Moriarty TF, Zalavras C, Morgenstern M, Jaiprakash A, Crawford R, et al. The influence of biomechanical stability on bone healing and fracture-related infection: the legacy of Stephan Perren. Injury. 2021;52(1):43–52. doi:10.1016/j.injury.2020.06.044 PubMed PMID: 32620328.
8. Metsemakers WJ, Kuehl R, Moriarty TF, Richards RG, Verhofstad MHJ, Borens O, et al. Infection after fracture fixation: Current surgical and microbiological concepts. Injury. 2018;49(3):511–22. doi:10.1016/j.injury.2016.09.019 PubMed PMID: 27639601.
9. Metsemakers WJ, Morgenstern M, McNally MA, Moriarty TF, McFadyen I, Scarborough M, et al. Fracture-related infection: A consensus on definition from an international expert group. Injury. 2018;49(3):505–10. doi:10.1016/j.injury.2017.08.040 PubMed PMID: 28867644.
10. Hellebrekers P, Rentenaar RJ, McNally MA, Hietbrink F, Houwert RM, Leenen LPH, et al. Getting it right first time: The importance of a structured tissue sampling protocol for diagnosing fracture-related infections. Injury. 2019;50(10):1649–55. doi:10.1016/j.injury.2019.05.014 PubMed PMID: 31208777.
11. Stevenson MC, Slater JC, Sagi HC, Bedoya FP, Powers-Fletcher M V. Diagnosing Fracture-Related Infections: Where Are We Now? J Clin Microbiol. 2022;60(2):1–9. doi:10.1128/JCM.02807-20 PubMed PMID: 34133893.

NAJPOGOSTEJŠI POOPERATIVNI ZAPLETI PO OPERATIVNEM ZDRAVLJENJU V PLASTIČNI KIRURGIJI PO ODPUSTU IZ BOLNIŠNICE: VLOGA IZBRANEGA OSEBNEGA ZDRAVNIKA

THE MOST COMMON POSTOPERATIVE COMPLICATIONS AFTER PLASTIC SURGERY FOLLOWING HOSPITAL DISCHARGE: THE ROLE OF THE FAMILY PHYSICIAN

Miha Košir

Ključne besede: plastična kirurgija; pooperativni zapleti; odpust bolnika; družinska medicina; kontinuiteta zdravstvene oskrbe

Keywords: surgery, plastic; postoperative complications; patient discharge; family medicine; continuity of patient care

IZVLEČEK

Izhodišča: Plastična kirurgija obsega rekonstruktivne, estetske in posege na roki, ki se vse pogosteje izvajajo ambulantno ali s kratko hospitalizacijo. Posledično se pomemben del zgodnjih in skoraj vsi pozni zapleti pojavijo po odpustu, pogosto najprej v ambulanti izbranega osebnega zdravnika. Namen prispevka je pregledno predstaviti najpogostejše zaplete po posegih v plastični kirurgiji glede na čas pojava, opredeliti dejavnike tveganja ter predlagati delitev dela med primarnim in sekundarnim nivojem.

Metode: Narativni pregled literature. Iskanje je bilo opravljeno v zbirki PubMed/MEDLINE (do septembra 2026) s ključnimi besedami plastična kirurgija, pooperativni zapleti, primarno zdravstvo, serom, hematom, okužba kirurške rane, venska trombembolija, kapsularna kontraktura, BIA-ALCL, kirurški turizem. Prednost so imeli sistematični pregledi, metaanalize, registrske študije, smernice in soglasna priporočila.

Rezultati: Zgodnji zapleti (do 30 dni) so predvsem hematom, serom, okužba kirurške rane, dehiscenca, nekroza kože ali režnja in venska trombembolija; v velikih registrih estetske kirurgije je delež večjih zapletov pod 1 % na posamezen zaplet, pri abdominoplastiki pa 4 %. Pozni zapleti (po 30 dneh) so patološko brazgotinjenje, maščobna nekroza, kapsularna kontraktura, ruptura vsadka, z vsadkom dojke povezani anaplastični velikocelični limfom (BIA-ALCL), zapleti po kirurgiji roke ter recidivi in limfedem po onkološki kirurgiji kože. Kajenje, debelost, sladkorna bolezen, predhodno obsevanje in kombinirani posegi so glavni dejavniki tveganja. V objavljenih primerih zapletov po estetskih posegih v tujini prevladujejo okužbe, pogosto mikobakterijske; ker ti podatki izhajajo iz poročil o bolnikih z zapleti, pogostosti zapletov med vsemi operiranimi v tujini ni mogoče oceniti.

Zaključek: Izbrani osebni zdravnik lahko samostojno vodi večino blagih zapletov. Prepoznati mora opozorilne znake, ki zahtevajo napotitev z oznako zelo hitro ali nujno (slednjo v urgentno ambulanto ali ob takojšnjem telefonskem stiku s kirurgom) ali takojšnjo obravnavo v okviru

nujne medicinske pomoči. Kakovostna odpustna dokumentacija in skupno dogovorjena merila za napotitev sta temelj varne delitve dela; predlagani triažni okvir temelji na pregledani literaturi in ga je treba pred uporabo uskladiti s plastičnimi kirurgi ter ovrednotiti v praksi.

ABSTRACT

Background. Plastic surgery encompasses reconstructive, aesthetic and hand procedures that are increasingly performed on an outpatient basis or with short hospital stays. Consequently, a substantial proportion of early complications and virtually all late complications occur after discharge and frequently present first to the family physician. This article reviews the most common complications after plastic surgery procedures according to timing, summarises risk factors and proposes a division of responsibilities between primary and secondary care.

Methods. Narrative literature review. PubMed/MEDLINE was searched (up to September 2026) using the terms plastic surgery, postoperative complications, primary care, seroma, haematoma, surgical site infection, venous thromboembolism, capsular contracture, BIA-ALCL and cosmetic tourism. Systematic reviews, meta-analyses, registry studies, guidelines and consensus statements were prioritised.

Results. Early complications (within 30 days) comprise haematoma, seroma, surgical site infection, dehiscence, skin or flap necrosis and venous thromboembolism; in large aesthetic surgery registries major complication rates are below 1% per individual complication, but reach 4% after abdominoplasty. Late complications (beyond 30 days) include pathological scarring, fat necrosis, capsular contracture, implant rupture, breast implant-associated anaplastic large cell lymphoma (BIA-ALCL), complications of hand surgery, and recurrence or lymphoedema after skin cancer surgery. Smoking, obesity, diabetes, prior radiotherapy and combined procedures are the principal risk factors. In published reports of complications after cosmetic surgery abroad, infections predominate, often mycobacterial; as these data derive from reports of patients with complications, they do not allow estimation of complication rates among all patients operated on abroad.

Conclusion. The family physician can independently manage most mild complications but must recognise the warning signs that require a referral marked very fast or urgent (the latter to the emergency outpatient clinic or with immediate telephone contact with the surgeon) or immediate emergency care. High-quality discharge documentation and jointly agreed referral criteria are the foundations of a safe division of responsibilities; the proposed triage framework is literature-based and should be agreed with plastic surgeons and evaluated in practice before implementation.

UVOD

Plastična kirurgija je široka kirurška stroka, ki združuje rekonstruktivno kirurgijo (rekonstrukcija po odstranitvi tumorjev, po poškodbah in opeklinah, prirojene nepravilnosti), kirurgijo roke in estetsko kirurgijo, s skupnim ciljem obnove oblike, funkcije in kakovosti življenja.[1] Za razliko od mnogih drugih kirurških strok se velik delež posegov opravi ambulantno ali v okviru dnevne bolnišnice, hospitalizacije pa so praviloma kratke.[2] To ima za oskrbo po odpustu pomembno posledico: bolnik največji

del pooperativnega obdobja preživi doma, zgodnje zaplete pa pogosto prvi vidi izbrani osebni zdravnik ali zdravnik v dežurni službi, ne pa operater.[1,2]

Prispevek z vidika primarnega nivoja predstavi najpogostejše zgodnje in pozne zaplete po posegih v plastični kirurgiji, njihove dejavnike tveganja in časovno dinamiko ter predlaga triažni pristop za delitev dela med osebnim zdravnikom in kirurgom.

METODE

Prispevek je narativni pregled literature. Iskanje je bilo opravljeno v podatkovni zbirki PubMed/MEDLINE (zadnje iskanje septembra 2026) s kombinacijami angleških ključnih besed za posamezne zaplete, posege in področja (npr. plastic surgery, postoperative complications, primary care, seroma, surgical site infection, venous thromboembolism, breast implant, carpal tunnel release, cosmetic tourism, discharge communication). Vključeni so bili prispevki v angleškem jeziku; prednostno so bili izbrani sistematični pregledni članki, metaanalize, velike registrske in kohortne študije, klinične smernice ter soglasna priporočila strokovnih združenj, dopolnjeni s preglednimi članki, namenjenimi zdravnikom primarnega nivoja in urgentne medicine.[1–4] Pri novejših temah (npr. BIA-ALCL, tromboprofilaksa) so imeli prednost viri iz zadnjih petih let. Izbor virov in povzemanje podatkov je opravil en avtor, metodološka kakovost vključenih študij pa ni bila sistematično ocenjena. Izhodišče za časovno razvrstitev zapletov je opredelitev okužbe kirurške rane po Centrih za nadzor bolezni (CDC), ki kot zgodnje obdobje šteje 30 dni po posegu.[5]

DEJAVNIKI TVEGANJA IN ČASOVNA DINAMIKA ZAPLETOV

Pri elektivnih estetskih posegih, ki se praviloma izvajajo pri zdravih bolnikih, je fiziološko breme v primerjavi z drugimi kirurškimi posegi razmeroma majhno, stopnje zapletov pa so nizke[2]; te ugotovitve ni mogoče posplošiti na rekonstruktivne posege. Eden največjih prospektivnih podatkovnih nizov na tem področju, analiza 129.007 bolnikov po estetskih posegih iz zbirke CosmetAssure, je pokazala, da je večji hematom (opredeljen kot tak, ki zahteva obisk urgence, sprejem ali reoperacijo v 30 dneh) najpogostejši večji zaplet s pogostostjo 0,91 %, večja okužba kirurške rane pa se je pojavila pri 0,46 % bolnikov.[6,7] Neodvisni napovedni dejavniki okužbe so bili višja starost, ženski spol, višji indeks telesne mase (ITM), kajenje, sladkorna bolezen, posegi na trupu in okončinah ter kombinirani posegi[6]; za hematom pa moški spol, posegi na dojkah in kombinirani posegi.[7] Abdominoplastika izstopa; v isti zbirki je bila stopnja večjih zapletov 4,0 % v primerjavi z 1,4 % pri drugih estetskih posegih, med zapleti pa so prevladovali hematomi (31,5 %), okužbe (27,2 %) in venska trombembolija (20,2 %); pri kombinaciji abdominoplastike z liposukcijo in drugimi posegi oblikovanja telesa je stopnja zapletov dosegla 10,4 %.[8]

Kajenje je eden najpomembnejših spremenljivih dejavnikov tveganja. Metaanaliza 53 študij je pokazala, da kajenje poveča skupno število zapletov po abdominoplastiki

(razmerje obetov [OR] 5,43; 95-odstotni interval zaupanja [CI] 2,92–10,10), redukciji dojk (OR 2,36; 95 % CI 1,64–3,39) in rekonstrukciji dojk (OR 1,91; 95 % CI 1,69–2,17), predvsem zaradi okužb, zapoznelega celjenja in nekroze kože; po dvigu obraza povezava ni bila statistično značilna.[9] Pri redukcijski mamoplastiki je metaanaliza 61 študij s 71.149 bolnicami kot neodvisne dejavnike zapletov potrdila ITM ≥ 30 kg/m² (OR 1,59; 95 % CI 1,45–1,74), kajenje (OR 1,80; 95 % CI 1,29–2,50), sladkorno bolezen (OR 1,41; 95 % CI 1,11–1,79) in predhodno obsevanje (OR 3,24; 95 % CI 1,94–5,40), pri čemer je bila heterogenost pri kajenju velika (I^2 = 87,5 %); debelost je bila povezana zlasti z zapoznelim celjenjem, maščobno nekrozo, okužbo in dehiscenco.[10] Prav pri obvladovanju teh dejavnikov ima osebni zdravnik pred elektivnim posegom ključno vlogo: svetuje se opustitev kajenja vsaj 4–6 tednov pred posegom ter urejenost glikemije in prehranskega stanja.[1]

Zapleti imajo značilno časovno dinamiko, ki jo je za triažo koristno poznati. Hematomi nastanejo večinoma v prvih 24 urah, izjemoma pa tudi tedne ali mesece po posegu.[2,7] Okužbe kirurške rane se po opredelitvi CDC pojavijo v 30 dneh po posegu, pri vsadkih pa lahko tudi pozneje.[5] Približno dve tretjini okužb po posegih na dojkah nastane v prvem mesecu, del pa po treh ali šestih mesecih.[2] Venski trombembolični dogodki se pri bolnikih po rekonstrukciji dojke z abdominalnim prostim režnjem večinoma pojavijo šele po odpustu, kar je tudi razlog za priporočila o podaljšani tromboprofilaksi.[11] Pozni zapleti, kot so kapsularna kontraktura, ruptura vsadka in z vsadkom povezani limfom, se razvijejo po mesecih ali letih.[12–14]

ZGODNJI ZAPLETI PO ODPUSTU (DO 30 DNI)

HEMATOM IN POOPERATIVNA KRVAVITEV

Manjši hematomi so pogosto asimptomatski ali se kažejo le kot oteklina, ekhimoza in lokalna bolečina in jih je mogoče voditi konzervativno.[2] Hitro rastoča, napeta, boleča oteklina, zlasti enostranska po posegu na dojkah ali po posegih na obrazu, zahteva takojšnjo kirurško oceno, saj lahko ogrozi prekrvitev kože in režnja ter poveča tveganje za okužbo; hematom ob vsadku je kirurško nujno stanje, ki zahteva evakuacijo.[2] Dejavniki tveganja so antikoagulacijsko in antiagregacijsko zdravljenje, višja starost, moški spol, kajenje in arterijska hipertenzija.[2,7] Osebni zdravnik naj ob sumu na hematom preveri hemodinamsko stabilnost, pregleda antitrombotično terapijo in bolnika ter presodi, ali je potrebno bolnika usmeriti nazaj k operaterju; hemodinamska nestabilnost ali znaki aktivne krvavitve so indikacija za takojšnjo obravnavo v urgentnem centru.[2]

SEROM

Serom je najpogostejši lokalni zaplet po abdominoplastiki, s pogostostjo od 5 do 43 % glede na tehniko in opredelitev[15], pogost pa je tudi po biopsiji varovalne bezgavke.[16] Klinično se kaže kot fluktuirajoča, nevneta oteklina, ki nastane po odstranitvi drenov ali v prvih tednih po posegu. Manjši seromi se pogosto resorbirajo spontano; večje,

simptomatske ali napete zbirke praviloma oceni kirurg, ki se odloči med sterilno aspiracijo, drenažo in nadaljnjim spremljanjem.[2] Za osebnega zdravnika je ključno ločevanje seroma od hematoma in abscesa: pordelost, toplota, sistemski znaki in mlečno motna ali gnojna vsebina govorijo za okužbo.[2,4] Gnojna kolekcija zahteva incizijo in drenažo[4], zato ne sodi med stanja, ki lahko počakajo več dni, temveč zahteva takojšnjo napotitev v urgentno ambulanto z oznako nujno ali takojšen telefonski stik s kirurgom, ki presodi, ali je obravnava potrebna še isti dan.

OKUŽBA KIRURŠKE RANE

Okužbe kirurške rane so za lokalnimi kolekcijami najpogostejši lokalni zaplet; najpogostejši povzročitelj je *Staphylococcus aureus*.[2] Dodatni odmerki antibiotika po zaprtju rane, tudi ob prisotnosti drena, po smernicah CDC niso priporočeni, zato bolnik ob odpustu praviloma nima antibiotične zaščite, kar je pomembno pri presoji morebitne nove okužbe.[5] Površinska okužba se kaže kot celulitis ob rani s pordelostjo, toploto, bolečnostjo in včasih vročino. Po smernicah IDSA (Infectious Diseases Society of America) se blage do zmerne negnojne okužbe zdravijo s penicilinom, cefalosporinom ali klindamicinom, gnojne kolekcije pa zahtevajo incizijo in drenažo.[4] Priporočljiv je posvet z operaterjem, ki lahko svetuje pri izbiri antibiotika in uredi spremljanje.[2] Globoka okužba, ki zajame fascijo ali vsadek, sepsa in nekrotizirajoči fasciitis, ki je opisan zlasti po liposukciji, so kirurška nujna stanja, ki zahtevajo takojšnjo obravnavo v urgentnem centru, širokospektralno antibiotično terapijo in kirurško intervencijo.[2,4] Okužba je eno največjih tveganj rekonstrukcije dojk z vsadkom in lahko vodi v razvoj biofilma, kapsularne kontrakture in izgube vsadka, zato klinično pomemben sum na okužbo ob vsadku zahteva napotitev v urgentno ambulanto z oznako nujno ali takojšen telefonski stik z operaterjem, ki presodi, ali je obravnava potrebna še isti dan.[2,3] Pri kronični, na standardno antibiotično zdravljenje neodzivni okužbi, zlasti po posegih v tujini, je treba pomisliti na hitrorastoče mikobakterije.[2,17,18]

DEHISCENCA RANE IN NEKROZA KOŽE ALI REŽNJA

Dehiscenca rane je razmeroma redka (približno 0,75 %) in nastane sekundarno zaradi okužbe, kolekcije v podkožju, nekroze ali napetosti šivov.[2] Nekroza kože je posledica nezadostne prekrvitve zaradi prekinitve perforantnih žil in subdermalnega pleteža; pojavlja se pri 3–4,4 % bolnikov po abdominoplastiki, vendar manj kot 1 % potrebuje revizijo.[2] Blaga oblika, epidermoliza, se spontano reepitelizira; globlja nekroza se celi sekundarno več tednov ali mesecev in zahteva debridman, včasih tudi antibiotike.[2] Kajenje in prekomeren ITM sta najpomembnejša dejavnika tveganja.[9,10] Osebni zdravnik lahko spremlja manjše, suhe, nevnete dehiscence in površinske nekroze v sodelovanju s patronažno službo; vlažna nekroza, hitro širjenje ali znaki okužbe zahtevajo napotitev h kirurgu z oznako zelo hitro, razgaljenje vsadka pa takojšnjo napotitev k operaterju z oznako nujno.[1,2]

VENSKA TROMBEMBOLIJA

Venska trombembolija (VTE) je po podatkih starejših serij vodilni vzrok pooperativne smrtnosti v estetski kirurgiji in prispeva do 21 % smrti.[2] Najvišje tveganje ima abdominoplastika, zlasti v kombinaciji z liposukcijo, s pogostostjo globoke venske tromboze do 0,8 % in pljučne embolije do 1,3 %.[2] Za oceno tveganja je bil pri bolnikih v plastični kirurgiji validiran Caprinijev model iz leta 2005; bolniki z oceno nad 8 so imeli v 60 dneh 5,85 % simptomatskih trombemboličnih dogodkov.[19] Ker se večina dogodkov po rekonstrukciji dojk z abdominalnim prostim režnjem zgodi po odpustu, se pri bolnikih z visokim tveganjem kot koristna kaže podaljšana tromboprofilaksa, čeprav enotnega protokola še ni.[11] Če je predpisana, mora biti vrsta, odmerek in trajanje jasno navedeno v odpustnici, da lahko izbrani zdravnik spremlja njeno izvajanje. Diagnostika in zdravljenje VTE se ne razlikujeta od splošne populacije[2]; vsak sum na pljučno embolijo zahteva takojšnjo obravnavo v urgentnem centru.

ZAPLETI PROSTIH IN PECLJATIH REŽNJEV

Ogroženost prostega režnja zaradi tromboze žilnega peclja se praviloma pojavi v prvih dneh po posegu, ko je bolnik še hospitaliziran. V seriji 1.193 prostih režnjev je bila urgentna reeksploracija potrebna pri 6 % režnjev, uspešnost rešitve pa je bila odvisna od hitrosti reeksploracije.[20] Po odpustu osebni zdravnik pogosteje sreča delno nekrozo režnja, dehiscenco robov, serom ali okužbo odvzemnega mesta ter težave s presadki kože (delno odstopanje, nekroza, zapoznelo celjenje odvzemnega mesta), ki se praviloma zdravijo konzervativno z ustrezno nego rane.[2,3] Sprememba barve režnja (bledica, modrikasta ali temna obarvanost), hladnost ali hitro naraščajoča oteklina so opozorilni znaki, ki zahtevajo takojšnji stik z rekonstruktivnim kirurgom.[20]

POZNI ZAPLETI (PO 30 DNEH)

PATOLOŠKO BRAZGOTINJENJE

Hipertrofične brazgotine in keloidi so pogost razlog za obisk pri osebnem zdravniku več mesecev po posegu. Mednarodna priporočila za obravnavo brazgotin kot prvo linijo preprečevanja in začetnega zdravljenja navajajo silikonske gele oziroma obloge in razbremenitev napetosti, za hipertrofične brazgotine in keloide pa intralezijske kortikosteroide, po potrebi v kombinaciji s 5-fluorouracilom, ter lasersko zdravljenje kot drugo linijo.[21] Osebni zdravnik lahko uvede silikonske pripravke, pri neodzivnih, funkcionalno motečih ali kontrakturnih brazgotinah, zlasti po opeklinah in na sklepih, pa je smiselna napotitev k plastičnemu kirurgu.[21]

ZAPLETI VSADKOV DOJKE: KAPSULARNA KONTRAKTURA, RUPTURA IN BIA-ALCL

Kapsularna kontraktura je najpogostejši pozni zaplet vsadkov dojke in eden najpogostejših vzrokov za reoperacijo, s skupno pogostostjo okoli 10,6 %; opisani dejavniki tveganja so gladka površina vsadka, subglandularna lega, silikonsko polnilo

in predhodno obsevanje[12], v patogenezi pa ima vlogo tudi subklinična okužba z biofilmom.[2] Kaže se s postopnim otrjevanjem, deformacijo in bolečino dojke. Simptomatska kontraktura se zdravi kirurško (kapsulotomija ali kapsulektomija z menjavo vsadka).[12] V danskem registru je bilo v 5 letih pri 8,7 % žensk zabeleženo spremenjeno tipno občutenje, pri 5,2 % asimetrija ali premik vsadka in pri 1,7 % huda kapsularna kontraktura.[22]

Ruptura silikonskega vsadka je pogosto asimptomatska. Ameriška agencija FDA od leta 2020 priporoča presejanje z ultrazvokom ali magnetno resonanco (MR) 5–6 let po vstavitvi in nato vsaka 2–3 leta.[1,13] V kohorti bolnic po rekonstrukciji dojk je do rupture prišlo pri 7 %, v povprečju 5,9 leta po vstavitvi; 38 % ruptur silikonskih vsadkov je bilo odkritih le s presejalno MR, adherenca k presejanju pa je bila nizka (20 %).[13] Klinična ocena ima za rupturo občutljivost le okoli 42 %, ultrazvok 50 %, MR pa 83 %.[2] Osebni zdravnik naj v zdravstveni dokumentaciji zabeleži prisotnost, vrsto in leto vstavitve vsadka, bolnico opozori na priporočeno presejanje ter jo ob spremembi oblike, volumna, tipni zatrdlini ali bolečini napoti na slikovno diagnostiko in h kirurgu.[1,13]

Z vsadkom dojke povezani anaplastični velikocelični limfom (BIA-ALCL) je redek T-celični limfom, ki se razvije ob površini teksturiranih vsadkov ali pri bolnicah, ki so jih imele v preteklosti.[23] Po soglasnih priporočilih Evropskega združenja plastičnih kirurgov (EURAPS) iz leta 2024 je njegova prevalenca pri bolnicah s teksturiranimi vsadki znatno višja, kot se je domnevalo; bolnice je mogoče razvrstiti po tveganju, totalna kapsulektomija pa se lahko obravnava kot postopek za zmanjšanje tveganja.[14] Klinično je treba nanj pomisliti ob pozni asimetriji dojke in poznem seromu ob vsadku, redkeje ob tipni masi; ob odstranitvi vsadka in kapsule je prognoza običajno zelo dobra.[23] Takšno bolnico se napoti na ultrazvok in citološko analizo tekočine.[14,23]

MAŠČOBNA NEKROZA IN SPREMEMBE DOJKE PO REDUKCIJI IN REKONSTRUKCIJI

Maščobna nekroza se po redukciji dojk, rekonstrukciji z avtolognim tkivom in po lipofilingu kaže kot trda, včasih boleča zatrdlina, ki nastane tedne do mesece po posegu in jo je klinično težko ločiti od tumorja.[1,3,10] Dejavniki tveganja so debelost, predhodno obsevanje in kajenje.[10] Pri bolnicah po onkološki rekonstrukciji je potrebna slikovna opredelitev vsake nove zatrdline v sodelovanju z onkološkim in rekonstruktivnim timom.[3]

POZNI ZAPLETI KIRURGIJE ROKE

Sprostitev karpalnega kanala je najpogostejši poseg na zgornji okončini. Po odprti tehniki so pogostejše težave z rano in bolečnost brazgotine, po endoskopski pa prehodne okvare živca; skupna zapleta obeh tehnik sta bolečina v predelu tenarja in hipotenarja (*angl.* pillar pain) na dlani in vztrajanje oziroma ponovitev simptomov, katerih pogostost v literaturi ni natančno opredeljena.[24] Osebni zdravnik lahko bolnika z blagimi težavami napoti na fizioterapijo in predpiše analgetike, nov senzorični izpad ali nesorazmerna bolečina z otekanjem in trofičnimi spremembami (sum na kompleksni regionalni bolečinski sindrom) pa zahtevata napotitev k operaterju z

oznako zelo hitro.[1,24] Akutni ali napredujoči motorični izpad in gnojna okužba rane zahtevata napotitev v urgentno ambulanto z oznako nujno ali takojšen telefonski stik z operaterjem, ki presodi, ali je obravnava potrebna še isti dan (Tabela 2).

ZAPLETI PO ONKOLOŠKI KIRURGIJI KOŽE

Ekscizije kožnih tumorjev in rekonstrukcije z lokalnimi režnji ali presadki so med najpogostejšimi posegi plastične kirurgije in dermatokirurgije. V multicentrični prospektivni kohorti 20.821 Mohsovih posegov je bila skupna pogostost neželenih dogodkov le 0,72 %; prevladovale so okužbe (61,1 %), dehiscenca in delna ali popolna nekroza (20,1 %) ter krvavitev in hematom (15,4 %), pri čemer je bila večina krvavitev in težav s celjenjem pri bolnikih na antikoagulacijskem zdravljenju, ki pa je bilo med posegi varno nadaljevano.[25] V retrospektivni seriji 153 bolnikov so se po biopsiji varovalne bezgavke zaradi melanoma zapleti pojavili pri 14,4 %: serom (9,8 %), okužba rane (3,3 %), hematom (1,8 %) in limfedem (2,4 %).[16] Za osebnega zdravnika sta pozna naloga sledenje brazgotine glede lokalnega recidiva ter prepoznava in konzervativno vodenje limfedema po disekciji bezgavk, ob upoštevanju onkoloških smernic za sledenje.[16]

POSEBNOSTI ESTETSKE KIRURGIJE: KIRURŠKI TURIZEM IN INJEKCIJSKI POSTOPKI

Vse več bolnikov opravi estetske posege v tujini in se s zapleti vrne v domači zdravstveni sistem, kjer prvi stik pogosto predstavlja osebni zdravnik ali urgentna ambulanta.[2] Sistematični pregled 44 objav je zajel 589 bolnikov, ki so poiskali pomoč zaradi zapletov po estetskem posegu v tujini; med njimi je bila najpogostejši zaplet okužba, sledili so dehiscenca, serom ali hematom in nekroza tkiva, 81 % izoliranih bakterij pa je pripadalo rodu *Mycobacterium.*[17] Ker so v takšne preglede vključeni le bolniki z zapleti, brez podatka o številu vseh operiranih, ti podatki ne omogočajo ocene pogostosti zapletov po posegih v tujini. V objavljenih primerih infekcijskih zapletov so prevladovale abdominoplastike, opravljene v Latinski Ameriki in Aziji; večina primerov je zahtevala kirurško zdravljenje, z najtežjimi poteki pa so bile povezane glutealne avgmentacije.[18] Pri bolniku z rano, ki se ne celi, ali z nodularnimi, abscedirajočimi spremembami tedne po posegu v tujini je zato treba odvzeti kužnine tudi za mikobakterije in bolnika napotiti k plastičnemu kirurgu oziroma infektologu.[2,17,18] Dodatna težava je pomanjkljivo kratko- in dolgoročno spremljanje po vrnitvi domov, saj operater praviloma ni dosegljiv.[17]

Posebno skupino predstavljajo bolniki po liposukciji s tumescentno anestezijo, pri katerih serumska koncentracija lidokaina doseže vrh 12–16 ur po infiltraciji, torej pogosto že doma. Prodromalni znaki sistemske toksičnosti lokalnega anestetika (perioralna otopelost, kovinski okus, spremembe sluha) so indikacija za takojšnjo obravnavo v okviru nujne medicinske pomoči.[2] Sindrom maščobne embolije (dispneja, nevrološki simptomi, petehije) in perforacija votlih organov s hudo bolečino v trebuhu po abdominalni liposukciji sta redka, a življenjsko ogrožajoča zapleta.[2]

Pri injekcijskih postopkih je treba ločiti hialuronska polnila od botulinskega toksina, saj se njihovi zapleti razlikujejo. Pri hialuronskih polnilih so zgodnji zapleti vnetne reakcije, nepravilna namestitev polnila in, najresneje, žilna okluzija z ishemijo in nekrozo kože; pozni zapleti so vozliči, granulomi in spremembe barve kože.[26] Retrogradna embolizacija polnila v povirje oftalmične arterije lahko povzroči izgubo vida s slabo prognozo; vid je mogoče ohraniti le ob zgodnji prepoznavi in takojšnjem specialističnem zdravljenju.[1,27] Bolnik z novo bolečino, lisasto bledico ali modrikasto obarvanostjo kože v urah po injiciranju polnila potrebuje takojšen stik z izvajalcem oziroma plastičnim kirurgom ali dermatologom, ki ima na voljo hialuronidazo; ta razgradi hialuronsko kislino in je zato smiselna le pri zapletih hialuronskih polnil.[26] Ob motnjah vida po polnilu je potrebna takojšnja urgentna oftalmološka obravnava, ki je stik z izvajalcem ne sme odložiti.[27] Neželeni učinki botulinskega toksina A so drugačne narave in praviloma prehodni: v sistematičnem pregledu 35 kliničnih raziskav z 8.787 preiskovanci so se po posegih v zgornjem delu obraza pojavili ptoza veke (2,5 %), ptoza obrvi (3,1 %) in senzorične motnje v predelu oči (3 %), po posegih v spodnjem delu obraza pa asimetrija ustnic (6,9 %); vsi so spontano izzveneli.[28]

DELITEV DELA MED IZBRANIM OSEBNIM ZDRAVNIKOM IN PLASTIČNIM KIRURGOM

PRIČAKOVANJA PRIMARNEGA NIVOJA: KAKOVOSTNA ODPUSTNA DOKUMENTACIJA

Sistematični pregled komunikacije ob odpustu iz bolnišnice je pokazal, da neposredna komunikacija med kirurgom in osebnim zdravnikom poteka redko (3–20 %), da je odpustnica ob prvem obisku po odpustu na voljo le v 12–34 % primerov in da pogosto manjkajo ključni podatki: izvidi preiskav, načrt spremljanja in navodila bolniku.[29] V plastični kirurgiji so za primarni nivo ključni podatki o vrsti posega in vsadka (vrsta, proizvajalec, površina, leto), o drenih in šivih z datumom odstranitve, o predpisani tromboprofilaksi in njenem trajanju, o dovoljenih obremenitvah in negi rane ter jasna navodila, kdaj in koga naj bolnik ali osebni zdravnik kontaktira ob zapletu, po možnosti z neposredno telefonsko številko oddelka.[1,11,29] Standardizirane, računalniško podprte odpustnice izboljšajo pravočasnost in popolnost prenosa informacij.[29]

PRIČAKOVANJA SEKUNDARNEGA NIVOJA IN NALOGE OSEBNEGA ZDRAVNIKA

Kirurg od osebnega zdravnika upravičeno pričakuje predoperativno optimizacijo dejavnikov tveganja (opustitev kajenja, urejena glikemija, teža, prehrana, pregled antitrombotičnega zdravljenja), zgodnje prepoznavanje opozorilnih znakov, konzervativno vodenje blagih zapletov ter vodenje dokumentacije o vsadkih in dolgoročno spremljanje.[1,5,13] Na podlagi pregledane literature je v Tabeli 2 predlagan okvir delitve dela; gre za predlog avtorja, ki ni bil klinično ovrednoten, časovni pragovi v njem (npr. 48–72 ur) pa so orientacijski. Stopnje v tabeli so usklajene z oznakami nujnosti na napotnici (Pravilnik o naročanju in upravljanju čakalnih seznamov ter najdaljših dopustnih čakalnih dobah, Uradni list RS, št. 60/2024). Osebni zdravnik ob

posvetu s kirurgom po potrebi samostojno vodi blage zaplete (npr. manjši serom ali hematom, površinsko okužbo rane brez kolekcije, majhno suho dehiscenco).[2,4] Gnojna kolekcija, okužba brez odziva na antibiotik, klinično pomemben sum na okužbo ob vsadku, razgaljen vsadek ter akutni ali napredujoči motorični izpad zahtevajo napotitev v urgentno ambulanto z oznako nujno ali takojšen telefonski stik s kirurgom, ki presodi, ali je obravnava potrebna še isti dan.[2–4,24] Življenjsko ali organsko ogrožajoča stanja (npr. hitro rastoč hematom, sepsa, sum na VTE/PE, ogroženost režnja, žilna okluzija ali motnje vida po polnilu) zahtevajo takojšnjo obravnavo v okviru nujne medicinske pomoči.[2,20,26,27] Ker oznaka zelo hitro dopušča čakalno dobo do 30 dni, je pri večjih napetih seromih in sumu na BIA-ALCL smiseln predhodni telefonski dogovor s kirurgom za zgodnejši pregled.[14]

Tabela 1. Pregled najpogostejših zgodnjih in poznih zapletov po posegih v plastični kirurgiji, ki jih osebni zdravnik lahko sreča po odpustu.

Poseg	**Zgodnji zapleti (do 30 dni)**	**Pozni zapleti (po 30 dneh)**	**Izbrani podatki o pogostosti (vir)**
Abdominoplastika (± liposukcija)	serom, hematom, okužba rane, nekroza kože, dehiscenca, VTE	hipertrofična brazgotina, nepravilnosti popka, motnje občutenja	večji zapleti 4,0 % (do 10,4 % pri kombiniranih posegih)[8]; serom 5–43 %[15]; nekroza kože 3–4,4 %[2]
Avgmentacija dojk z vsadkom	hematom, okužba, serom	kapsularna kontraktura, premik/asimetrija, ruptura, spremembe občutenja, BIA-ALCL	hematom 1,1 % in okužba 1,2 % v 30 dneh; v 5 letih 16,7 % neželenih dogodkov[22]; kapsularna kontraktura ~10,6 %[12]
Redukcija dojk	okužba, dehiscenca (T-stik), zapoznelo celjenje, delna nekroza bradavice	maščobna nekroza, asimetrija, brazgotine	kajenje OR 1,80, ITM ≥ 30 OR 1,59, obsevanje OR 3,24 za zaplete[10]
Rekonstrukcija dojke (vsadek / prosti reženj)	okužba ob vsadku, serom, VTE (večinoma po odpustu), zapleti odvzemnega mesta	kapsularna kontraktura, ruptura, maščobna nekroza, asimetrija	večina VTE po odpustu; podaljšana profilaksa pri visokem tveganju[11]; kajenje OR 1,91[9]
Ekscizija kožnega tumorja z lokalnim režnjem/presadkom	krvavitev, okužba, delna nekroza režnja/presadka, dehiscenca	neestetska brazgotina, lokalni recidiv	neželeni dogodki po Mohsovem posegu 0,72 %[25]
Biopsija varovalne bezgavke / disekcija bezgavk	serom, okužba, hematom	limfedem	zapleti 14,4 %; serom 9,8 %, limfedem 2,4 %[16]
Kirurgija roke (karpalni kanal, sprožilni prst, Dupuytren)	okužba rane, hematom, bolečnost brazgotine	»pillar pain«, vztrajanje/ponovitev simptomov, ponovitev kontrakture, CRPS	ponovitev Dupuytrenove kontrakture 16,5–46,4 % glede na metodo[30]
Liposukcija	hematom, serom, okužba, LAST, maščobna embolija, perforacija votlega organa	nepravilnosti konture, brazgotine, motnje občutenja	okužba po liposukciji v seriji 1.047 bolnikov 0,09 %[2]; VTE < 1 %, višje ob kombinaciji z abdominoplastiko[2]

Poseg	Zgodnji zapleti (do 30 dni)	Pozni zapleti (po 30 dneh)	Izbrani podatki o pogostosti (vir)
Hialuronska polnila	žilna okluzija (tudi embolična) z nekrozo kože, motnje vida ali slepota, vnetje, neustrezna namestitev	vozliči, granulomi, sprememba barve kože	večina reakcij blagih in prehodnih; resni dogodki redki[26]; izguba vida redka, a s slabo prognozo[27]
Botulinski toksin A	ptoza veke ali obrvi, senzorične motnje v predelu oči, asimetrija ustnic	praviloma ni (učinki so prehodni)	ptoza veke 2,5 %, ptoza obrvi 3,1 %, asimetrija ustnic 6,9 %; vsi dogodki spontano izzveneli[28]
Posegi v tujini (kirurški turizem)	okužba (pogosto mikobakterije), dehiscenca, serom/hematom, nekroza	kronične fistule, deformacije, potreba po revizijah	v objavljenih primerih zapletov 81 % izoliranih bakterij *Mycobacterium* spp.[17]; večina primerov zdravljena kirurško[18]; pogostosti ni mogoče oceniti[17,18]

Tabela 2. Predlog delitve dela med izbranim osebnim zdravnikom in plastičnim kirurgom glede na klinično sliko po odpustu (predlog avtorja na podlagi virov 1–4, 12, 14, 20, 21, 24, 26, 27; ni klinično ovrednoten). Oznake nujnosti ustrezajo oznakam na napotnici z najdaljšimi dopustnimi čakalnimi dobami: nujno 24 ur, zelo hitro 30 dni (pri sumu na maligno bolezen 15 dni), hitro 90 dni, redno 180 dni (Pravilnik o naročanju in upravljanju čakalnih seznamov ter najdaljših dopustnih čakalnih dobah, Uradni list RS, št. 60/2024). Nujno: napotitev v urgentno ambulanto ali takojšen telefonski stik s kirurgom, ki presodi, ali je obravnava potrebna še isti dan. TAKOJ: obravnava v okviru nujne medicinske pomoči ali urgentnega centra.

Klinična slika	Ukrep izbranega osebnega zdravnika	Stopnja napotitve
majhen, nevnet serom ali hematom; ekhimoze; blaga oteklina	opazovanje, hlajenje, kompresija po navodilih kirurga, analgetik; kontrola v nekaj dneh	brez napotitve; posvet s kirurgom po potrebi
površinska okužba rane (celulitis ob rani, brez zbirke, brez sistemskih znakov)	antibiotik po smernicah IDSA (penicilin/cefalosporin/klindamicin ali glede na lokalne smernice), bris rane, kontrola v 48–72 h	posvet s kirurgom; brez izboljšanja v 48–72 h: nujno (glej spodaj)
majhna suha dehiscenca, epidermoliza, površinska nekroza	nega rane s patronažno službo, razbremenitev, opustitev kajenja	zelo hitro, če napreduje
hipertrofična brazgotina, keloid	silikonski gel/obloga, razbremenitev napetosti	redno pri neodzivnosti, funkcionalni motnji ali kontrakturi
pillar pain, blaga otrdelost po kirurgiji roke	fizioterapija, analgetik, delovna terapija	redno ob vztrajanju > 6–8 tednov
večji, napet ali ponavljajoč se serom brez znakov okužbe	ne punktirati nesterilno	zelo hitro (pri napetem seromu telefonski dogovor za zgodnejši pregled)

Klinična slika	Ukrep izbranega osebnega zdravnika	Stopnja napotitve
kronična, neceleča rana ali abscedirajoči vozliči po posegu v tujini	kužnine (tudi za mikobakterije), laboratorij (CRP, KKS)	zelo hitro (plastični kirurg / infektolog)
pozna enostranska oteklina (serom) dojke ob vsadku, nova asimetrija, tipna masa	anamneza vsadka (vrsta, površina, leto), UZ dojke	zelo hitro (sum na BIA-ALCL / rupturo)
nova zatrdlina v rekonstruirani dojki	slikovna diagnostika po dogovoru z onkološkim timom	zelo hitro (maščobna nekroza vs. recidiv)
nov senzorični izpad, sum na CRPS po kirurgiji roke	dokumentacija izpada, analgezija	zelo hitro
akutni ali napredujoč motorični izpad po kirurgiji roke	dokumentacija izpada	nujno – urgentna ambulanta ali takojšen telefonski stik z operaterjem
okužba, ki ne odgovori na antibiotik; klinično pomemben sum na okužbo ob vsadku; razgaljen vsadek	kužnine, laboratorij (CRP, KKS)	nujno – urgentna ambulanta ali takojšen telefonski stik s plastičnim kirurgom
gnojna kolekcija (absces)	ne punktirati nesterilno; odvzem kužnin, če je kolekcija že odprta	nujno – urgentna ambulanta ali takojšen telefonski stik s kirurgom (incizija in drenaža)
hitro rastoč, napet hematom; aktivna krvavitev; hemodinamska nestabilnost	ABCDE, pregled antitrombotikov, i. v. pot; obvestiti operaterja	TAKOJ (urgentni center; obvestiti operaterja)
vročina z mrzlico, hipotenzija, nesorazmerna bolečina, krepitacije, hitro širjenje pordelosti	ABCDE, hemokulture, antibiotik po posvetu	TAKOJ (sepsa, nekrotizirajoči fasciitis)
enostranska oteklina noge, dispneja, bolečina v prsih	ocena po Wellsovih merilih, nujna diagnostika	TAKOJ (GVT / pljučna embolija)
sprememba barve/temperature režnja, hitro naraščajoča oteklina pod režnjem	takojšen telefonski stik z rekonstruktivnim kirurgom	TAKOJ (ogroženost režnja; rekonstruktivni kirurg)
huda bolečina v trebuhu, dispneja, nevrološki simptomi, petehije po liposukciji; perioralna otopelost, tinitus po tumescentni anesteziji	ABCDE	TAKOJ (perforacija, maščobna embolija, LAST)
lisasta bledica ali modrikasta koža, huda bolečina po hialuronskem polnilu	takojšen stik z izvajalcem ali plastičnim kirurgom / dermatologom (hialuronidaza)	TAKOJ (žilna okluzija)
motnje vida ali izguba vida po polnilu	takojšnja urgentna oftalmološka obravnava; stik z izvajalcem je ne sme odložiti	TAKOJ – urgentna oftalmološka obravnava (embolična okluzija oftalmične arterije)

OMEJITVE

Prispevek je narativni pregled in ne sistematični pregled literature; izbor virov je opravil en avtor, kakovost dokazov pa ni bila formalno ocenjena, zato je mogoča pristranskost pri izboru. Večina kvantitativnih podatkov izhaja iz ameriških registrov estetske kirurgije in iz posameznih ustanov, kar omejuje prenosljivost na slovenski javni zdravstveni sistem, v katerem prevladuje rekonstruktivna kirurgija. Del podatkov (npr. o dehiscenci, nekrozi kože in maščobni emboliji) je povzet po preglednem članku in ne po izvirnih študijah.[2] Slovenskih podatkov o pogostosti zapletov po odpustu s plastičnih oddelkov in o poteh napotovanja v pregledanih virih ni bilo mogoče najti. Podatki o zapletih kirurškega turizma izhajajo iz objavljenih primerov bolnikov z zapleti in ne omogočajo ocene njihove pogostosti.[17,18] Triažni okvir v Tabeli 2 je predlog, ki temelji na literaturi in klinični logiki, ne na primerjalnih študijah.

ZAKLJUČEK

Zaradi kratkih hospitalizacij pomemben delež zgodnjih in praktično vsi pozni zapleti po posegih v plastični kirurgiji nastanejo po odpustu, ko jih pogosto prvi vidi izbrani osebni zdravnik. V prvih 30 dneh so najpomembnejši hematom, serom, okužba rane, dehiscenca, nekroza kože in VTE, pozneje pa patološko brazgotinjenje, maščobna nekroza in zapleti vsadkov dojke, vključno z BIA-ALCL. Varna delitev dela temelji na optimizaciji dejavnikov tveganja pred posegom, kakovostni odpustni dokumentaciji z jasnim kontaktom, poznavanju opozorilnih znakov in stopenj nujnosti ter nizkem pragu za neposredno komunikacijo s kirurgom. Predlagani triažni okvir naj bo izhodišče za skupni dogovor med nivojema, njegovo uporabnost pa bi bilo smiselno preveriti v lokalnem okolju.

Literatura in viri:

1. Stack ER, Burns EN, Spongberg C, Steckler D. Top 10 facts every primary care physician should know about plastic surgery. J Miss State Med Assoc. 2026;67(1/2). DOI: 10.67225/001c.162233
2. Montrief T, Bornstein K, Ramzy M, Koyfman A, Long B. Plastic surgery complications: a review for emergency clinicians. West J Emerg Med. 2020;21(6):179–89. DOI: 10.5811/westjem.2020.6.46415
3. Somogyi RB, Ziolkowski N, Osman F, Ginty A, Brown M. Breast reconstruction: updated overview for primary care physicians. Can Fam Physician. 2018;64(6):424–32. PMID: 29898931
4. Stevens DL, Bisno AL, Chambers HF, Dellinger EP, Goldstein EJ, Gorbach SL, et al. Practice guidelines for the diagnosis and management of skin and soft tissue infections: 2014 update by the Infectious Diseases Society of America. Clin Infect Dis. 2014;59(2):e10–52. DOI: 10.1093/cid/ciu444
5. Berríos-Torres SI, Umscheid CA, Bratzler DW, Leas B, Stone EC, Kelz RR, et al. Centers for Disease Control and Prevention guideline for the prevention of surgical site infection, 2017. JAMA Surg. 2017;152(8):784–91. DOI: 10.1001/jamasurg.2017.0904
6. Kaoutzanis C, Gupta V, Winocour J, Shack B, Grotting JC, Higdon K. Incidence and risk factors for major surgical site infections in aesthetic surgery: analysis of 129,007 patients. Aesthet Surg J. 2017;37(1):89–99. DOI: 10.1093/asj/sjw100

7. Kaoutzanis C, Winocour J, Gupta V, Ganesh Kumar N, Sarosiek K, Wormer B, et al. Incidence and risk factors for major hematomas in aesthetic surgery: analysis of 129,007 patients. Aesthet Surg J. 2017;37(10):1175–85. DOI: 10.1093/asj/sjx062

8. Winocour J, Gupta V, Ramirez JR, Shack RB, Grotting JC, Higdon KK. Abdominoplasty: risk factors, complication rates, and safety of combined procedures. Plast Reconstr Surg. 2015;136(5):597e–606e. DOI: 10.1097/PRS.0000000000001700

9. Theocharidis V, Katsaros I, Sgouromallis E, Serifis N, Boikou V, Tasigiorgos S, et al. Current evidence on the role of smoking in plastic surgery elective procedures: a systematic review and meta-analysis. J Plast Reconstr Aesthet Surg. 2018;71(5):624–36. DOI: 10.1016/j.bjps.2018.01.011

10. Ran R, Wang H, He X, Li J, Yu M, Mou E, et al. Risk factors for complications after reduction mammaplasty: a systematic review and meta-analysis. Eur J Med Res. 2025;30(1):440. DOI: 10.1186/s40001-025-02723-z

11. Graziano FD, Shammas RL, Rochlin DH, Allen RJ, Disa JJ, Matros E, et al. Optimizing venous thromboembolism chemoprophylaxis in abdominal-based breast reconstruction: a narrative review of evidence and practice. Gland Surg. 2025;14(10):2104–13. DOI: 10.21037/gs-2025-242

12. Headon H, Kasem A, Mokbel K. Capsular contracture after breast augmentation: an update for clinical practice. Arch Plast Surg. 2015;42(5):532–43. DOI: 10.5999/aps.2015.42.5.532

13. Mehta M, Zhang C, Sarrami S, Mroueh V, De La Cruz C. Evaluating breast implant screening guidelines in breast cancer reconstruction. Ann Plast Surg. 2025;94(4S Suppl 2):S173–6. DOI: 10.1097/SAP.0000000000004329

14. Sorotos M, Ahčan U, Athanasopoulos E, Berenguer B, Clemens MW, de Boer M, et al. 2024 EURAPS expert consensus on breast implant associated-anaplastic large cell lymphoma. J Plast Reconstr Aesthet Surg. 2025;110:269–90. DOI: 10.1016/j.bjps.2025.07.045

15. Camargo CP, Kasmirski JA, Valente MSVS, Secanho MS, Cintra W, Gemperli R. Therapeutical strategies to prevent abdominoplasty complications: a systematic review. Aesthetic Plast Surg. 2025;49(5):1396–407. DOI: 10.1007/s00266-024-04563-4

16. Gonzales M, Grosh K, Coster S, Hunt A, Schmitt C, Baxter M, et al. Better-defined morbidity of sentinel lymph node biopsy in patients with melanoma. Ann Surg Oncol. 2025;32(5):3198–202. DOI: 10.1245/s10434-025-16987-6

17. Alkaelani MT, Koussayer B, Blount T, Amawi YA, Mahboob O, Le NK, et al. Complications of medical tourism in aesthetic surgery: a systematic review. Ann Plast Surg. 2023;91(6):668–73. DOI: 10.1097/SAP.0000000000003683

18. Gilardi R, Galassi L, Del Bene M, Firmani G, Parisi P. Infective complications of cosmetic tourism: a systematic literature review. J Plast Reconstr Aesthet Surg. 2023;84:9–29. DOI: 10.1016/j.bjps.2023.05.021

19. Pannucci CJ, Barta RJ, Portschy PR, Dreszer G, Hoxworth RE, Kalliainen LK, et al. Assessment of postoperative venous thromboembolism risk in plastic surgery patients using the 2005 and 2010 Caprini Risk score. Plast Reconstr Surg. 2012;130(2):343–53. DOI: 10.1097/PRS.0b013e3182589e49

20. Bui DT, Cordeiro PG, Hu QY, Disa JJ, Pusic A, Mehrara BJ. Free flap reexploration: indications, treatment, and outcomes in 1193 free flaps. Plast Reconstr Surg. 2007;119(7):2092–100. DOI: 10.1097/01.prs.0000260598.24376.e1

21. Gold MH, McGuire M, Mustoe TA, Pusic A, Sachdev M, Waibel J, et al. Updated international clinical recommendations on scar management: part 2 – algorithms for scar prevention and treatment. Dermatol Surg. 2014;40(8):825–31. DOI: 10.1111/dsu.0000000000000050

22. Hvilsom GB, Hölmich LR, Henriksen TF, Lipworth L, McLaughlin JK, Friis S. Local complications after cosmetic breast augmentation: results from the Danish Registry for Plastic Surgery of the Breast. Plast Reconstr Surg. 2009;124(3):919–25. DOI: 10.1097/PRS.0b013e3181b0389e

23. Frich L, Hermann R, Ryder T. Breast implant-associated anaplastic large cell lymphoma. Tidsskr Nor Laegeforen. 2024;144(12). DOI: 10.4045/tidsskr.24.0315

24. Sprangers PN, Westenberg RF, Langer MF, Oflazoglu K, van der Heijden EPA. State of the art review. Complications after carpal tunnel release. J Hand Surg Eur Vol. 2024;49(2):201–14. DOI: 10.1177/17531934231196407

25. Alam M, Ibrahim O, Nodzenski M, Strasswimmer JM, Jiang SI, Cohen JL, et al. Adverse events associated with Mohs micrographic surgery: multicenter prospective cohort study of 20,821 cases at 23 centers. JAMA Dermatol. 2013;149(12):1378–85. DOI: 10.1001/jamadermatol.2013.6255

26. Signorini M, Liew S, Sundaram H, De Boulle KL, Goodman GJ, Monheit G, et al. Global Aesthetics Consensus: avoidance and management of complications from hyaluronic acid fillers – evidence- and opinion-based review and consensus recommendations. Plast Reconstr Surg. 2016;137(6):961e–71e. DOI: 10.1097/PRS.0000000000002184

27. Botha VE, Insull EA. Causes and management of sight threatening complications of dermal filler injections: a review. Clin Exp Ophthalmol. 2024;52(3):365–73. DOI: 10.1111/ceo.14362

28. Cavallini M, Cirillo P, Fundarò SP, Quartucci S, Sciuto C, Sito G, et al. Safety of botulinum toxin A in aesthetic treatments: a systematic review of clinical studies. Dermatol Surg. 2014;40(5):525–36. DOI: 10.1111/dsu.12463

29. Kripalani S, LeFevre F, Phillips CO, Williams MV, Basaviah P, Baker DW. Deficits in communication and information transfer between hospital-based and primary care physicians: implications for patient safety and continuity of care. JAMA. 2007;297(8):831–41. DOI: 10.1001/jama.297.8.831

30. Nocek M, Wakefield D, Vitale MA. Likelihood of Dupuytren contracture recurrence after limited fasciectomy, needle aponeurotomy or collagenase: systematic review of prospective data with 2- to 7-year follow-up. J Hand Surg Glob Online. 2026;8(3):100979. DOI: 10.1016/j.jhsg.2026.100979

KRATEK PREGLED POGOSTOSTI OBRAVNAVE TEŽAV S CELJENJEM RAN IN PATOLOŠKIM BRAZGOTINJENJEM NA ODDELKU ZA PLASTIČNO IN REKONSTRUKCIJSKO KIRURGIJO TER OPEKLINE UKC MARIBOR V ENAJSTLETNEM OBDOBJU

A BRIEF OVERVIEW OF THE FREQUENCY OF MANAGING WOUND HEALING ISSUES AND PATHOLOGICAL SCARRING AT THE DEPARTMENT OF PLASTIC AND RECONSTRUCTIVE SURGERY AND BURNS AT THE UNIVERSITY MEDICAL CENTRE MARIBOR OVER AN ELEVEN-YEAR PERIOD

Minja Gregorič

Ključne besede: pooperativni zapleti; celjenje ran; dehiscenca; nekroza kože; patološke brazgotine; plastična in rekonstrukcijska kirurgija

Keywords: postoperative complications; wound healing; dehiscence; skin necrosis; pathological scars; plastic and reconstructive surgery

IZVLEČEK

Izhodišča: Pooperativni zapleti v plastični in rekonstrukcijski kirurgiji lahko podaljšajo zdravljenje ter vplivajo na funkcionalni in estetski rezultat. Pomemben del njihove obravnave predstavljajo zapleti celjenja ran in patološko brazgotinjenje. Namen prispevka je predstaviti izbrane skupine zapletov in težav s celjenjem, obravnavanih na Oddelku za plastično in rekonstrukcijsko kirurgijo ter opekline UKC Maribor v enajstletnem obdobju, ter opisati načine njihovega zdravljenja.

Metode: Združili smo ugotovitve dveh retrospektivnih pregledov obravnav v obdobju od 1. 1. 2013 do 31. 12. 2023. Podatki so temeljili na evidentiranih diagnozah in posegih. Ločeno smo analizirali zaplete celjenja ran oziroma kožne vrzeli ter težave z brazgotinjenjem. Zaradi omejitev diagnostičnega šifriranja so bili vključeni tudi nekateri primeri, ki niso nastali neposredno po operaciji.

Rezultati: V pregledu celjenja ran je bilo evidentiranih 2.304 primerov. Obravnavanih je bilo približno 500 bolnikov z nekrozo kože, 87 primerov dehiscence ter približno 50 bolnikov s pooperativnim hematomom oziroma seromom, ki so potrebovali kirurško oskrbo. Največji delež evidentiranih primerov so predstavljale kožne vrzeli različnih vzrokov. V pregledu brazgotinjenja je bilo evidentiranih 1.578 primerov: 604 hipertrofične brazgotine (38,3 %), 580

keloidnih brazgotin (36,8 %), 86 bolečih brazgotin (5,4 %) in 308 drugih težav z brazgotinjenjem (19,5 %). Po izvirnem pregledu načinov zdravljenja brazgotin je bilo 65 % primerov zdravljenih konzervativno, 35 % pa kirurško.

Zaključek: Podatki prikazujejo obseg in raznolikost obravnave težav s celjenjem ran in brazgotinjenjem na oddelku. Zaradi nespecifičnega šifriranja, vključevanja primerov različnih vzrokov in odsotnosti podatka o skupnem številu operiranih bolnikov iz njih ni mogoče določiti dejanske pogostosti pooperativnih zapletov med vsemi operiranimi bolniki. Za natančnejše spremljanje so potrebni enotno evidentiranje, opredelitev vzroka zapleta in povezovanje podatkov z izhodiščnim posegom. Pravočasno prepoznavanje in obravnavo zapletov podpira tudi dobro sodelovanje med plastičnim kirurgom in izbranim osebnim zdravnikom.

ABSTRACT

Background. Postoperative complications in plastic and reconstructive surgery can prolong treatment and affect functional and aesthetic outcomes. Wound healing complications and pathological scarring constitute a significant portion of these issues. The purpose of this paper is to present selected categories of complications and healing difficulties managed at the Department of Plastic and Reconstructive Surgery and Burns at the University Medical Centre Maribor over an eleven-year period, and to describe the methods used for their treatment.

Methods. We combined findings from two retrospective reviews of cases managed between January 1, 2013, and December 31, 2023. Data were based on recorded diagnoses and procedures. We analysed wound healing complications—specifically skin defects—and scarring issues separately. Due to limitations in diagnostic coding, some cases that did not occur immediately following surgery were also included as well as a few cases of nonsurgical etiology.

Results. The review of wound healing issues identified 2,304 cases. These included approximately 500 patients with skin necrosis, 87 cases of dehiscence, and approximately 50 patients with postoperative hematomas or seromas that required surgical intervention. The largest proportion of recorded cases consisted of skin defects resulting from various causes. A review of scarring cases identified 1,578 instances: 604 hypertrophic scars (38.3%), 580 keloid scars (36.8%), 86 painful scars (5.4%), and 308 other scarring-related issues (19.5%). Regarding the treatment modalities employed, 65% of the cases were managed conservatively, while 35% underwent surgical intervention.

Conclusion. The data illustrate the scope and diversity of wound healing and scarring issues managed within the department. Due to non-specific coding, the inclusion of cases with varied aetiologies, and the absence of data on the total number of surgical patients, it is not possible to determine the true incidence of postoperative complications among the entire surgical cohort. More precise monitoring requires standardized documentation, the identification of the specific cause of each complication, and the linkage of data to the initial surgical procedure. Furthermore, effective collaboration between the plastic surgeon and the patient's primary care physician facilitates the timely recognition and management of complications.

UVOD

Plastična in rekonstrukcijska kirurgija obsega raznolike posege, od manjših operacij kože in podkožja do zahtevnih rekonstrukcij po poškodbah, opeklinah in onkološkem zdravljenju ter nujne in elektivne operacije roke. Pri ocenjevanju uspešnosti zdravljenja sta poleg obnove funkcije pomembna tudi videz operiranega predela in zadovoljstvo bolnika. Pooperativni zapleti lahko vplivajo na vse navedene vidike, podaljšajo zdravljenje ter zahtevajo dodatne ambulantne obravnave, hospitalizacije ali ponovne operacije.[1]

Spekter zapletov je širok in odvisen od vrste posega, operiranega predela ter bolnikovih značilnosti. Med lokalne zaplete sodijo krvavitev in hematom, serom, okužba kirurške rane, dehiscenca, zapoznelo celjenje ter nekroza kože, podkožja, režnja ali kožnega presadka. Pri rekonstrukcijah so pomembne tudi motnje prekrvitve prenesenega tkiva in zapleti odvzemnega mesta. Med splošne pooperativne zaplete sodijo venski trombembolični dogodki.[1,2]

Pozneje se lahko pojavijo hipertrofične in keloidne brazgotine, boleče brazgotine, kontrakture, motnje občutenja in kronična bolečina.[1,3] Pri posegih z vsadki so možni tudi okužba, premik ali razkritje vsadka, kapsularna kontraktura in ruptura. Posebno skupino predstavljajo redke bolezni, povezane z vsadki dojke, med njimi z vsadkom povezani anaplastični velikocelični limfom.[4]

Na nastanek in potek zapletov vplivajo prekrvitev tkiv, napetost ob zaprtju rane, obseg operacije, prisotnost okužbe ter bolnikove pridružene bolezni in dejavniki tveganja. Zapleti celjenja se lahko medsebojno prepletajo: hematom ali nekroza lahko prispevata k okužbi in razprtju rane, podaljšano celjenje pa lahko vpliva na končno brazgotino. Obravnava zato pogosto zahteva spremljanje bolnika tudi po zaprtju rane.[1,3,5]

Za pravočasno prepoznavanje in ustrezno zdravljenje pooperativnih zapletov je izjemnega pomena sodelovanje med specialistom plastične in rekonstrukcijske kirurgije ter izbranim osebnim zdravnikom. Njuno sodelovanje temelji na pravočasni in jasni izmenjavi podatkov o opravljenem posegu, poteku zdravljenja, navodilih za pooperativno oskrbo in morebitnih novih težavah. Dobra dostopnost informacij in možnost neposrednega posveta omogočata hitrejšo presojo kliničnega stanja ter pravočasno nadaljnjo obravnavo. Pomen kakovostnega prenosa informacij ob odpustu za varnost bolnika in neprekinjeno oskrbo je opisan tudi v literaturi.[6]

V prispevku se osredotočamo na izbrane skupine težav s celjenjem ran in brazgotinjenjem, za katere smo na našem oddelku opravili retrospektivna pregleda. Namen je predstaviti njihovo zastopanost med evidentiranimi obravnavami v obdobju 2013–2023 in opisati uporabljene načine zdravljenja. Podatki vključujejo tudi kožne vrzeli in brazgotine po poškodbah, opeklinah ter drugih bolezenskih stanjih, kar je treba upoštevati pri njihovi razlagi.[7,8]

METODE

Prispevek združuje ugotovitve dveh retrospektivnih pregledov obravnav na Oddelku za plastično in rekonstrukcijsko kirurgijo ter opekline UKC Maribor v obdobju od 1. 1. 2013 do 31. 12. 2023. Izhodiščni ugotovitvi sta bili objavljeni v prispevkih o zapletih celjenja ran in brazgotinah.[7,8]

Prvi pregled je zajemal zaplete celjenja ran in kožne vrzeli. Podatke smo pridobili iz informacijskega sistema Medis na podlagi evidentiranih diagnoz in opravljenih posegov. Obravnavane skupine so vključevale dehiscenco rane, nekrozo kože, hematom oziroma serom ter kožne vrzeli. Zaradi nespecifičnosti šifriranja so bile v slednjo skupino vključene tudi že obstoječe vrzeli kože in podkožja po poškodbah ter onkološkem zdravljenju.[7]

Drugi pregled je zajemal obravnave zaradi brazgotin. Na podlagi diagnostičnega šifriranja smo primere razvrstili med hipertrofične, keloidne in boleče brazgotine ter druge težave z brazgotinjenjem. Pregledali smo tudi podatke o starostnih skupinah, anatomskih mestih in načinih zdravljenja, kolikor so bili razvidni iz izvirne analize.[8]

Rezultate prikazujemo opisno, z absolutnimi števili in deleži. Pri brazgotinah smo skupno število uskladili z vsoto navedenih skupin na 1.578 primerov in na tej osnovi izračunali deleže. Skupini pregledov sta predstavljeni ločeno, saj iz razpoložljivih zbirnih podatkov ni mogoče ugotoviti morebitnega prekrivanja primerov. Izraz »primer« označuje enoto, evidentirano v izvirnem pregledu, in ne nujno posameznega, enkrat štetega bolnika.

Podatek o skupnem številu operiranih bolnikov oziroma opravljenih operacij v obravnavanem obdobju ni bil na voljo. Prikazani deleži zato opisujejo sestavo evidentiranih primerov in načinov njihove obravnave, ne pa incidence zapletov po operacijah na oddelku.

REZULTATI

ZAPLETI CELJENJA RAN IN KOŽNE VRZELI

V obravnavanem obdobju je bilo v prvem pregledu evidentiranih 2.304 primerov zapletov celjenja ran oziroma kožnih vrzeli. Največji delež so predstavljale kožne vrzeli, ki so v izvirnem prikazu obsegale približno 72 % primerov. Sledile so nekroza kože s približno 22 %, dehiscenca s približno 4 % ter hematomi in seromi s približno 2 %. Navedeni deleži so zaokrožene vrednosti iz izvirnega pregleda.[7]

Obravnavanih je bilo približno 500 bolnikov z nekrozo kože in 87 primerov dehiscence rane. Približno 50 bolnikov je zaradi pooperativnega seroma oziroma hematoma potrebovalo kirurško oskrbo plastičnega kirurga.[7]

Pri interpretaciji podatkov o dehiscenci je pomembna omejitev šifriranja. Del primerov razprtja rane je bil lahko evidentiran pod diagnozo kožne vrzeli, zato število posebej

kodiranih dehiscenc verjetno ne zajema vseh takšnih obravnav. Prav tako skupine kožnih vrzeli ni mogoče v celoti pripisati pooperativnim zapletom.[7]

V izvirnem prikazu kirurške obravnave kožnih vrzeli je nekrektomija predstavljala 38 % posegov, nekrektomija z lokalnim kožnim režnjem 31 %, nekrektomija s presadkom delne debeline kože 24 % in nekrektomija s presadkom celotne debeline kože 7 %.[7]

Tabela 1. Kirurška obravnava kožnih vrzeli po izvirnem pregledu.[7]

Kirurška obravnava	Delež
Nekrektomija	38 %
Nekrektomija in lokalni kožni reženj	31 %
Nekrektomija in presadek delne debeline kože	24 %
Nekrektomija in presadek celotne debeline kože	7 %

TEŽAVE Z BRAZGOTINJENJEM

V enajstletnem obdobju je bilo evidentiranih 1.578 primerov brazgotin oziroma težav z brazgotinjenjem. Največ je bilo hipertrofičnih brazgotin, sledile so keloidne brazgotine. Manjši delež so predstavljale boleče brazgotine, preostali primeri pa so bili uvrščeni med druge težave z brazgotinjenjem. Števila posameznih skupin so povzeta iz izvirnega pregleda, skupno število in deleži pa so usklajeni z njihovo vsoto.[8]

Tabela 2. Razporeditev primerov težav z brazgotinjenjem.[8]

Skupina	Število primerov	Delež
Hipertrofične brazgotine	604	38,3 %
Keloidne brazgotine	580	36,8 %
Boleče brazgotine	86	5,4 %
Druge težave z brazgotinjenjem	308	19,5 %
Skupaj	**1578**	**100,0 %**

Po opisnih podatkih izvirnega pregleda je bilo največ obravnavanih bolnikov starih od 30 do 60 let, skoraj toliko pa je bilo mlajših od 30 let. Najmanj bolnikov je bilo v skupini nad 60 let. Natančna števila po starostnih skupinah v razpoložljivem prikazu niso navedena. Med anatomskimi mesti so bile najpogosteje navedene roke in prsni koš, sledili so nadlaket, hrbet in podlaket.[8]

NAČINI OBRAVNAVE BRAZGOTIN

Po izvirnem pregledu je bilo 65 % primerov zdravljenih konzervativno. Kirurška revizija z izrezom brazgotine je predstavljala 21 %, kirurška revizija z lokalnim kožnim režnjem 7 % in kirurška revizija s kožnim presadkom 7 % prikazanih načinov zdravljenja.[8]

Tabela 3. Načini zdravljenja brazgotin po izvirnem pregledu.[8]

Način zdravljenja	Delež
Konzervativno zdravljenje	65 %
Kirurška revizija in izrez brazgotine	21 %
Kirurška revizija in lokalni kožni reženj	7 %
Kirurška revizija in kožni presadek	7 %

Pri hipertrofičnih brazgotinah smo uporabljali silikonske obliže, masažo in tlačno terapijo. Pri obsežnejših brazgotinah so bila vključena individualno izdelana kompresijska oblačila v sodelovanju z Inštitutom za fizikalno in rehabilitacijsko medicino UKC Maribor. Pri izrazitejših oziroma trdovratnih spremembah smo uporabljali tudi intralezijske kortikosteroide.[8]

Kirurška obravnava je vključevala izrez brazgotine in ponovno zaprtje rane, po potrebi s spremembo njene orientacije z lokalnimi režnji. Pri izbranih obsežnejših brazgotinah, predvsem po opeklinah, smo uporabljali tudi razširjevalce tkiva.[8]

Keloidne brazgotine smo večinoma zdravili z intralezijsko aplikacijo kortikosteroidov, ki smo jo glede na odziv ponavljali. Pri odpornih spremembah smo kirurški izrez kombinirali z intralezijsko aplikacijo kortikosteroida in nadaljnjim spremljanjem.[8]

Navedeni postopki opisujejo prakso oddelka v obravnavanem obdobju. Razpoložljivi podatki ne omogočajo primerjave njihove učinkovitosti ali ocene pogostosti ponovitev.

RAZPRAVA

Pregled kaže, da obravnava težav s celjenjem ran in brazgotinjenjem predstavlja obsežen del dejavnosti oddelka. Vključuje tako kirurško oskrbo odprtih ran in kožnih vrzeli kot dolgotrajnejše konzervativno ali kirurško zdravljenje brazgotin. Ti skupini težav se lahko pri posameznem bolniku pojavita zaporedno, vendar iz zbirnih podatkov njune povezanosti ni mogoče oceniti.

V prvem pregledu so prevladovale diagnoze kožnih vrzeli. Ta ugotovitev odraža tudi način evidentiranja in raznolikost bolnikov, napotenih na rekonstruktivno obravnavo. Kožna vrzel je opis tkivnega primanjkljaja, ne pa enotnega vzroka njegovega nastanka. Lahko je posledica pooperativnega zapleta, poškodbe, odstranitve tumorja ali drugega procesa. Njenega visokega deleža zato ne moremo razlagati kot visoko pogostost pooperativnih zapletov na oddelku.

Podobna previdnost je potrebna pri podatkih o nekrozi in dehiscenci. Različne diagnoze lahko opisujejo povezane faze iste klinične težave, njihova uporaba pa je odvisna od načina šifriranja. Majhno število posebej evidentiranih dehiscenc lahko zato deloma odraža njihovo razvrščanje med kožne vrzeli. Podatek o približno 50 hematomih oziroma seromih se nanaša na primere, ki so zahtevali kirurško oskrbo, in ne zajema nujno manjših zbirk, obravnavanih brez operacije.

Načini oskrbe kožnih vrzeli kažejo razpon rekonstruktivnih postopkov, od odstranitve odmrlega tkiva do kritja z lokalnim režnjem ali kožnim presadkom. Podatki opisujejo uporabljene postopke, ne omogočajo pa sklepanja o njihovi primerjalni uspešnosti. Za takšno oceno bi potrebovali podatke o velikosti in mestu vrzeli, vzroku njenega nastanka, bolnikovih dejavnikih tveganja ter izidu zdravljenja.

V pregledu brazgotinjenja so hipertrofične in keloidne brazgotine skupaj predstavljale približno tri četrtine evidentiranih primerov. Ta porazdelitev opisuje populacijo, ki je bila zaradi težav z brazgotinami obravnavana na oddelku. Ne pomeni, da se patološke brazgotine v takšnem deležu razvijejo pri vseh operiranih bolnikih. Poleg tega so bile vključene tudi brazgotine po poškodbah in opeklinah, zato vseh primerov ni mogoče pripisati operativnemu zdravljenju.

Prevlada konzervativnega zdravljenja kaže, da kirurška revizija ni bila potrebna pri večini prikazanih obravnav brazgotin. Izbira zdravljenja je bila prilagojena vrsti brazgotine in kliničnim težavam. Uporaba silikonskih oblog, tlačne terapije in intralezijskih kortikosteroidov sodi med možnosti, obravnavane tudi v mednarodnih priporočilih za zdravljenje brazgotin.[3] Ker pregled ne vsebuje standardiziranih ocen pred zdravljenjem in po njem, podatkov o trajanju spremljanja ali ponovitvah, iz deležev posameznih postopkov ne moremo sklepati o njihovi učinkovitosti.

Posebno področje pooperativnega spremljanja na našem oddelku predstavljajo tudi bolnice s prsnimi vsadki in tkivnimi razširjevalci. V ločenem petletnem pregledu za obdobje 2019–2023 je bila opisana vstavitev 158 tkivnih razširjevalcev in 122 trajnih prsnih vsadkov. Prispevek obravnava tudi možne zaplete, med njimi okužbo, hematom, serom, nekrozo kožnega pokrova, razgaljenje vsadka oziroma razširjevalca ter pozne zaplete, kot sta kapsularna kontraktura in ruptura vsadka. Ker številčni podatki o nastalih zapletih niso navedeni, teh ugotovitev ni mogoče neposredno primerjati z rezultati našega pregleda celjenja ran in brazgotinjenja.[9]

Pomembna omejitev obeh enajstletnih pregledov je uporaba rutinsko evidentiranih podatkov, ki prvotno niso bili zbrani po enotnem raziskovalnem protokolu. Iz razpoložljivih rezultatov ni mogoče zanesljivo ločiti posameznih bolnikov od ponovnih obravnav, preveriti prekrivanja skupin ali določiti, ali je izhodiščni poseg potekal na našem oddelku ali drugje. Manjka tudi skupno število operacij, ki bi omogočalo izračun deleža bolnikov z zapletom.

Za prihodnje spremljanje bi bilo smiselno poenotiti opredelitve zapletov in njihovo evidentiranje. Zapis naj bi omogočal povezavo z izhodiščnim posegom, razlikovanje med pooperativnim in drugim vzrokom ter beleženje časa nastanka, resnosti,

zdravljenja in izida zapleta. Pri brazgotinah bi bilo koristno vključiti tudi oceno simptomov, funkcionalnih omejitev in bolnikovega zadovoljstva.

Kljub omejitvam pregled daje uporaben opis obsega obravnav in vrst zdravljenja na oddelku. Hkrati opozarja, da spremljanje rezultata zdravljenja presega zaprtje rane in lahko vključuje poznejšo obravnavo bolečine, brazgotinjenja ter funkcionalnih težav.

ZAKLJUČEK

V obdobju od 1. 1. 2013 do 31. 12. 2023 smo na Oddelku za plastično in rekonstrukcijsko kirurgijo ter opekline UKC Maribor v dveh retrospektivnih pregledih evidentirali 2.304 primere težav s celjenjem ran oziroma kožnih vrzeli in 1.578 primerov težav z brazgotinjenjem. Med brazgotinami so prevladovale hipertrofične in keloidne spremembe, večina prikazanih načinov njihove obravnave pa je bila konzervativna.

Ugotovitve prikazujejo raznolikost obravnavanih težav in potrebo po prilagajanju zdravljenja posameznemu bolniku. Zaradi omejitev šifriranja, vključevanja različnih vzrokov nastanka ran in brazgotin ter manjkajočega podatka o številu operacij ne omogočajo neposredne ocene incidence pooperativnih zapletov na oddelku.

Enotnejše evidentiranje in povezovanje zapletov z izhodiščnimi posegi bi omogočila natančnejše spremljanje njihove pogostosti, ocenjevanje izidov ter načrtovanje izboljšav obravnave. Ob tem je pomembno tesno sodelovanje z izbranim osebnim zdravnikom, ki je po odpustu pogosto prvi v stiku z bolnikom in kot tak lahko najprej prepozna pooperativni zaplet. Najnevarnejši zapleti, kot so krvavitve in trombembolični dogodki, praviloma nastopijo v zgodnjem pooperativnem obdobju. Ker se resni zapleti lahko pojavijo tudi po odpustu, so nujna jasna navodila o opozorilnih znakih in pravočasni ponovni obravnavi. Tudi pri manj ogrožajočih pooperativnih zapletih je ključna ustrezna presoja izbranega osebnega zdravnika in pravočasna napotitev nazaj k plastičnemu kirurgu, saj lahko pomembno prispevata k zgodnjemu ukrepanju in zmanjšanju posledic zapleta. Zato so poleg jasnih odpustnih navodil in pravočasne izmenjave informacij pomembna tudi redna strokovna izobraževanja o prepoznavanju zapletov, začetni obravnavi in merilih za ponovno napotitev h kirurgu.

Literatura in viri:

1. Montrief T, Bornstein K, Ramzy M, Koyfman A, Long BJ. Plastic surgery complications: a review for emergency clinicians. West J Emerg Med. 2020;21(6):179–89. doi:10.5811/westjem.2020.6.46415.
2. Bui DT, Cordeiro PG, Hu QY, Disa JJ, Pusic A, Mehrara BJ. Free flap reexploration: indications, treatment, and outcomes in 1193 free flaps. Plast Reconstr Surg. 2007;119(7):2092–100. doi:10.1097/01.prs.0000260598.24376.e1.
3. Gold MH, McGuire M, Mustoe TA, Pusic A, Sachdev M, Waibel J, et al. Updated international clinical recommendations on scar management: part 2—algorithms for scar prevention and treatment. Dermatol Surg. 2014;40(8):825–31. doi:10.1111/dsu.0000000000000050.

4. US Food and Drug Administration. Risks and complications of breast implants [Internet]. Silver Spring (MD): FDA; [citirano 19. 10. 2026]. Dostopno na: https://www.fda.gov/medical-devices/breast-implants/risks-and-complications-breast-implants
5. Guo S, DiPietro LA. Factors affecting wound healing. J Dent Res. 2010;89(3):219–29. doi:10.1177/0022034509359125.
6. Kripalani S, LeFevre F, Phillips CO, Williams MV, Basaviah P, Baker DW. Deficits in communication and information transfer between hospital-based and primary care physicians: implications for patient safety and continuity of care. JAMA. 2007;297(8):831–41. doi:10.1001/jama.297.8.831.
7. Vilič K, Lipovec M. Zapleti pri celjenju ran v pooperativnem obdobju. V: Gregorič M, urednica. Rane in zapleti po operacijah v plastični in rekonstrukcijski kirurgiji: 1. mariborski dan plastične kirurgije; 8. marec 2024; Maribor. Maribor: UKC Maribor; 2024. str. 59–67.
8. Vilič K, Gregorič M. Brazgotine. V: Gregorič M, urednica. Rane in zapleti po operacijah v plastični in rekonstrukcijski kirurgiji: 1. mariborski dan plastične kirurgije; 8. marec 2024; Maribor. Maribor: UKC Maribor; 2024. str. 87–100.
9. Krelj D, Devetak P. Oskrba ran po rekonstrukcijskih posegih s presadki, režnji ali vsadki. V: Gregorič M, urednica. Rane in zapleti po operacijah v plastični in rekonstrukcijski kirurgiji: 1. mariborski dan plastične kirurgije; 8. marec 2024; Maribor. Maribor: UKC Maribor; 2024. str. 45–57.

ZAPLETI PO UROLOŠKIH KIRURŠKIH POSEGIH: POGLED ZDRAVNIKA DRUŽINSKE MEDICINE

COMPLICATIONS FOLLOWING UROLOGICAL SURGERY: A FAMILY DOCTOR'S PERSPECTIVE

Eva Cedilnik Gorup

Ključne besede: zapleti po kirurških posegih; prehod med nivoji oskrbe; kontinuiteta oskrbe

Keywords: post-surgical complications; transition between levels of care; continuity of care

IZVLEČEK

Zaradi staranja prebivalstva in naraščajočega števila bolnikov s sočasnimi boleznimi so hospitalizacije in s tem prehodi med bolnišnično in zunajbolnišnično oskrbo vse pogostejši. Predaja bolnika med ravnmi zdravstvenega varstva je tvegana, saj lahko pride do izgube informacij ter do napak in zamud pri diagnostiki in zdravljenju. Po uroloških posegih se bolniki pogosto vračajo na urgenco, najpogosteje zaradi krvavitve, okužbe, bolečine in zastoja urina, pri čemer je veliko teh težav mogoče razrešiti že v ambulanti družinske medicine. Zgodnji pregled pri izbranem zdravniku po odpustu je še posebej pomemben pri starejših, krhkih in multimorbidnih bolnikih, pri katerih je tveganje za kirurške in internistične zaplete ter ponovno hospitalizacijo večje. Z vidika zdravnika družinske medicine so ključna jasna navodila v odpustnici glede oskrbe kirurške rane, urostome, nefrostome in drenov, ravnanja z urinskim katetrom, sprememb terapije z zdravili, ter pričakovanja glede krvavitev po posegu. Pomembna so tudi ustna navodila bolniku in svojcem ob odpustu. Za varnost bolnikov sta potrebni dobra komunikacija med ravnmi zdravstvenega sistema, in sistemske rešitve, kot je enoten informacijski sistem, ki omogoča hiter dostop do bolnikovih podatkov.

ABSTRACT

Due to an ageing population and the growing number of patients with multiple co-morbidities, hospital admissions – and consequently transitions between hospital and community care – are becoming increasingly common. The handover of patients between levels of healthcare is risky, as it can lead to a loss of information, as well as errors and delays in diagnosis and treatment. Following urological procedures, patients frequently return to A&E, most commonly due to bleeding, infection, pain and urinary retention, although many of these problems can be resolved at a GP surgery. An early follow-up with the patient's regular GP after discharge is particularly important for older, frail and multimorbid patients, who are at greater risk of surgical and medical complications and readmission. From the family physician's perspective, clear instructions in the discharge summary regarding the care of surgical wounds, urostomies, nephrostomies and drains, the management of urinary catheters, changes to medication regimens, and expectations regarding post-operative bleeding are crucial. Verbal instructions given to the patient and their relatives at the time of discharge are also important. To ensure patient safety, good communication between different levels of the healthcare system is required, as well as systemic solutions such as a unified information system that enables rapid access to patient data.

UVOD

Zaradi staranja prebivalstva in naraščajočega števila bolnikov s sočasnimi boleznimi naraščajo potrebe po bolnišničnem zdravljenju in kirurških posegih, s tem pa tudi število prehajanj bolnikov med bolnišnično in ambulantno oskrbo. Prehod med vrstami oskrbe (*angl.* transition of care) pomeni koordinacijo in kontinuiteto oskrbe pri prehajanju pacientov med različnimi tipi zdravstvene oskrbe in nivoji zdravstvenega sistema. Predaja pacienta je začasen ali trajen prenos profesionalne odgovornosti za nekatere ali vse vidike pacientove oskrbe na drugo osebo ali profesionalno skupino. Še posebej pri starejših ali krhkih bolnikih ter bolnikih s številnimi pridruženimi boleznimi so predaje v oskrbi za varnost pacientov potencialno tvegane situacije, kjer lahko pride do izgube informacij in povečane nevarnosti za napako.[1]

PREHOD PACIENTOV IZ BOLNIŠNICE PO KIRURŠKIH POSEGIH

Neučinkovita predaja pacienta je povezana s številnimi tveganji – izgubo informacij, diagnostičnimi napakami, napakami v zdravljenju, zamudami v zdravljenju, zamudami pri diagnostiki in preverjanju diagnostičnih rezultatov, ter drugimi napakami.[2] Že manj kompleksne intervencije lahko zmanjšajo število zapletov po odpustu, še posebej tiste, ki se usmerijo na dogajanje po odpustu, na primer zgodnji pregled pri izbranem zdravniku.[3] V sistematičnem pregledu so ugotovili, da so ukrepi, kot so urejanje terapije z zdravili, elektronska orodja, načrtovanje odpusta, sodelovanje pri sledenju po odpustu med bolnišnico in primarnim nivojem, uporaba elektronskih opomnikov ob odpustu in oddaljeni dostop do podatkov o odpustu za splošne zdravnike, prispevali k opaznemu zmanjšanju hospitalnih obremenitev po odpustu, izboljšanju kontinuitete oskrbe in izboljšanju zadovoljstva pacientov po oskrbi.[2]

Po uroloških operacijah se bolniki pogosto vračajo na urgenco; najpogosteje je vzrok krvavitev, okužba, bolečine in zastoj urina. Obravnava v ambulanti družinske medicine lahko prepreči del teh obiskov oziroma razreši velik del težav po posegu že na primarnem nivoju.[4,5]

Lumpkin in sodelavci navajajo, da je za varen odpust iz bolnišnice po kiruškem posegu potrebno sodelovati s pacientom, njegovo družino, negovalnim osebjem na terenu (patronažno sestro) ter s timom družinske medicine. Pri tem je potrebno upoštevati bolnikovo splošno stanje, zdravstveno stanje pred posegom ter njegovo socialno situacijo.[6] Po raziskavah si zdravniki na primarnem nivoju ob odpustu bolnika iz bolnišnice želijo predvsem pravočasne in poglobljene informacije o pacientu, poteku njegove obravnave in zdravljenju ob odpustu, podatke povezane s terapijo z zdravili, pri kirurških bolnikih pa podatke in navodila v zvezi s protibolečinsko terapijo.[7]

OBRAVNAVA BOLNIKOV PO ODPUSTU PO UROLOŠKI OPERACIJI

Po vsakem odpustu iz bolnišnice je v nekaj dneh smiselna obravnava v ambulanti družinske medicine. To še toliko bolj velja za krhke, starejše in multimorbidne bolnike, kjer hospitalizacija in kirurški poseg prinašata večje tveganje in kjer je verjetnost za rehospitalizacijo in kirurške, pa tudi internistične zaplete večja.[4,5,8,9] Bolniki si po raziskavah ob odpustu iz bolnišnice predvsem želijo kontinuitete in kohezivnosti obravnave, jasne komunikacije, vključenosti pacienta in družine v načrtovanje odpusta ter upoštevanje socioekonomskih okoliščin.[10]

V slovenskem okolju nam komunikacijo med nivoji zelo olajša CRPP informacijski sistem, ki zdravnikom na primarnem nivoju omogoča hiter pregled odpustnice iz bolnišnice. Zgodi pa se, da kljub jasnim navodilom v odpustnici bolniki ali njihovi svojci marsikdaj ne vedo, da se morajo z odpustnico oglasiti pri izbranem zdravniku ali poklicati patronažno sestro, oziroma da so ob odpustu potrebni ukrepi, kot so laboratorijska kontrola in podobno. Zato je smiselno, da pacient in svojci ob odpustu prejmejo tudi ustna navodila o svetovanih ukrepih in predvideni kontroli pri izbranem zdravniku, na katero naj se čim prej naročijo, saj s tem olajšajo organizacijo dela v ambulanti.

1. **Oskrba kirurške rane, če je ta prisotna**

   Praviloma se za prevezo dogovorimo drugi dan po odpustu, oziroma usmerimo k bolniku patronažno sestro. Če gre pri prevezi za posebnosti – obloge, ki se jih določen čas ne sme odstraniti, ali rano, ki se slabo celi – je dobro, da je to navedeno v odpustnici.

2. **Oskrba urostome, nefrostome ali drenov**

   Bolniki ob odpustu potrebujejo jasna navodila za oskrbo stom oziroma drenov, tako glede nege kot glede potrebnih medicinskih pripomočkov. Te praviloma predpišemo v ambulanti družinske medicine, v pomoč pa so nam priporočila negovalnega osebja bolnišnice (po zgledu stomistične sestre po kolostomah), ki opredelijo vrsto in število medicinskih pripomočkov.

3. **Urinski katetri**

   Pogosto se v ambulanti srečamo z vprašanjem, kaj se bo zgodilo z urinskim katetrom, s katerim je bolnik po urološkem posegu ali obravnavi prišel iz bolnišnice. Takrat nam zelo pomaga, če je v odpustnici navedeno, kaj je v zvezi s katetrom smiselno pričakovati, saj se ravnanje razlikuje, če menimo, da bo kateter možno odstraniti, ali pa gre za stalni pripomoček. Kadar pričakujemo, da bo možno kateter odstraniti, priporočamo zapiranje katetra. Poskus odstranitve katetra je najbolje izvesti na dan, ko lahko zdravnik družinske medicine kateter v primeru retence ponovno vstavi, da se izognemo nepotrebnim obiskom urgence.

4. **Uskladitev terapije po odpustu iz bolnišnice**

   Še posebej pri bolnikih s številnimi zdravili prehodi med nivoji oskrbe predstavljajo visoko tveganje za pojav neželenih dogodkov, povezanih z zdravili. Bolnišnična terapija se velikokrat razlikuje od bolnikove ustaljene terapije, predvsem zaradi zdravljenja bolečine, nemira in delirija, perioperativnih zapletov ipd. Pomembno je, da zdravnik družinske medicine za te spremembe ve, da lahko smiselno uredi bolnikovo terapijo po prihodu iz bolnišnice. Tipična zdravila, ki jih bolniki potrebujejo med hospitalizacijo, po prihodu domov pa jih marsikdaj lahko opustijo, so inhibitorji proteinske črpalke in uspavala. K ustrezni presoji smiselnosti predpisa teh zdravil nam pomagajo podatki o vzroku za predpis in bolnikovo prenašanje terapije. Tudi predpis analgetične terapije je po lahko po kirurškem posegu zapleten, še posebej pri bolnikih z antikoagulantno terapijo.

   Marsikdaj pa se zgodi tudi, da bolnik želi predpis zdravila, ki mu je bolnišnici umirilo bolečine ali ga uspavalo, imena zdravila pa ne pozna. Če je bolnišnična terapija v odpustnici zabeležena, nam to olajša iskanje prave izbire.

5. **Hematurija** je še posebej pogosto prisotna pri bolnikih z antikoagulantno terapijo. Bolniku in zdravniku družinske medicine pomagajo navodila urologa glede pričakovane hematurije. Pogosto lahko z urejanjem antikoagulantne terapije hematurijo razrešimo že na primarnem nivoju; včasih pa pri bolnikih z velikim tveganjem za strdke, sploh pa po operativnem posegu, urejanje antikoagulantne terapije predstavlja težavno tehtanje tveganj in dobrobiti.

ZAKLJUČEK

Zgodnja obravnava v ambulanti družinske medicine po odpustu iz bolnišnice pri bolnikih po uroloških posegih omogoča pravočasno prepoznavanje in razrešitev številnih pooperativnih težav, s čimer lahko preprečimo nepotrebne obiske urgence in ponovne hospitalizacije. To je še posebej pomembno pri starejših, krhkih in multimorbidnih bolnikih, pri katerih so tveganja največja.

Pogoj za varen prehod je kakovostna predaja informacij. Zdravniku družinske medicine najbolj pomaga odpustnica, ki poleg poteka zdravljenja vsebuje jasna navodila za oskrbo kirurške rane, stom in drenov, načrt za urinski kateter, pojasnjene spremembe terapije z zdravili ter pričakovani potek in ukrepe ob hematuriji, zlasti pri bolnikih z antikoagulacijsko terapijo.

Za varnost bolnikov sta zato potrebna tesno sodelovanje med urologi, zdravniki družinske medicine in negovalnim osebjem na obeh ravneh ter sistemske rešitve, kot je enoten informacijski sistem, ki v ključnih trenutkih omogoča hiter dostop do bolnikovih podatkov.

Literatura in viri:

1. Wagenaar B, Schouten B, Ket JCF, Wagner C, Merten H. Addressing organizational risk factors and interventions during transitions of care for older patients: a systematic umbrella review. BMC Health Serv Res. 2026;26(1):530.
2. Desmedt M, Ulenaers D, Grosemans J, Hellings J, Bergs J. Clinical handover and handoff in healthcare: a systematic review of systematic reviews. Int J Qual Health Care. 2021;33(1):mzaa170.
3. Tyler N, Hodkinson A, Planner C, Angelakis I, Keyworth C, Hall A, et al. Transitional care interventions from hospital to community to reduce health care use and improve patient outcomes: a systematic review and network meta-analysis. JAMA Netw Open. 2023;6(11):e2344825.
4. Witherspoon L, Breau RH, Langley C, Mallick R, Cagiannos I, Morash C, et al. Returning to the emergency room: an analysis of emergency encounters following urological outpatient surgery. Can Urol Assoc J. 2021;15(10):333–8.
5. Ghazwani Y, Alyami A, Alothman A, Almanie A, Almajed E, AlZayed S, et al. Factors that lead to returns to emergency department after urological procedures. Urologia. 2026;93(3):474–84.
6. Lumpkin S, Kratzke I, Duke M, Chaumont N. Twelve tips for preparing a surgical discharge summary: enabling a safe discharge. MedEdPublish (2016). 2019;8:39.
7. Gusmeroli M, Perks S, Lanskey C, Bates N. Australian general practitioners' views on qualities that make effective discharge communication: a scoping review. Aust J Prim Health. 2023;29(5):405–15.
8. Mukkala AN, Song JB, Lee M, Boasie A, Irish J, Finelli A, et al. A systematic review and meta-analysis of unplanned hospital visits and re-admissions following radical prostatectomy for prostate cancer. Can Urol Assoc J. 2021;15(10):E531–44.
9. Hsu CW, Chang CC, Lam F, Liu MC, Yeh CC, Chen TL, et al. Postoperative adverse outcomes in patients with frailty undergoing urologic surgery among American patients: a propensity-score matched retrospective cohort study. Clin Epidemiol. 2025;17:241–50.
10. van Grootel JWM, Collet RJ, van Dongen JM, van der Leeden M, Geleijn E, Ostelo R, et al. Experiences with hospital-to-home transitions: perspectives from patients, family members and healthcare professionals. A systematic review and meta-synthesis of qualitative studies. Disabil Rehabil. 2025;47(7):1644–58.

PO UROLOŠKEM POSEGU: KAJ JE PRIČAKOVANO, KAJ JE ZAPLET IN KDAJ NAZAJ K UROLOGU?

AFTER A UROLOGICAL PROCEDURE: WHAT IS EXPECTED, WHAT IS A COMPLICATION, AND WHEN TO REFER BACK TO A UROLOGIST?

Jure Bizjak

Ključne besede: urološki posegi; pooperativni zapleti; družinska medicina; hematurija; okužba sečil

Keywords: urological procedures; postoperative complications; family medicine; haematuria; urinary tract infection

IZVLEČEK

Uvod: Zaradi krajšanja hospitalizacij se zdravniki družinske medicine vse pogosteje srečujejo z bolniki v zgodnjem obdobju po uroloških posegih. Pri tem je ključno razlikovanje med pričakovanimi pooperativnimi težavami in zapleti, ki zahtevajo ponovno urološko obravnavo.

Metode: Opravili smo pregled aktualnih priporočil Evropskega urološkega združenja in izbrane strokovne literature o najpogostejših zapletih po endouroloških, transuretralnih in večjih uroloških posegih ter biopsiji prostate. Poseben poudarek smo namenili težavam, s katerimi se bolniki po odpustu lahko obrnejo na zdravnika družinske medicine.

Rezultati: Blaga hematurija, dizurija, pogosto uriniranje, prehodna bolečina ter simptomi, povezani z ureteralnim stentom, nefrostomo ali urinskim katetrom, so po nekaterih uroloških posegih lahko pričakovani. Po biopsiji prostate sta pogosti hematurija in hematospermija. Zdravnik družinske medicine lahko opravi začetno klinično in laboratorijsko diagnostiko, zdravi lokalizirano simptomatsko okužbo sečil, obravnava blažjo pooperativno bolečino ter razreši nekatere težave z urinskim katetrom in drugimi drenažami. Opozorilni znaki so predvsem sistemska okužba ob možni obstrukciji sečil, makrohematurija s koaguli in retenco, anurija, akutno poslabšanje ledvične funkcije, pomembna krvavitev, huda ali stopnjujoča se bolečina ter motnja drenaže.

Zaključek: Številne blažje težave po uroloških posegih je mogoče začetno oceniti in obravnavati na primarni ravni. Poznavanje pričakovanega pooperativnega poteka in pravočasno prepoznavanje opozorilnih znakov omogočata varno obravnavo ter ustrezno napotitev bolnika k urologu.

ABSTRACT

Introduction. With increasingly shorter hospital stays, family physicians are more frequently encountering patients in the early period following urological procedures. A key challenge is to distinguish expected postoperative symptoms from complications requiring urological reassessment.

Methods. We performed a review of current European Association of Urology guidelines and selected literature addressing the most common complications following endourological, transurethral, and major urological procedures, as well as prostate biopsy. Particular attention was given to problems that may prompt patients to seek medical attention from their family physician after hospital discharge.

Results. Mild haematuria, dysuria, urinary frequency, transient pain, and symptoms associated with ureteral stents, nephrostomy tubes or urinary catheters may be expected after certain urological procedures. Haematuria and haematospermia are common following prostate biopsy. Family physicians can perform initial clinical and laboratory assessment, treat localised symptomatic urinary tract infection, manage minor postoperative pain, and resolve selected problems associated with urinary catheters and other urinary drainage devices. Warning signs include systemic infection in the presence of possible urinary tract obstruction, gross haematuria with blood clots and urinary retention, anuria, acute deterioration of renal function, significant bleeding, severe or increasing pain, and impaired urinary drainage.

Conclusion. Many minor problems following urological procedures can initially be assessed and managed in primary care. Knowledge of the expected postoperative course and timely recognition of warning signs enable safe management and appropriate referral for urological assessment.

UVOD

Razvoj endoskopske, laparoskopske in robotsko asistirane kirurgije je v zadnjih desetletjih pomembno spremenil zdravljenje uroloških bolnikov. Manjša invazivnost posegov, sodobni protokoli pospešenega okrevanja po operaciji (*angl.* Enhanced Recovery After Surgery, ERAS) in hitrejše okrevanje omogočajo krajše hospitalizacije ter zgodnejšo vrnitev bolnikov v domače okolje.[1,2] Posledično pomemben del zgodnjega pooperativnega obdobja poteka zunaj bolnišnice, zato se bolniki ob pojavu težav pogosto najprej obrnejo na zdravnika družinske medicine.

Hematurija, dizurija, pogosto uriniranje, bolečina ter težave, povezane z urinskim katetrom, ureteralnim stentom ali nefrostomo, so po uroloških posegih razmeroma pogoste. Nekatere so pričakovana in prehodna posledica posega, druge pa so lahko prvi znak pomembnega pooperativnega zapleta. Za zdravnika na primarni ravni zato pogosto ni ključno zgolj vprašanje, ali je določen simptom prisoten, temveč predvsem, ali je glede na vrsto opravljenega posega, čas od posega in bolnikovo klinično stanje še pričakovan.

Posebno pozornost zahtevajo stanja, pri katerih lahko odlašanje z urološko obravnavo pomembno vpliva na izid zdravljenja. Mednje sodijo predvsem sistemska okužba ob možni obstrukciji sečil, pomembna pooperativna krvavitev, makrohematurija s koaguli in retenco urina, anurija, motnja drenaže sečil ter huda ali stopnjujoča se bolečina.[3,4] Pravočasno prepoznavanje teh stanj je pomembno, hkrati pa poznavanje pričakovanega pooperativnega poteka omogoča ustrezno obravnavo blažjih težav že na primarni ravni.

Namen prispevka je pregledati najpogostejše težave in zaplete po uroloških posegih, s katerimi se lahko sreča zdravnik družinske medicine. Poudarek je na treh praktičnih vprašanjih: **kaj je po posameznem posegu še pričakovano, kaj lahko zdravnik družinske medicine oceni in obravnava sam ter kdaj je potrebna ponovna, hitra ali urgentna urološka obravnava.**

METODE

Prispevek je zasnovan kot narativni pregled literature s poudarkom na praktični obravnavi bolnika po urološkem posegu na primarni ravni. Pregledali smo aktualne smernice Evropskega urološkega združenja (EAU) ter izbrane pregledne članke, sistematične preglede in izvirne raziskave s področja zapletov po najpogostejših uroloških posegih.

V pregled smo vključili zaplete po endouroloških posegih zaradi sečnih kamnov (ureteroskopija in perkutana nefrolitotomija), transuretralnih posegih na prostati in sečnem mehurju ter po biopsiji prostate. Obravnavali smo tudi zaplete po večjih uroloških operacijah, predvsem radikalni prostatektomiji, delni in radikalni nefrektomiji ter radikalni cistektomiji. Posebej smo vključili težave, povezane z urinskim katetrom, ureteralnim stentom in nefrostomo.

Pri pregledu smo se osredotočili na klinične težave, zaradi katerih se bolnik po odpustu iz bolnišnice lahko obrne na zdravnika družinske medicine. Ugotovitve smo razvrstili glede na tri praktična vprašanja: **katere težave lahko predstavljajo pričakovani pooperativni potek, katere je mogoče začetno oceniti oziroma obravnavati na primarni ravni in kateri simptomi oziroma klinični znaki zahtevajo hitro ali urgentno urološko obravnavo.**

Prednost smo dali aktualnim mednarodnim smernicam in novejšim raziskavam, pri posameznih kliničnih vprašanjih pa smo vključili tudi starejše temeljne objave, kadar so bile pomembne za opredelitev zapletov in njihove obravnave.

REZULTATI PREGLEDA

SPLOŠNI PRISTOP K BOLNIKU PO UROLOŠKEM POSEGU

Težave po uroloških posegih so pogoste, vendar vsaka pooperativna težava ne pomeni zapleta. Pri oceni bolnika je pomembno poznati **vrsto opravljenega posega, čas od posega ter morebitno prisotnost urinskega katetra, ureteralnega stenta ali nefrostome**. Klinični pomen posameznega simptoma je treba vedno presojati v povezavi s splošnim stanjem bolnika in njegovim časovnim potekom.

Blaga hematurija, dizurija, pogosto uriniranje, urgentne mikcije in zmerna bolečina so lahko po endoskopskih in transuretralnih posegih pričakovane. Podobno lahko ureteralni stent povzroča pogosto in urgentno uriniranje, hematurijo ter bolečino v ledvenem predelu ali suprapubično.[4,7] Pomembneje kot sama prisotnost simptoma je,

ali se težave postopoma umirjajo ali pa se stopnjujejo oziroma se pojavijo novi sistemski znaki.

Pri prvi oceni je smiselno oceniti vitalne parametre in splošno stanje, jakost in lokalizacijo bolečine, uriniranje oziroma količino izločenega urina ter prisotnost in stopnjo hematurije. Pri bolniku z urinskim katetrom, nefrostomo ali drugo drenažo je treba preveriti tudi njeno prehodnost. Glede na klinično sliko so lahko potrebne laboratorijske preiskave, predvsem hemogram, CRP, kreatinin in analiza urina oziroma urinokultura.

Opozorilni znaki so vročina oziroma sistemska prizadetost ob sumu na obstrukcijo sečil, anurija ali izrazito zmanjšanje diureze, makrohematurija s koaguli in retenco, pomembna ali vztrajna krvavitev, huda ali stopnjujoča se bolečina, akutno poslabšanje ledvične funkcije, motnja drenaže ter hemodinamska nestabilnost. Obstruirana ledvica z znaki okužbe oziroma anurijo predstavlja **urološko urgenco**, ki zahteva urgentno razbremenitev zgornjih sečil.[4]

HEMATURIJA IN POOPERATIVNA KRVAVITEV

Hematurija je eden najpogostejših simptomov po uroloških posegih. Po transuretralnih posegih, ureteroskopiji, odstranitvi ali vstavitvi ureteralnega stenta ter biopsiji prostate je blaga hematurija lahko pričakovana. Običajno se postopoma zmanjšuje. Pri bolniku brez sistemskih znakov, retence urina ali pomembne anemije praviloma zadostujejo klinična ocena, ustrezna hidracija in spremljanje.

Večjo pozornost zahteva **vztrajna ali stopnjujoča se makrohematurija**, zlasti kadar jo spremljajo koaguli, oteženo uriniranje, retenca urina, padec hemoglobina, tahikardija ali hipotenzija. Makrohematurija s koaguli in retenco zahteva hitro urološko obravnavo. Pri bolniku z urinskim katetrom je treba najprej preveriti njegovo prehodnost.

Posebna previdnost je potrebna pri pozni krvavitvi po delni nefrektomiji ali PCNL. Po delni nefrektomiji je vzrok lahko poškodba segmentne ledvične arterije z nastankom psevdoanevrizme ali arteriovenske fistule. Takšna krvavitev se lahko pojavi več dni po posegu, najpogosteje z nenadno makrohematurijo, lahko pa tudi z bolečino, padcem hemoglobina ali hemodinamsko nestabilnostjo.[5] Ob takšni klinični sliki je potrebna urgentna bolnišnična obravnava; pri potrjeni žilni leziji je selektivna angiografija z embolizacijo učinkovita ledvico ohranjajoča metoda zdravljenja.[5]

OKUŽBA, VROČINA IN UROSEPSA PO UROLOŠKEM POSEGU

Okužbe sečil sodijo med pomembnejše zaplete po uroloških posegih. Pri obravnavi je smiselno razlikovati med lokalizirano okužbo sečil brez sistemskih znakov in sistemsko okužbo, pri kateri so prisotni vročina, mrzlica, tahikardija, hipotenzija ali drugi znaki sistemskega odziva.[3]

Pri bolnikih z vstavljenimi drenažnimi pripomočki, kot so trajni urinski kateter, nefrostoma ali ureteralni stent, je patološki izvid urina zelo pogost. Zaradi kolonizacije

in prisotnosti tujka pogosto ugotavljamo bakteriurijo in levkociturijo tudi brez simptomatske okužbe. Pozitiven urinski sediment ali urinokultura zato sama po sebi nista indikacija za antibiotično zdravljenje, pri asimptomatskem bolniku pa rutinska urinokultura praviloma ni potrebna.[3]

Vloga zdravnika družinske medicine je predvsem klinična ocena bolnika in začetna diagnostika. Oceniti je treba splošno stanje in vitalne parametre, vročino ali mrzlico, bolečino v ledvenem predelu oziroma suprapubično, uriniranje in diurezo ter preveriti, ali urinski kateter oziroma nefrostoma normalno drenirata. Pri sumu na simptomatsko okužbo je smiselno pred uvedbo antibiotika odvzeti urin za urinokulturo; pri sistemskih znakih so smiselni tudi hemogram, CRP in ocena ledvične funkcije, pri težje prizadetem bolniku pa hemokulture.[3]

Pri klinično stabilnem bolniku z lokalizirano simptomatsko okužbo brez znakov obstrukcije ali sepse lahko zdravnik družinske medicine uvede antibiotično zdravljenje v skladu z lokalnimi priporočili, predhodnimi mikrobiološkimi izvidi in antibiogrami. Po prejemu mikrobiološkega izvida je treba zdravljenje po potrebi prilagoditi.[3]

Pri bolniku z urinskim katetrom je treba preveriti njegovo prehodnost in indikacijo za nadaljnjo kateterizacijo. Ob simptomatski katetrski okužbi je ob ustrezni indikaciji smiselna odstranitev oziroma zamenjava katetra ter odvzem urinokulture pred antibiotičnim zdravljenjem.[3]

Posebej nevarna je kombinacija **okužbe in obstrukcije sečil**. Obstruirana ledvica z znaki okužbe oziroma anurijo predstavlja urološko urgenco. Poleg antibiotičnega zdravljenja je potrebna čimprejšnja razbremenitev zgornjih sečil z ureteralnim stentom ali perkutano nefrostomo.[4] Antibiotik brez ustrezne drenaže okuženega obstruiranega sistema ni zadostno zdravljenje.

RETENCA URINA IN TEŽAVE Z URINSKIM KATETROM

Akutna retenca urina se lahko pojavi po različnih uroloških posegih, zlasti po odstranitvi urinskega katetra, transuretralnih posegih ter biopsiji prostate. K nastanku lahko prispevajo pooperativni edem, bolečina, krvni strdki, predhodna subvezikalna obstrukcija, anestezija in nekatera zdravila.

Zdravnik družinske medicine lahko oceni, kdaj je bolnik nazadnje uriniral, količino izločenega urina, prisotnost suprapubične bolečine in morebitno tipno poln sečni mehur. Kadar je na voljo, je meritev rezidualnega urina z ultrazvokom oziroma *bladder scanom* koristna za potrditev retence.

Pri jasni akutni retenci je potrebna razbremenitev sečnega mehurja. Če za posameznega bolnika ni posebnih uroloških omejitev, lahko ustrezno usposobljen izvajalec vstavi transuretralni urinski kateter. Kateterizacija mora biti nežna; ob izrazitem uporu, bolečini ali krvavitvi ponavljajoči se poskusi niso priporočljivi. Posebna previdnost je potrebna po nedavni operaciji sečnice, rekonstrukciji spodnjih sečil ali radikalni prostatektomiji.

Pri bolniku, ki urinski kateter že ima in navaja suprapubično bolečino, uhajanje urina ob katetru ali odsotnost urina v zbiralni vrečki, je treba najprej pomisliti na mehansko motnjo drenaže. Preveriti je treba, ali je cev prepognjena ali stisnjena, položaj zbiralne vrečke in morebitno prisotnost sedimenta oziroma koagulov. Uhajanje urina ob katetru je lahko posledica zapore katetra ali krčev sečnega mehurja in ne pomeni nujno, da je kateter premajhen.

Če je kateter zamašen in je izvajalec za to ustrezno usposobljen, je mogoče kateter previdno izprati oziroma zamenjati. Pri hematuriji s številnimi koaguli, neuspešni vzpostavitvi drenaže ali ponavljajoči se zapori je potrebna urološka obravnava.

URETERALNI STENT IN NEFROSTOMA

Ureteralni stent in perkutana nefrostoma zagotavljata drenažo zgornjih sečil, vendar sta hkrati pogost vzrok težav po odpustu.[6]

Ureteralni stent

Pri bolniku z ureteralnim stentom so pogosto uriniranje, urgentne mikcije, dizurija, suprapubična bolečina, blaga hematurija ter bolečina v ledvenem predelu lahko pričakovani. Če je bolnik afebrilen, normalno urinira in je bolečina obvladljiva, ti simptomi sami po sebi praviloma ne zahtevajo urgentne urološke obravnave.

Zdravnik družinske medicine lahko oceni intenzivnost težav, izključi sistemsko okužbo in retenco ter uvede simptomatsko zdravljenje. Pri bolečini lahko uporabi analgetik, če ni kontraindikacij. Pri izrazitejših simptomih, povezanih s stentom, lahko zdravljenje z zaviralcem receptorjev alfa zmanjša simptome, pri prevladujoči urgentnosti in pogostem uriniranju pa lahko pri ustrezno izbranem bolniku uporabi antimuskarinik.[7] Pred uvedbo antimuskarinika je smiselno izključiti pomembno zastajanje urina.

Vročina ali mrzlica, huda oziroma naraščajoča bolečina v ledvenem predelu, anurija, pomembna makrohematurija ali poslabšanje ledvične funkcije zahtevajo hitro urološko oceno. Pomembno je preveriti tudi načrtovani datum odstranitve oziroma menjave stenta.

Nefrostoma

Pri bolniku z nefrostomo je manjša količina krvi v urinu neposredno po vstavitvi lahko pričakovana. Nefrostoma mora nato zagotavljati neprekinjeno drenažo. Med pomembnejše težave sodijo zapora, prepognjena cev, premik ali izpad nefrostome, uhajanje urina ob katetru, okužba in krvavitev.[6]

Zdravnik družinske medicine lahko preveri, ali je cev prepognjena ali stisnjena, povezave med nefrostomo in zbiralno vrečko ter mesto vstopa nefrostome zaradi rdečine, izcedka ali uhajanja urina. Oceniti je treba količino in videz urina, telesno temperaturo, bolečino ter splošno stanje bolnika.

Nenadno prenehanje drenaže, zlasti ob bolečini, vročini ali poslabšanju ledvične funkcije, zahteva hitro oceno zaradi možnosti zapore ali premika. Prav tako je

potrebna hitra urološka oziroma intervencijsko-radiološka obravnava ob izpadu nefrostome [6]. Vztrajna izrazita hematurija, koaguli, padec hemoglobina ali hemodinamska nestabilnost zahtevajo urgentno diagnostiko.

ZAPLETI PO POSEGIH ZARADI SEČNIH KAMNOV

Ureteroskopija

Po ureteroskopiji (URS) so prehodna hematurija, dizurija, pogosto uriniranje ter blaga do zmerna bolečina v ledvenem predelu lahko pričakovani. Težave so pogosto izrazitejše, kadar je po posegu vstavljen ureteralni stent. Med pomembnejšimi zapleti so okužba oziroma urosepsa, poškodba sečevoda in redkeje poznejša striktura.[4]

Zdravnik družinske medicine lahko pri klinično stabilnem in afebrilnem bolniku oceni jakost bolečine, uriniranje in hematurijo ter uvede simptomatsko zdravljenje. Po litotripsiji lahko manjši fragmenti kamna povzročajo prehodne ledvične kolike. Če je bolečina obvladljiva, bolnik nima vročine in ni znakov pomembne obstrukcije, je praviloma možno konzervativno zdravljenje.[4]

Vročina ali mrzlica po URS nista pričakovan pooperativni simptom. Ob sočasni bolečini v ledvenem predelu, zmanjšani diurezi ali sumu na obstrukcijo je potrebna hitra oziroma urgentna urološka obravnava.[4]

Perkutana nefrolitotomija

Po PCNL so lahko pričakovani bolečina v predelu punkcijskega kanala, prehodna hematurija in, kadar je prisotna nefrostoma, manjša količina krvavo obarvanega urina. Med pomembnejšimi zapleti so krvavitev, infekcijski zapleti ter poškodbe sosednjih organov.[4]

Zdravnik družinske medicine lahko pri stabilnem bolniku oceni rano oziroma mesto nefrostome, delovanje drenaže, količino in videz urina, telesno temperaturo, bolečino ter splošno stanje.

Nova ali stopnjujoča se makrohematurija, koaguli, padec hemoglobina, tahikardija ali hipotenzija zahtevajo hitro bolnišnično obravnavo. Pozna krvavitev lahko kaže na žilni zaplet in zahteva dodatno diagnostiko.[4]

Pri novonastali dispneji, bolečini v prsnem košu ali padcu saturacije po PCNL, zlasti po dostopu v zgornje ledvične čašice, je treba pomisliti tudi na torakalni zaplet in bolnika napotiti na urgentno diagnostiko.[4]

ZAPLETI PO TRANSURETRALNIH POSEGIH

Transuretralna resekcija prostate

Po transuretralni resekciji prostate (TURP) so v zgodnjem pooperativnem obdobju pogosti blaga hematurija, dizurija, pogosto in urgentno uriniranje ter prehodno poslabšanje simptomov spodnjih sečil. Dražeči simptomi lahko vztrajajo tudi po odpustu in sami po sebi ob odsotnosti vročine, retence ali pomembne krvavitve praviloma niso razlog za urgentno urološko obravnavo.

Zdravnik družinske medicine lahko oceni stopnjo hematurije, uriniranje in morebitni rezidualni urin ter izključi okužbo. Pri blažjih težavah lahko svetuje ustrezno hidracijo, začasno zmanjšanje večjih telesnih naporov in uvede simptomatsko zdravljenje.

Makrohematurija s koaguli, retenca urina, padec hemoglobina ali hemodinamska prizadetost zahtevajo hitro urološko obravnavo. Po odstranitvi katetra lahko zdravnik družinske medicine ob nezapleteni retenci potrdi zastajanje urina in, če ni kontraindikacij, ponovno vstavi kateter.

Transuretralna resekcija tumorja sečnega mehurja

Po transuretralni resemciji tumorja mehurja (TURM) so blaga hematurija, dizurija, urgentnost in pogosto uriniranje v prvih dneh lahko pričakovani. Zdravnik družinske medicine lahko pri klinično stabilnem bolniku oceni intenzivnost krvavitve, uriniranje, prisotnost retence in znake okužbe ter uvede simptomatsko zdravljenje.

Vztrajna ali stopnjujoča se makrohematurija, koaguli z motenim uriniranjem oziroma retenco ter klinično pomembna anemija zahtevajo urološko obravnavo. Ob izraziti ali naraščajoči suprapubični oziroma abdominalni bolečini, distenziji trebuha, peritonealnih znakih, zmanjšani diurezi ali nepričakovanem poslabšanju splošnega stanja je treba po TURM pomisliti tudi na perforacijo sečnega mehurja.

Po intravezikalnem zdravljenju so lahko prehodni lokalni dražeči simptomi pričakovani. Vztrajna visoka vročina, mrzlica ali izrazito poslabšanje splošnega stanja pa zahtevajo hitro specialistično obravnavo.

ZAPLETI PO BIOPSIJI PROSTATE

Po biopsiji prostate so manjše krvavitve pogoste in večinoma spontano izzvenijo. **Hematurija in hematospermija sta pričakovana pojava**, pri transrektalni biopsiji pa se lahko pojavi tudi manjša rektalna krvavitev. Hematospermija lahko vztraja dalj časa in ob odsotnosti drugih simptomov praviloma ne zahteva zdravljenja.

Zdravnik družinske medicine lahko pri blagi hematuriji ali hematospermiji brez drugih težav bolnika pomiri in svetuje spremljanje. Izrazita ali vztrajna makrohematurija, retenca zaradi koagulov oziroma pomembna rektalna krvavitev zahtevajo urološko obravnavo.

Po biopsiji se lahko pojavi akutna retenca urina. Zdravnik družinske medicine lahko retenco potrdi klinično oziroma z meritvijo rezidualnega urina ter ob odsotnosti kontraindikacij vstavi urinski kateter.

Pri klinično stabilnem bolniku brez sistemskih znakov lahko zdravnik družinske medicine ob lokalizirani simptomatski okužbi odvzame urin za urinokulturo in uvede antibiotično zdravljenje v skladu z lokalnimi priporočili in predhodnimi mikrobiološkimi izvidi.[3]

Posebna previdnost je potrebna pri bolniku, ki po biopsiji razvije **vročino, mrzlico, tahikardijo, hipotenzijo ali izrazito poslabšanje splošnega stanja**. Takšna klinična

slika lahko pomeni sistemsko okužbo oziroma urosepso in zahteva hitro bolnišnično obravnavo.[3]

Transperinealna biopsija ima v primerjavi s transrektalno manjše tveganje za infekcijske zaplete, zato EAU priporoča transperinealni pristop [8]. Novejša sistematična analiza je prav tako pokazala manj okužb in sepse po transperinealni biopsiji.[9]

Praktično sporočilo je preprosto: **kri v urinu ali semenski tekočini po biopsiji je pogosto pričakovana; vročina, mrzlica, retenca urina ali pomembna krvavitev pa niso.**

TEŽAVE PO VEČJIH UROLOŠKIH OPERACIJAH

Po radikalni prostatektomiji, delni ali radikalni nefrektomiji ter radikalni cistektomiji lahko del zgodnjega pooperativnega okrevanja poteka v domačem okolju. Pričakovani so utrujenost, zmanjšana telesna zmogljivost, zmerna bolečina v področju operativne rane in postopno vračanje običajnih dnevnih aktivnosti.

Zdravnik družinske medicine lahko oceni splošno stanje bolnika, vitalne parametre, operativno rano, bolečino, hidracijo, diurezo in delovanje morebitnih drenaž. Ob ustrezni klinični sliki lahko opravi osnovne laboratorijske preiskave, predvsem hemogram, CRP, elektrolite in ledvično funkcijo.

Po **radikalni prostatektomiji** je treba posebno pozornost nameniti urinskemu katetru, ki varuje vezikouretralno anastomozo. Ob nenamernem izpadu katetra ali njegovi zapori slepa ponovna kateterizacija brez posveta z urologom ni priporočljiva.

Po **delni ali radikalni nefrektomiji** so opozorilni znaki nova ali stopnjujoča se bolečina v ledvenem oziroma abdominalnem predelu, vročina, padec hemoglobina, makrohematurija ali poslabšanje ledvične funkcije. Posebno pomembna je pozna makrohematurija po delni nefrektomiji, pri kateri je treba pomisliti na psevdoanevrizmo ali arteriovensko fistulo.[5]

Radikalna cistektomija je povezana z razmeroma visoko stopnjo pooperativnih zapletov; med pogostejšimi so gastrointestinalni in infekcijski zapleti ter ileus [10]. Pri bolniku z ilealnim konduitom je pomembno oceniti količino izločenega urina, videz stome in peristomalne kože ter morebitno uhajanje urina. Sluz v urinu je zaradi uporabe črevesnega segmenta pričakovana in sama po sebi ne pomeni okužbe. Zmanjšana ali odsotna diureza, vročina, bolečina v ledvenem predelu, pomembna motnja delovanja stome ali izrazito poslabšanje splošnega stanja zahtevajo hitro nadaljnjo obravnavo.

Po vseh večjih operacijah je treba pomisliti tudi na splošne pooperativne zaplete. Enostranska oteklina in bolečina spodnje okončine lahko kažeta na globoko vensko trombozo, nenadna dispneja, bolečina v prsnem košu, tahikardija ali padec saturacije pa na pljučno embolijo. Takšna klinična slika zahteva urgentno diagnostiko.

PRAKTIČNI PRISTOP ZDRAVNIKA DRUŽINSKE MEDICINE

Tabela 1. Praktična obravnava najpogostejših težav po uroloških posegih.

Težava	Kaj lahko naredi zdravnik družinske medicine?	Kdaj napotiti?
Blaga hematurija	Ocena intenzivnosti in trajanja, uriniranje, hidracija, po potrebi hemogram.	Stopnjujoča se krvavitev, koaguli, retenca, padec Hb, hemodinamska prizadetost.
Dizurija, frekvenca, urgenca	Klinična ocena; ob sumu na okužbo urinokultura; simptomatsko zdravljenje.	Vročina, mrzlica, ledvena bolečina, retenca ali izrazito poslabšanje.
Lokalizirana simptomatska UTI	Urinokultura in pri stabilnem bolniku antibiotično zdravljenje glede na priporočila in antibiograme.	Sistemski znaki, sum na obstrukcijo ali neuspeh ambulantnega zdravljenja.
Patološki urin ob drenaži brez simptomov	Praviloma brez antibiotika; bakteriurija in levkociturija sta pogosti.	Ob pojavu kliničnih znakov okužbe ali motene drenaže.
Vročina ali mrzlica	Vitalni parametri, hemogram, CRP, kreatinin, urinokultura, ocena diureze in drenaž.	Sistemska prizadetost ali sum na okuženo obstrukcijo – **urgentno**.
Akutna retenca	Rezidualni urin; če ni kontraindikacij, kateterizacija.	Neuspešna/travmatska kateterizacija, koaguli, sum na poškodbo sečnice ali svežo anastomozo.
Kateter ne drenira	Preveriti cev, vrečko, povezave in zaporo; po potrebi menjava pri usposobljenem izvajalcu.	Drenaže ni mogoče vzpostaviti, pomembna krvavitev ali posebna pooperativna situacija.
Težave zaradi stenta	Analgetik; po potrebi zaviralec receptorjev alfa oziroma pri izbranem bolniku antimuskarinik.	Vročina, neobvladljiva bolečina, anurija, pomembna hematurija ali sum na zaporo.
Nefrostoma ne drenira	Preveriti cev, povezave, vrečko, mesto vstopa, diurezo in temperaturo.	Vročina in odsotnost drenaže, izpad/premik ali pomembna krvavitev.
Bolečina po posegu	Klinična ocena in analgetično zdravljenje pri stabilnem bolniku.	Huda ali stopnjujoča se bolečina ob vročini, anuriji, krvavitvi ali akutnem abdomnu.
Težave po biopsiji prostate	Blaga hematurija/hematospermija: spremljanje. Lokalizirana UTI: zdravljenje. Retenca: po potrebi kateterizacija.	Sistemska okužba, pomembna krvavitev ali nerazrešljiva retenca.
Operativna rana	Pregled in lokalna oskrba blažjih težav.	Globoka dehiscenca, hitro napredujoča okužba ali sistemska prizadetost.
Oteklina noge/nenadna dispneja	Pomisliti na vensko trombembolijo in oceniti vitalne parametre.	Sum na DVT oziroma pljučno embolijo – **urgentna diagnostika**.

Osnovni pristop lahko strnemo v tri vprašanja: **Ali je bolnik klinično stabilen? Ali urin nemoteno odteka? Ali obstajajo znaki pomembne okužbe ali krvavitve?** Če

je bolnik stabilen, drenaža sečil nemotena in ni opozorilnih znakov, lahko velik del blažjih pooperativnih težav začetno obravnava zdravnik družinske medicine.

ZAKLJUČEK

Zaradi krajših hospitalizacij se pomemben del okrevanja po uroloških posegih odvija v domačem okolju, zato ima zdravnik družinske medicine pomembno vlogo pri zgodnjem prepoznavanju in obravnavi pooperativnih težav. Blaga hematurija, dizurija, pogosto uriniranje, zmerna bolečina ter težave, povezane z urinskim katetrom ali ureteralnim stentom, so po številnih uroloških posegih lahko pričakovane in jih je pogosto mogoče obravnavati na primarni ravni.

Zdravnik družinske medicine lahko opravi klinično in osnovno laboratorijsko oceno bolnika, zdravi lokalizirano simptomatsko okužbo sečil, obravnava blažjo pooperativno bolečino, prepozna in razreši nekatere težave z urinskim katetrom ter spremlja operativno rano in delovanje urinskih drenaž. Pri bolnikih s katetrom, ureteralnim stentom ali nefrostomo je pomembno zavedanje, da sta bakteriurija in levkociturija pogosti ter brez kliničnih znakov okužbe praviloma ne zahtevata antibiotičnega zdravljenja.

Ključnega pomena je pravočasno prepoznavanje opozorilnih znakov. **Sistemska okužba ob možni obstrukciji sečil, anurija, pomembna krvavitev, makrohematurija s koaguli in retenco, motena drenaža sečil, huda ali stopnjujoča se bolečina ter izrazito poslabšanje splošnega stanja zahtevajo hitro oziroma urgentno nadaljnjo obravnavo.**

Pri odločanju so zato najpomembnejša tri vprašanja: **Ali je bolnik klinično stabilen? Ali urin nemoteno odteka? Ali obstajajo znaki pomembne okužbe ali krvavitve?** Poznavanje pričakovanega poteka po uroloških posegih omogoča varno obravnavo številnih težav na primarni ravni, hkrati pa pravočasno napotitev bolnikov, pri katerih je potrebna ponovna urološka obravnava.

Literatura in viri:

1. Azhar RA, Bochner B, Catto J, Goh AC, Kelly J, Patel HD, et al. Enhanced Recovery after Urological Surgery: A Contemporary Systematic Review of Outcomes, Key Elements, and Research Needs. *Eur Urol.* 2016;70(1):176–187. doi:10.1016/j.eururo.2016.02.051.
2. Zahid A, Ayyan M, Farooq M, Cheema HA, Shahid A, Naeem F, et al. Robotic surgery in comparison to the open and laparoscopic approaches in the field of urology: a systematic review. *J Robot Surg.* 2023;17(1):11–29. doi:10.1007/s11701-022-01416-7.
3. European Association of Urology. *EAU Guidelines on Urological Infections.* Arnhem: EAU Guidelines Office; 2026.
4. European Association of Urology. *EAU Guidelines on Urolithiasis.* Arnhem: EAU Guidelines Office; 2026.
5. Jain S, Nyirenda T, Yates J, Munver R. Incidence of renal artery pseudoaneurysm following open and minimally invasive partial nephrectomy: a systematic review and comparative analysis. *J Urol.* 2013;189(5):1643–1648. doi:10.1016/j.juro.2012.11.170.

6. Ryan AG, Irvine I, Bardgett H, van der Meer R, Rea D, Carrafiello G. CIRSE Standards of Practice on Nephrostomy and Ureteric Stent Placement and Exchange. *Cardiovasc Intervent Radiol.* 2026;49(3):464–479. doi:10.1007/s00270-025-04328-9.
7. Moon YJ, Chung DY, Kim DK, et al. The Beneficial Effects of Alpha-Blockers, Antimuscarinics, Beta 3-Agonist, and PDE5-Inhibitors for Ureteral Stent-Related Discomfort: A Systematic Review and Meta-Analysis from KSER Update Series. *Medicina (Kaunas).* 2025;61(2):232. doi:10.3390/medicina61020232.
8. European Association of Urology. *EAU Guidelines on Prostate Cancer.* Arnhem: EAU Guidelines Office; 2026.
9. Calpin GG, Hehir CM, Alzayer M, MacCurtain BM, Ryan FR, Inder MS, et al. Transrectal vs transperineal prostate biopsy: a systematic review and meta-analysis. *BJU Int.* 2026;137(6):958–967. doi:10.1111/bju.70204.
10. Katsimperis S, Tzelves L, Tandogdu Z, Ta A, Geraghty R, Bellos T, et al. Complications after radical cystectomy: a systematic review and meta-analysis of randomized controlled trials with a meta-regression analysis. *Eur Urol Focus.* 2023;9(6):920–929. doi:10.1016/j.euf.2023.05.002.

NAJPOGOSTEJŠI ZAPLETI PO KARDIOKIRURŠKIH POSEGIH PRED IN PO ODPUSTU IZ BOLNIŠNICE

COMMON COMPLICATIONS FOLLOWING CARDIAC SURGERY BEFORE AND AFTER HOSPITAL DISCHARGE

Teo Vajdl

Ključne besede: kardiokirurgija; pooperativni zapleti; atrijska fibrilacija; akutna ledvična okvara; ponovni sprejem

Keywords: cardiac surgery; postoperative complications; atrial fibrillation; acute kidney injury; hospital readmission

IZVLEČEK

Kardiokirurški posegi so kljub napredku kirurških tehnik, anestezije ter intenzivne in perioperativne medicine povezani z pomembnim tveganjem za pooperativne zaplete. Ti podaljšujejo bolnišnično zdravljenje, povečujejo potrebo po ponovnih posegih in ponovnih sprejemih v bolnišnico ter pomembno vplivajo na kratkoročno in dolgoročno obolevnost in umrljivost. V zgodnjem pooperativnem obdobju so klinično najpomembnejši krvavitev in tamponada, pooperativna atrijska fibrilacija, sindrom nizkega minutnega volumna, perioperativna poškodba miokarda, respiratorni zapleti, akutna ledvična okvara, nevrološki zapleti in okužbe. Del zapletov se prvič izrazi ali postane klinično pomemben šele po odpustu. Mednje sodijo ponovitve aritmij, srčno popuščanje, plevralni in perikardialni izlivi, postperikardiotomijski sindrom, okužbe sternotomije ter trombembolični in krvavitveni dogodki. Prispevek predstavlja najpogostejše zaplete po kardiokirurških posegih pri odraslih, njihov značilni čas pojavljanja, klinično sliko ter osnovna načela prepoznave, začetne obravnave in preprečevanja. Poseben poudarek je namenjen prehodu iz bolnišnične v ambulantno obravnavo in prepoznavi potencialno nevarnih stanj pri bolniku, ki po odpustu ponovno poišče zdravniško pomoč.

ABSTRACT

Despite advances in surgical techniques, anaesthesia, intensive care and perioperative medicine, cardiac surgery remains associated with a clinically relevant risk of postoperative complications. These complications prolong hospital stay, increase the need for reintervention and readmission, and affect short- and long-term morbidity and mortality. Clinically important early complications include bleeding and cardiac tamponade, postoperative atrial fibrillation, low cardiac output syndrome, perioperative myocardial injury, pulmonary complications, acute kidney injury, neurological complications and infections. Some complications develop or become clinically apparent only after hospital discharge, including recurrent arrhythmias, heart failure, pleural and pericardial effusions, postpericardiotomy syndrome, sternal wound infection, and thromboembolic or bleeding events. This narrative review summarizes common complications following adult cardiac surgery, their typical timing and clinical presentation, and the basic principles of recognition, initial management and prevention. Particular attention is

paid to the transition from inpatient to outpatient care and to the recognition of potentially serious conditions in patients seeking medical attention after discharge.

UVOD

Kardiokirurško zdravljenje omogoča učinkovito obravnavo napredovale koronarne bolezni ter bolezni srčnih zaklopk, vendar je zaradi invazivnosti posegov, pogoste uporabe zunajtelesnega krvnega obtoka in značilnosti populacije povezano s širokim spektrom pooperativnih zapletov. Izid operacije zato ni odvisen samo od tehnično uspešnega posega, temveč tudi od kakovosti perioperativne obravnave, preprečevanja zapletov ter njihove zgodnje prepoznave in zdravljenja.[1,2]

Tveganje za neugoden pooperativni potek določajo značilnosti bolnika in posega. Pomembni so višja starost in krhkost, kronična ledvična ali pljučna bolezen, sladkorna bolezen, zmanjšana funkcija levega prekata, nujnost operacije, kompleksnost posega, trajanje zunajtelesnega krvnega obtoka in potreba po kombiniranih posegih.[1,2]

Klinično je pomembna tudi časovna razporeditev zapletov. Krvavitev, hemodinamska nestabilnost, akutna ledvična okvara in večina zgodnjih aritmij se praviloma pojavijo že med hospitalizacijo. Okužba sternotomije, plevralni in perikardni izlivi, postperikardiotomijski sindrom ter dekompenzacija srčnega popuščanja pa se lahko prvič izrazijo šele po odpustu iz bolnišnice.

ZGODNJI KARDIOVASKULARNI ZAPLETI

POOPERATIVNA ATRIJSKA FIBRILACIJA

Pooperativna atrijska fibrilacija (POAF) je najpogostejša aritmija po operaciji srca. Pojavlja se pri približno 15–50% bolnikov, odvisno od vrste posega in značilnosti populacije, velika večina epizod pa nastane v prvih dneh po operaciji.[3,4] Patogeneza je večplastna in vključuje vnetni odziv, adrenergično aktivacijo, elektrolitske motnje, spremembe volumske obremenitve preddvorov in perioperativno poškodbo tkiva.

Klinična slika POAF sega od asimptomatske tahiaritmije do palpitacij, dispneje, miokardne ishemije ali hemodinamske nestabilnosti. Atrijska fibrilacija sama po sebi sicer redko vodi v hemodinamsko nestabilnost, lahko pa je posledica sepse, pljučne embolije ali krvavitve, kar zahteva prepoznavo in ustrezno ukrepanje. Če se izkaže, da je poglavitni razlog srčnožilne odpovedi atrijska fibrilacija, je potrebna takojšnja elektrokonverzija. Pri hemodinamsko stabilnem bolniku sta glede na klinično sliko mogoči strategiji nadzora srčne frekvence ali ponovno vzpostavitev sinusnega ritma, pri čemer ima nadzor ritma prednost.[3]. Odločanje o antikoagulaciji mora upoštevati tveganje za trombembolične dogodke in morebitno pooperativno krvavitev. Pri vztrajajoči POAF ob odpustu smernice EACTS priporočajo oralno antikoagulacijo najmanj štiri tedne in nato ponovno individualno oceno.[3] Nadaljevanje zdravljenja z zaviralci beta pri bolnikih, ki jih že prejemajo, je pomemben preventivni ukrep. Pri izbranih bolnikih se lahko uporabi amiodaron.[3,4]

SINDROM NIZKEGA MINUTNEGA VOLUMNA IN SRČNO POPUŠČANJE

Sindrom nizkega minutnega volumna ali low cardiac output syndrome (LCOS) predstavlja nezadostno črpalno funkcijo srca za vzdrževanje ustrezne tkivne prekrvitve in je skrajni spekter srčnega popuščanja po srčni operaciji. Opredelitev in definicija LCOS sta v literaturi heterogeni.[5,6] Povzročijo ga lahko prehodna disfunkcija miokarda, perioperativna poškodba miokarda, reperfuzijska okvara, koronarne mikroembolizacije, sistemski vnetni odziv ter mehanski zapleti operacije (insuficienca zaklopke, tamponada, masivna krvavitev). Značilni so znaki sistemske hipoperfuzije s hipotenzijo, podaljšanim kapilarnim povratkom, oligurijo, motnjo zavesti in zvišanimi vrednostmi laktata. Obravnava zahteva hitro opredelitev vzroka z uporabo ehokardiografije in hemodinamske ocene, optimizacijo polnitve ter po potrebi vazoaktivno oziroma inotropno podporo, pri najtežjih oblikah pa mehansko cirkulatorno podporo.[5,6]

Srčno popuščanje ostaja pomembno tudi po odpustu. Bolnik se lahko ponovno predstavi s progresivno dispnejo, ortopnejo, perifernimi edemi ali hitrim porastom telesne mase. Diferencialna diagnoza je pogosto zahtevna, saj se simptomi prekrivajo z zapleti v zgodnjem pooperativnem obdobju, kot so plevralni izliv, pljučnica, anemija, aritmija, perikardni izliv in pljučna embolija. Pooperativno je potrebno pravočasno nadaljevati s predhodno terapijo srčnega popuščanja oziroma terapijo prilagoditi glede na posebnosti operativnega posega.[3]

PERIOPERATIVNA POŠKODBA MIOKARDA IN MIOKARDNI INFARKT

Poškodba miokarda je po kardiokirurškem posegu pogosta, vendar sama po sebi ne pomeni perioperativnega miokardnega infarkta. Vzroki klinično pomembne ishemije vključujejo nezadostno zaščito miokarda, tehnične zaplete koronarnega obvoda, trombozo ali embolijo koronarnega žilja ter nesorazmerje med dostavo in porabo kisika v srčni mišici. Interpretacija srčnih biomarkerjev (troponin, pro-BNP) je zahtevna, ker je njihovo zvišanje pričakovano tudi po nezapletenem kirurškem posegu. Diagnoza zato temelji na integraciji kliničnega poteka, EKG, dinamike biomarkerjev in ehokardiografije. Ob sumu na akutno zaporo koronarne arterije ali presadka je lahko potrebna urgentna koronarografija.[7]

KRVAVITEV IN TAMPONADA

Pooperativna krvavitev je eden najpomembnejših zgodnjih zapletov. Povzročijo jo lahko kirurški vir krvavitve, koagulopatija, trombocitna disfunkcija, posledice zunajtelesnega krvnega obtoka ter učinki predoperativnega antiagregacijskega ali antikoagulacijskega zdravljenja. Večja krvavitev povečuje potrebo po transfuziji, tveganje za ponovno operacijo in pojav drugih organskih zapletov. Sodobne smernice zato poudarjajo celovit program vodenja bolnikove hemostaze, racionalno transfuzijsko zdravljenje, uporabo ciljanih algoritmov za oceno koagulacije ter pravočasno odločanje o kirurški reviziji.[8]

Posebej nevarna je pooperativna tamponada. Klasični znaki tamponade so po operaciji lahko odsotni, perikardialna kolekcija pa je lahko lokalizirana in zato hemodinamsko pomembna že pri razmeroma majhnem volumnu. Na tamponado je treba pomisliti pri nepojasnjeni hipotenziji, naraščajoči potrebi po vazopresorjih, tahikardiji, zmanjšanem minutnem volumnu ali nenadnem zmanjšanju drenaže ob sumu na zaporo drenov. Ehokardiografija je ključna preiskava, vendar mora biti vedno interpretirana v kontekstu pooperativne anatomije in kliničnega stanja.

RESPIRATORNI ZAPLETI

Respiratorni zapleti so po kardiokirurških posegih pogosti. Mednje sodijo atelektaze, plevralni izlivi, pljučnica, pnevmotoraks, podaljšana mehanska ventilacija in akutni respiratorni distresni sindrom. V pregledni literaturi so atelektaze opisane pri približno 30–72 % in plevralni izlivi pri približno 24–63 % bolnikov, pri čemer so ocene močno odvisne od uporabljene definicije in časa diagnostike.[9]

K nastanku respiratornih zapletov prispevajo splošna anestezija, sternotomija, zunajtelesni krvni obtok, pooperativna bolečina, disfunkcija prepone, volumska preobremenitev in zmanjšana mobilnost. Preventiva vključuje protektivno ventilacijo, ustrezno analgezijo, zgodnjo ekstubacijo pri primernih bolnikih, mobilizacijo in respiratorno fizioterapijo.[9] Plevralni izliv je posebej pomemben po odpustu, pri novonastali ali progresivni dispneji je treba poleg srčnega popuščanja izključiti klinično pomemben plevralni oziroma perikardialni izliv, pljučnico in pljučno embolijo.

AKUTNA LEDVIČNA OKVARA

Akutna ledvična okvara, povezana s kardiokirurškim posegom (CSA-AKI), se glede na definicijo in populacijo pojavi približno pri 20–30 % bolnikov in je povezana z večjo kratkoročno in dolgoročno obolevnostjo ter umrljivostjo.[10,11] Patogeneza je večplastna. Pomembno vlogo imajo hemodinamske spremembe z ledvično hipoperfuzijo in vensko kongestijo. Dodatno k temu prispevajo sistemski vnetni odziv, hemoliza, oksidativni stres in izpostavljenost nefrotoksičnim učinkovinam v perioperativnem obdobju.[11]

Diagnoza temelji na spremembah serumskega kreatinina in diureze po merilih KDIGO. Posebej ogroženi so bolniki s predhodno kronično ledvično boleznijo, sladkorno boleznijo, zmanjšano srčno funkcijo in kompleksnimi posegi. Preventiva temelji na zgodnji prepoznavi ogroženih bolnikov, optimizaciji hemodinamike in volumske obremenitve ter zmanjšanju izpostavljenosti nefrotosičnim učinkovinam.[2,10,11]

NEVROLOŠKI ZAPLETI

Nevrološki zapleti vključujejo možgansko kap, delirij in pooperativne kognitivne motnje. Mehanizmi perioperativne možganske kapi vključujejo embolizacijo iz aorte ali

srca, hipoperfuzijo in pooperativne aritmije.[12] Vsak nov žariščni nevrološki izpad zahteva takojšnjo obravnavo po načelih akutne možganske kapi. Nedavna velika operacija pomembno vpliva na izbor reperfuzijskega zdravljenja, zato je pri izbiri ustreznega zdravljenja potreben multidisciplinaren pristop.[12]

Delirij je posebej pogost pri starejših in krhkih bolnikih ter je povezan z daljšo hospitalizacijo in slabšim funkcionalnim okrevanjem. Ključna je prepoznava bolnikov s povečanim tveganjem za razvoj delirija z uporabo ustreznih točkovnikov ter njegova preventiva. Preventiva vključuje farmakološke in nefarmakološke pristope, kot so zgodnja mobilizacija, ustrezno zdravljenje bolečine, urejanje spanja ter zgodnje prepoznavanje in zdravljenje sprožilcev.[2,12]

OKUŽBE IN ZAPLETI KIRURŠKE RANE

Okužbe po operaciji srca vključujejo površinske in globoke okužbe sternotomije, mediastinitis, pljučnico, okužbe sečil in okužbe žilnih pristopov. Globoka okužba sternotomije je razmeroma redka, vendar je zaradi potrebe po dolgotrajni protimikrobni in pogosto kirurški obravnavi ter zaradi vpliva na preživetje eden najtežjih pooperativnih zapletov. Meta-analiza 24 raziskav s 407.829 bolniki je globoko okužbo sternotomije ugotovila pri 1,6 % bolnikov. Njen pojav je bil povezan z večjo bolnišnično in dolgoročno umrljivostjo.[13]

Tveganje za okužbo sternotomijske rane je večje predvsem pri bolnikih s sladkorno boleznijo, debelostjo, KOPB in drugimi pomembnimi komorbidnostmi ter ob daljših in kompleksnejših operativnih posegih oziroma zapletenem pooperativnem poteku.[14] Klinični znaki so bolečina, eritem, sekrecija, dehiscenca ali nestabilnost sternuma ter vročina. Ker se okužba lahko izrazi šele po odpustu, je treba biti na morebitne znake okužbe pozoren pri prevezah rane.

PERIKARDIALNI ZAPLETI IN POSTPERIKARDIOTOMIJSKI SINDROM

Perikardialni izliv se lahko pojavi zgodaj ali z zamikom. Manjši izlivi so pogosti in pogosto klinično nepomembni, večji ali hitro nastajajoči pa lahko povzročijo vtočne motnje in tamponado. Postperikardiotomijski sindrom (PPS) je vnetni sindrom po poškodbi perikarda, ki se pojavi dneve ali tedne po operativnem posegu ter se izrazi z vročino, plevritično oziroma perikarditično bolečino in plevralnim ali perikardnim izlivom. Objavljene incidence se razlikujejo zaradi različnih diagnostičnih meril. V prospektivnih raziskavah so opisane tudi incidence nad 20 %, klinično pomembne oblike pa so redkejše. Zdravljenje temelji na uporabi nesteroidnih antirevmatikov in kolhicina.[15]

Zaradi časovnega zamika je postperikardiotomijski sindrom pomembna diferencialna diagnoza pri bolniku, ki se v tednih po operaciji vrne zaradi bolečine v prsnem košu,

vročine ali dispneje. Pri hemodinamski nestabilnosti je treba prednostno izključiti tamponado in druge neposredno ogrožajoče vzroke.

ZAPLETI PO ODPUSTU IN PONOVNA HOSPITALIZACIJA

Odpust iz bolnišnice ne pomeni zaključka obdobja povečanega tveganja. Sistematični pregled 53 raziskav z več kot 8,9 milijona bolnikov po premostitveni operaciji koronarnih arterij je pokazal 30-dnevno stopnjo ponovnega sprejema 12,9 % (95 % interval zaupanja 11,3–14,4 %). Med pogosto navedenimi razlogi so bili okužbe in sepsa, srčne aritmije, srčno popuščanje, respiratorni zapleti in plevralni izlivi.[16]

Za obravnavo bolnika v družinski in urgentni ambulanti po kardiokirurškem posegu sta ključna anamneza operativnega posega in klinični pregled. Pogosti razlogi za ponovno iskanje pomoči so dispneja, bolečina v prsnem košu, palpitacije, vročina, težave s kirurško rano, sinkopa ali presinkopa ter periferni edemi. En simptom ima lahko več možnih vzrokov, ki so lahko posledica operativnega zapleta. Dispnejo lahko povzročijo srčno popuščanje, aritmija, plevralni ali perikardialni izliv, pljučnica, anemija ali pljučna embolija. Bolečina v prsnem košu je lahko posledica sternotomije in mišično-skeletne bolečine, vendar zahteva presojo glede ishemije, perikarditisa, tamponade, pljučne embolije in globoke okužbe sternotomije (Tabela 1, Tabela 2).

Tabela 1. Časovno pojavljanje in klinična predstavitev pomembnejših zapletov.

Zaplet	Najznačilnejši čas	Možen pojav po odpustu	Značilna klinična predstavitev
Atrijska fibrilacija	prvi pooperativni dnevi	da	palpitacije, dispneja, tahikardija
Krvavitev	ure–prvi dnevi	redko	hipotenzija, anemija, šok
Tamponada/perikardialni izliv	zgodaj ali z zamikom	da	dispneja, hipotenzija, tahikardija, bolečina
Nizek minutni volumen	zgodnje pooperativno obdobje	izjemoma	hipotenzija, hipoperfuzija, oligurija,
Srčno popuščanje	zgodaj ali z zamikom	da	dispneja, ortopneja, periferni edemi
Akutna ledvična okvara	prvi dnevi	lahko vztraja	oligurija, porast kreatinina
Atelektaza/plevralni izliv	prvi dnevi–tedni	da	dispneja, hipoksemija
Pljučnica	med hospitalizacijo ali pozneje	da	vročina, kašelj, hipoksemija
Možganska kap	perioperativno/zgodaj	redkeje	nov žariščni nevrološki izpad
Okužba sternotomije	dnevi–tedni	pogosto	bolečina, rdečina, sekrecija, vročina, dihescena rane
Postperikardiotomijski sindrom	običajno tedni	pogosto	vročina, bolečina, plevralni/perikardni izliv
Venska trombembolija	dnevi–tedni	da	dispneja, bolečina, tahikardija, hipoksemija

Začetna ocena mora vključevati vitalne znake, usmerjen klinični pregled, EKG, hemogram, oceno ledvične funkcije in elektrolitov ter glede na klinično sliko srčne biomarkerje in vnetne parametre. Rentgensko slikanje prsnega koša ter obposteljna ultrazvočna ocena srca in pljuč lahko hitro opredelita pljučno kongestijo, plevralni ali perikardialni izliv in pomembno disfunkcijo prekatov. Pri sumu na specifičen zaplet je potrebna nadaljnja usmerjena diagnostika in zgodnji posvet s kardiokirurškim centrom.

Tabela 2. Opozorilni simptomi po odpustu in začetna usmeritev.

Simptom/znak	Pomembni zapleti	Začetna usmeritev
Dispneja	srčno popuščanje, plevralni/perikardialni izliv, aritmija, pljučnica, pljučna embolija	vitalni znaki, EKG, RTG/UZ srca in pljuč, laboratorij
Bolečina v prsnem košu	ishemija, perikarditis, tamponada, pljučna embolija, zaplet sternotomije	EKG, pregled, biomarkerji in slikovna diagnostika glede na sum, UZ srca
Palpitacije	POAF ali druga aritmija	EKG, elektroliti, ocena hemodinamike
Vročina	okužba rane/mediastinitis, pljučnica, postperikardiotomijski sindrom	pregled rane, laboratorij, mikrobiološke preiskave, slikanje glede na žarišče
Hipotenzija/sinkopa	tamponada, krvavitev, aritmija, srčno popuščanje, pljučna embolija	hemodinamska ocena, obposteljna uz preiskava (RUSH protokol)
Rdečina ali sekrecija rane	površinska ali globoka okužba sternotomije	pregled rane, vnetni parametri, zgodnji kardiokirurški posvet

PREPREČEVANJE ZAPLETOV

Poleg ukrepov za ustrezo preoperativno pripravo in ustrezno pooperativno bolnišnično zdravljenje je za preprečevanje zapletov tudi ključen strukturiran odpust bolnika in bolniku razumljiva navodila. Bolnik mora razumeti način jemanja zdravil, oskrbo kirurške rane in priporočila glede telesne aktivnosti ter poznati opozorilne simptome ob katerih je potrebna obravnava pri zdravniku. Ob odpustu morata biti jasno določena tudi načrt nadaljnjega spremljanja in način ukrepanja ob poslabšanju.

ZAKLJUČEK

Pooperativni zapleti pomembno določajo kratkoročni in dolgoročni izid kardiokirurškega zdravljenja. Zgodnje obdobje zaznamujejo predvsem krvavitev, hemodinamska nestabilnost, aritmije, respiratorni zapleti, akutna ledvična okvara in nevrološki dogodki. Po odpustu pa se lahko prvič izrazijo okužbe kirurške rane, plevralni in perikardialni izlivi, postperikardiotomijski sindrom, srčno popuščanje, ponovitve aritmij ter trombembolični ali krvavitveni zapleti.

Poznavanje značilnega časovnega poteka in klinične slike omogoča hitrejšo prepoznavo potencialno nevarnih stanj. Pri bolniku, ki je nedavno prestal operacijo srca in ponovno poišče pomoč, mora biti prag za usmerjeno diagnostiko nizek.

Literatura in viri:

1. Ball, L., F. Costantino and P. Pelosi, *Postoperative complications of patients undergoing cardiac surgery.* Curr Opin Crit Care, 2016. 22(4): p. 386–92. 10.1097/mcc.0000000000000319.
2. Grant, M.C., et al., *Perioperative Care in Cardiac Surgery: A Joint Consensus Statement by the Enhanced Recovery After Surgery (ERAS) Cardiac Society, ERAS International Society, and The Society of Thoracic Surgeons (STS).* Ann Thorac Surg, 2024. 117(4): p. 669–689. 10.1016/j.athoracsur.2023.12.006.
3. Jeppsson, A., et al., *2024 EACTS Guidelines on perioperative medication in adult cardiac surgery.* Eur J Cardiothorac Surg, 2024. 67(1). 10.1093/ejcts/ezae355.
4. Suero, O.R., et al., *Postoperative atrial fibrillation (POAF) after cardiac surgery: clinical practice review.* J Thorac Dis, 2024. 16(2): p. 1503–1520. 10.21037/jtd-23-1626.
5. Belletti, A., et al., *Low cardiac output syndrome after adult cardiac surgery.* 2025. 21(11): p. 1–16. 10.22514/sv.2025.167.
6. Schoonen, A., et al., *Definitions of low cardiac output syndrome after cardiac surgery and their effect on the incidence of intraoperative LCOS: A literature review and cohort study.* Front Cardiovasc Med, 2022. 9: p. 926957. 10.3389/fcvm.2022.926957.
7. Weidenmann, V., et al., *Diagnostic dilemma of perioperative myocardial infarction after coronary artery bypass grafting: A review.* Int J Surg, 2020. 79: p. 76–83. 10.1016/j.ijsu.2020.05.036.
8. Casselman, F.P.A., et al., *2024 EACTS/EACTAIC Guidelines on patient blood management in adult cardiac surgery in collaboration with EBCP.* Eur J Cardiothorac Surg, 2025. 67(5). 10.1093/ejcts/ezae352.
9. Tanner, T.G. and M.O. Colvin, *Pulmonary Complications of Cardiac Surgery.* Lung, 2020. 198(6): p. 889–896. 10.1007/s00408-020-00405-7.
10. Beaver, T.M., et al., *Acute Kidney Injury after Cardiac Surgery.* Cardiorenal Med, 2024. 14(1): p. 437–442. 10.1159/000540396.
11. Oosterom-Eijmael, M.J.P., et al., *Cardiac surgery-associated acute kidney injury.* BJA Educ, 2026. 26(2): p. 92–100. 10.1016/j.bjae.2025.11.001.
12. Gilbey, T., et al., *Neurologic complications after cardiopulmonary bypass - A narrative review.* Perfusion, 2023. 38(8): p. 1545–1559. 10.1177/02676591221119312.
13. Perezgrovas-Olaria, R., et al., *Deep Sternal Wound Infection and Mortality in Cardiac Surgery: A Meta-analysis.* Ann Thorac Surg, 2023. 115(1): p. 272–280. 10.1016/j.athoracsur.2022.04.054.
14. Chen, D., et al., *Risk factors for sternal wound infection after open-heart operations: A systematic review and meta-analysis.* Int Wound J, 2024. 21(3): p. e14457. 10.1111/iwj.14457.
15. Lehto, J. and T. Kiviniemi, *Postpericardiotomy syndrome after cardiac surgery.* Ann Med, 2020. 52(6): p. 243–264. 10.1080/07853890.2020.1758339.
16. Shawon, M.S.R., et al., *Patient and hospital factors associated with 30-day readmissions after coronary artery bypass graft (CABG) surgery: a systematic review and meta-analysis.* J Cardiothorac Surg, 2021. 16(1): p. 172. 10.1186/s13019-021-01556-1.

KARDIOKIRURŠKI BOLNIK MED AMBULANTO DRUŽINSKE MEDICINE IN OPERACIJSKO DVORANO: MOČ SODELOVANJA ZA BOLJŠI IZID ZDRAVLJENJA

THE CARDIAC SURGERY PATIENT BETWEEN THE FAMILY MEDICINE CLINIC AND THE OPERATING ROOM: THE POWER OF COLLABORATION FOR BETTER TREATMENT OUTCOMES

Laura Vidmar, Rene Petrovič, Urška Intihar, Miha Antonič

Ključne besede: kardiokirurški bolnik; primarna zdravstvena obravnava; predoperativna priprava; pooperativno spremljanje; koordinacija obravnave

Keywords: cardiac surgery patients; primary health care; preoperative care; postoperative care; continuity of patient care

IZVLEČEK

Kardiokirurški bolnik zahteva celostno in kontinuirano obravnavo, ki vključuje sodelovanje med primarno zdravstveno ravnjo, kardiokirurškim timom, bolnikom in njegovimi bližnjimi. Predoperativno obdobje predstavlja pomembno priložnost za prepoznavanje in optimizacijo dejavnikov, ki vplivajo na perioperativno tveganje, vključno s krhkostjo, srčnim popuščanjem, podhranjenostjo in pridruženimi boleznimi. Pomembno vlogo ima tudi vključevanje družinskih članov v izobraževanje in podporo bolniku pri izvajanju predoperativnih ukrepov. Po odpustu sta za varno okrevanje ključna pravočasno klinično spremljanje in učinkovita koordinacija obravnave, saj omogočata zgodnje prepoznavanje pooperativnih zapletov, usklajevanje zdravljenja in vključevanje bolnika v nadaljnjo rehabilitacijo. Dodatne možnosti za izboljšanje kontinuitete obravnave predstavljata telefonsko spremljanje in oddaljeni telemonitoring. Celostno povezovanje primarne in specialistične zdravstvene obravnave tako omogoča boljšo pripravo bolnika na kardiokirurški poseg, varnejši prehod iz bolnišničnega v domače okolje ter dolgoročno podporo okrevanju in funkcionalnemu izidu.

ABSTRACT

Cardiac surgical patients require comprehensive and continuous care involving collaboration between primary healthcare, the cardiac surgical team, the patient, and their family members. The preoperative period represents an important opportunity to identify and optimize factors that may influence perioperative risk, including frailty, heart failure, renal and hepatic dysfunction, malnutrition, pulmonary disease, diabetes mellitus, and anemia. Involvement of family members in patient education and support is also important in facilitating adherence to recommended preoperative measures. Following hospital discharge, timely clinical follow-up and effective coordination of care are essential for safe recovery, enabling early recognition of postoperative complications, medication reconciliation, and appropriate referral to further

rehabilitation. Telephone follow-up and remote telemonitoring may provide additional opportunities to improve continuity of care. Integrating primary and specialist healthcare therefore facilitates better preparation for cardiac surgery, a safer transition from hospital to home, and sustained support throughout recovery, ultimately contributing to improved functional and clinical outcomes.

UVOD

Kardiokirurški poseg predstavlja velik stresni dogodek za pacienta, ki pogosto prihaja iz populacije z veliko komorbidnostmi, kot so povišana krhkost in zmanjšana fiziološka rezerva. Predoprerativni programi prehabilitacije, kot je program ERAS (Enhanced Recovery After Surgery), pripomorejo k izboljšanju pooperativnega okrevanja pacienta in zmanjšanju stroškov bolniščnične oskrbe zaradi zapletov. Dokazi kažejo, da sodelovanje med primarno zdravstveno oskrbo, družinsko usmerjeno podporo in kardiokirurškimi timi pomembno vpliva na potek zdravljenja in klinične izide v fazah predoperativne ocene tveganja, predoperativne rehabilitacije (prehabilitacije) ter prehodne ambulantne obravnave.[1-3]

PREDOPERATIVNA OCENA TVEGANJA IN OPTIMIZACIJA PACIENTA

Prehod do operacijske dvorane se zgodi že v ambulanti družinske medicine, kjer se opravi podrobna ocena tveganj za zaplete in komorbidnosti pacienta, ki jih lahko modificiramo že pred samim sprejemom na kardiokirurški oddelek.[1]

Predoperativna ocena kardiokirurškega bolnika temelji na celoviti opredelitvi dejavnikov, ki lahko vplivajo na perioperativno obolevnost in umrljivost, ter na njihovi predoperativni optimizaciji. V klinični praksi se za napovedovanje tveganja uporabljata predvsem model **Society of Thoracic Surgeons (STS)** in **European System for Cardiac Operative Risk Evaluation (EuroSCORE I in II)**, ki imata dobro napovedno vrednost za oceno tveganja pooperativnih zapletov. Kljub temu tradicionalni modeli ne zajemajo v zadostni meri telesne zmogljivosti in krhkosti bolnika.[4,5]

Krhkost predstavlja kompleksen sistemski sindrom, za katerega so značilne zmanjšane fiziološke rezerve in oslabelost, ter je pri bolnikih, podvrženih kardiokirurškim posegom, pomembno povezana z neugodnimi kliničnimi izidi in večjo umrljivostjo. Vključitev ocene krhkosti, kot je klinična ocena krhkosti, v predoperativno oceno tveganja je zato posebej pomembna pri ranljivih in visoko ogroženih bolnikih. Odločanje o nadaljnji obravnavi naj bo pri teh bolnikih multidisciplinarno ter naj vključuje bolnika, njegove bližnje, kirurga, anesteziologa in druge relevantne zdravstvene strokovnjake, pri čemer je treba upoštevati tudi bolnikove vrednote in preference.[4,5]

Veliko pozornosti tudi namenimo srčnemu popuščanju in sicer predvsem dekompenziranemu srčnem popuščanju. Pri elektivnih posegih je zato ključna

predoperativna optimizacija hemodinamskega, prehranskega in presnovnega stanja ter funkcije tarčnih organov. Ustrezno urejanje volumske bilance in prehranskega statusa, skupaj s prilagoditvijo farmakološkega zdravljenja, omogoča izboljšanje bolnikovega izhodiščnega stanja pred operativnim posegom. Posebno pozornost je treba nameniti tudi funkciji jeter in ledvic, ki je lahko zaradi srčnega popuščanja pomembno prizadeta.[5]

DELOVANJE LEDVIC IN JETER

Akutna poškodba ledvic predstavlja pogost zaplet po kardiokirurških posegih. Tveganje je povečano pri bolnikih s kronično ledvično boleznijo, močno pa vpliva tudi pojav srčnega popuščanja. Pri bolnikih s predoperativno akutno poškodbo ledvic elektivni poseg odložimo, razen če je srčno popuščanje razlog za akutno poškodbo ledvic. Predoperativna ocena ledvične funkcije mora vključevati oceno glomerulne filtracije, cistatina C in albuminurije. Pri pacientih, ki bodo prestali elektivni poseg, mora biti kreatinin v razponu enega leta najnižji pred operacijo in v primeru, da bodo prejeli jodov kontrast prestavimo poseg za 24 do 72 ur po prejemu kontrasta. Motnje jetrne funkcije lahko odražajo hipervolemijo, desnostransko srčno popuščanje ali primarno jetrno bolezen, zato pri pacientih z abnormalnimi jeternimi testi opravimo dodatno diagnostiko. Child-Pugh klasifikacija je bila v osnovi zasnovana za oceno tveganja pri pacientih s jeterno cirozo ampak dokazi nakazujejo da tudi napoveduje morbidnost in mortaliteto bolnikov s srčnim popuščanjem, LVAD napravami in presaditvijo srca.[5,6]

Tabela 1. Child-Pugh klasifikacija.[6]

Ocena	**1 točka**	**2 točki**	**3 točke**
Ascites	Brez ascitesa	Blag	Zmeren do hud
Jetrna encefalopatija	Brez encefalopatije	Stopnja 1–2 (ali obvladovana z zdravili)	Stopnja 3–4 (ali neodzivna na zdravljenje)
INR	< 1,7	1,7–2,3	> 2,3
Serumski albumin (g/L)	> 35	28–35	< 28
Skupni bilirubin (µmol/L)	< 34	34–50	> 50

PREHRANSKO STANJE

Prehransko stanje je pomemben spremenljiv dejavnik. Z oceno serumskega albumina prepoznavamo bolnike z neustreznim prehranskim statusom, pri ogroženih bolnikih in bolnikih s srčnim popuščanjem pa se poslužujemo ocene prealbumina. Ciljni vrednosti pri predoperativni optimizaciji sta >30 g/L (albumin) in >20 mg/dL (prealbumin).[5]

OCENA PLJUČNE FUNKCIJE IN PLJUČNE BOLEZNI

Pri bolnikih s pljučno boleznijo ali zmanjšano pljučno funkcijo je pred kardiokirurškim posegom potrebna optimizacija respiratornega stanja. Pri funkcionalni zmogljivosti <4 MET se opravi cikloergometrija in plinska analiza arterijskih plinov. Pooperativni pljučni zapleti, kot so atelektaza, pljučnica, bronhospazem, plevralni izliv, pljučni edem in respiratorna odpoved, pomembno vplivajo na obolevnost in umrljivost. Tveganje povečujejo predvsem višja starost, predhodna pljučna bolezen, kajenje in uživanje alkohola. Pri bolnikih z zmanjšano pljučno funkcijo pa k izboljšanju telesne zmogljivosti prispeva tudi predoperativni trening inspiratornih mišic.[5]

SLADKORNA BOLEZEN IN UREJENOST GLIKEMIJE

Sladkorna bolezen je povezana s povečanim perioperativnim tveganjem ter z motnjami endotelijske in trombocitne funkcije, neželenimi žilnimi dogodki, okužbami, miokardnim infarktom in akutno poškodbo ledvic. Ob sprejemu v bolnišnico določimo koncentracijo glukoze v krvi. Pri bolnikih s sladkorno boleznijo je pred elektivnim operativnim posegom potrebna ocena urejenosti bolezni in prilagoditev antidiabetične terapije. Zaželena je vrednost HbA1c <8 %, perioperativno pa je priporočljivo vzdrževati koncentracijo glukoze približno med 5,6 in 10,0 mmol/L. SGLT2 inhibitorje je treba zaradi tveganja euglikemične ketoacidoze ukiniti tri dni pred posegom, dapagliflozin pa štiri dni pred posegom. Metformin se ukine na dan operacije, druge peroralne antidiabetike pa se izpusti zjutraj na dan posega. Bazalnega inzulina se praviloma ne ukine, temveč se njegov odmerek ustrezno zmanjša, medtem ko se prandialni inzulin pri teščem bolniku izpusti. Pri uporabi agonistov receptorjev GLP-1 je potrebna individualna ocena tveganja zaradi njihovega vpliva na praznjenje želodca in možnosti aspiracije. Perioperativno je potrebno redno spremljanje glikemije ter ustrezno preprečevanje hipoglikemije in hiperglikemije.[5,7]

PREDOPERATIVNNI NADZOR ANEMIJE IN KOAGULACIJE

Predoperativna anemija je prisotna pri približno četrtini bolnikov, njeno pravočasno prepoznavanje omogoča zdravljenje reverzibilnih vzrokov pred operacijo. Pri anemiji zaradi pomanjkanja železa je indicirano nadomeščanje železa, ki se lahko začne več tednov pred posegom, pri izrazitejši anemiji pa je glede na klinično stanje lahko potrebna transfuzija koncentriranih eritrocitov.[5]

Bolniki, ki prejemajo antitrombotično ali antikoagulantno terapijo so izpostavljeni večjemu tveganju za pooperativno krvavitev, zato jih ocenimo s CHA_2DS_2-VASc kriterijem (visoko tveganje pri > 4) in HAS-BLED točkovnikom (visoko tveganje pri > 3) ter prilagodimo njihovo terapijo. Zaviralce P2Y12 je treba pred operacijo ukiniti glede na posamezno zdravilno učinkovino: tikagrelor vsaj 3 dni, klopidogrel 5 dni in prasugrel 7 dni pred posegom, medtem ko se pri bolnikih, ki so kandidati za CABG, acetilsalicilna kislina nadaljuje do operacije. Po posegu se pri bolnikih z nedavnim akutnim

koronarnim sindromom zaviralci P2Y12 ponovno uvedejo čim prej, običajno v 48 urah pri visokem ishemičnem tveganju oziroma v 3–4 dneh pri nižjem tveganju. Neposredne peroralne antikoagulante (NOAK) je priporočljivo ukiniti približno 2 dni pred operacijo, brez rutinskega premostitvenega zdravljenja s heparinom. Antagoniste vitamina K je treba ukiniti 5 dni pred posegom, premostitev z nefrakcioniranim ali nizkomolekularnim heparinom pa je indicirana le pri bolnikih z mehanskimi srčnimi zaklopkami, valvularno atrijsko fibrilacijo, atrijsko fibrilacijo z CHA_2DS_2-VASc > 4, v primeru akutnega trombemboličnega dogodka v zadnjih 4 tednih (ishemična možganska kap, AKS, pljučna embolija), tromb apeksa levega ventrikla ali ob deficiencah antitrombina III, proteina C in S. Nefrakcionirani heparin ukinemo 24 ur pred posegom, nizkomolekularni heparin pa 6 ur pred posegom. Pri urgentnih kot tudi elektivnih posegih pa se poslužujemo intraoperativnega zbiranja in retransfuzije avtologne krvi bolnika, če pričakujemo da bo bolnik izgubil >500 mL krvi.[5,8]

DRUŽINSKO USMERJENI UKREPI IN IZOBRAŽEVANJE

Aktivno vključevanje družinskih članov v perioperativno obravnavo predstavlja pomemben nefarmakološki ukrep za zmanjševanje psihološke obremenitve bolnika in stresa, povezanega s kirurškim posegom. Strukturirana predoperativna edukacija, ki vključuje tudi družinske člane, lahko zmanjša njihovo obremenitev ter izboljša zadovoljstvo z obravnavo.

Pomemben učinek ima lahko tudi vključevanje družinskih članov v predoperativno pripravo in svetovanje. Sodelovanje družine lahko prispeva k boljšemu upoštevanju priporočil glede opustitve kajenja in uživanja alkohola ter izvajanja dihalnih vaj pred operacijo. Na ta način družina predstavlja pomembno podporo bolniku pri izvajanju ukrepov, katerih cilj je izboljšati njegovo pripravljenost na kardiokirurški poseg.[9-11]

POOPERATIVNO SPREMLJANJE BOLNIKOV

KLINIČNO SPREMLJANJE

Eden od ključnih ciljev prvega obiska v primarnem zdravstvu, ki naj bi bil idealno načrtovan v 14 do 30 dneh po odpustu, je pravočasno prepoznavanje razvijajočih se kirurških zapletov, še preden ti zahtevajo urgentno ponovno hospitalizacijo. Pri bolnikih po odprti kirurški oskrbi anevrizme prsne aorte je zgodnje spremljanje v primarnem zdravstvu pri bolnikih s perioperativnimi zapleti zmanjšalo delež ponovnih hospitalizacij s 35,0 % na 20,4 %. Pri starejših bolnikih po kardiokirurških posegih je bila odsotnost ambulantnega pregleda v primarnem zdravstvu v 30 dneh po odpustu povezana s petkrat večjim tveganjem za neugoden funkcionalni izid v prvem letu. V širši populaciji kirurških bolnikov je bil pregled v primarnem zdravstvu v 14 dneh po odpustu povezan s 13 % manjšim tveganjem za sprejem v dom za starejše občane ali smrt.[12-14]

Pomemben del teh pregledov predstavlja ocena operativnih ran in odstranjevanje šivov. Pri kliničnem pregledu je treba sistematično oceniti področje mediane sternotomije in mesta odvzema vene safene ter biti pozoren na eritem, gnojni izcedek in znake nestabilnosti oziroma nezaraščanja prsnice. Sternalne zaplete je treba prepoznati čim prej, saj lahko globoke okužbe ali odpoved stabilnosti mediastinuma pomembno povečajo pooperativno obolevnost in umrljivost. Klinična obravnava vključuje tudi spremljanje morebitnih respiratornih zapletov; medtem ko je v bolnišničnem okolju pomembena predvsem pljučnica povezana z ventilatorjem oz. mehanskih predihavanjem, so po odpustu zaradi zmanjšane telesne aktivnosti bolniki še vedno dovzetni za okužbe dihal, pridobljene v domačem okolju.[13,14]

V okviru osebnih pregledov je pomembna uskladitev zdravljenja z antiagregacijskimi zdravili, antikoagulanti in zaviralci adrenergičnih receptorjev beta z namenom preprečevanja sekundarnih trombemboličnih zapletov. Redna avskultacija, klinična ocena tekočinskega ravnovesja in po potrebi slikovna diagnostika omogočajo zgodnejše prepoznavanje plevralnih ali perikardialnih izlivov, pri katerih je lahko potrebna punkcija. Strukturirano ambulantno Holterjevo spremljanje lahko omogoči prepoznavanje ponovitve atrijske fibrilacije po odpustu in s tem pravočasno prilagoditev peroralnega antikoagulantnega zdravljenja.[15–20]

PREHODNA PODPORA IN TELEMONITORING NA DALJAVO

Programi prehodne obravnave, ki jih vodijo medicinske sestre ali multidisciplinarni timi, vse pomembneje povezujejo obdobje med odpustom iz bolnišnice in prvim načrtovanim kirurškim kontrolnim pregledom, ki je 3 mesece po odpustu iz bolnišnice. Kompleksna navodila glede samooskrbe lahko bolnike ob odpustu pomembno obremenijo, pri čemer je v presečnih ocenah le 15,7 % bolnikov ohranilo zadostno znanje o oskrbi ran in prepoznavanju opozorilnih znakov. Strukturirani telefonski stiki 10 do 14 dni po odpustu omogočajo razreševanje blažjih simptomov, pojasnjevanje odmerjanja zdravil ter zmanjševanje psihološke stiske in občutka zapuščenosti.[15-22]

Vključevanje naprav za oddaljeno spremljanje fizioloških parametrov v programe prehodne obravnave omogoča hitrejše ukrepanje še pred razvojem kliničnega poslabšanja. V kliničnem preskušanju z uporabo domačega biometričnega spremljanja je 36 % vključenih bolnikov potrebovalo hitro prilagoditev zdravljenja zaradi zastajanja tekočine, aritmij ali nihanja krvnega tlaka. Vključitev oddaljenega spremljanja je bila povezana z zmanjšanjem 30-dnevnih ponovnih hospitalizacij z 24 % na 4 %. Sistematično spremljanje bolnikov v primarnem zdravstvu lahko dodatno podpira dolgoročno upoštevanje prehranskih in življenjskih priporočil ter s tem prispeva k ohranjanju dolgoročnih koristi revaskularizacije in rekonstrukcije zaklopk.[16,18,23,24]

ZAKLJUČEK

Kardiokirurški bolnik zahteva celostno in kontinuirano obravnavo, ki presega meje posameznih ravni zdravstvenega sistema. Uspešen izid kardiokirurškega zdravljenja ni odvisen le od kakovostno izvedenega operativnega posega, temveč tudi od ustrezne predoperativne ocene in optimizacije bolnikovega zdravstvenega stanja ter učinkovitega spremljanja po odpustu. Pri tem ima primarna zdravstvena obravnava pomembno vlogo pri zgodnjem prepoznavanju in obravnavi dejavnikov tveganja, kot so krhkost, srčno popuščanje, motnje delovanja ledvic in jeter, podhranjenost, pljučne bolezni, sladkorna bolezen, anemija ter motnje koagulacije.

Pomemben element celostne obravnave predstavlja tudi sodelovanje bolnika in njegovih bližnjih. Vključevanje družine v predoperativno izobraževanje in pripravo lahko izboljša sodelovanje pri izvajanju priporočenih ukrepov ter zmanjša psihološko obremenitev, povezano z zahtevnim kirurškim zdravljenjem. Po odpustu pa zgodnje klinično spremljanje, usklajevanje zdravljenja, prepoznavanje zapletov ter strukturirana prehodna obravnava omogočajo pravočasno ukrepanje in zmanjšujejo tveganje za neugoden potek okrevanja. Pri tem predstavljata telemedicina in oddaljeno spremljanje obetavni možnosti za dodatno izboljšanje kontinuitete obravnave.

Za optimalno oskrbo kardiokirurškega bolnika je zato ključno tesno sodelovanje med družinskim zdravnikom, kardiokirurškim timom, drugimi zdravstvenimi strokovnjaki, bolnikom in njegovimi bližnjimi. Vzpostavitev takšne povezane obravnave omogoča zgodnejše prepoznavanje tveganj, učinkovitejšo pripravo na operacijo, varnejši prehod iz bolnišnice v domače okolje ter dolgoročnejše ohranjanje učinkov kardiokirurškega zdravljenja. Sodelovanje med ambulanto družinske medicine in operacijsko dvorano tako ni le organizacijska povezava med različnimi ravnmi zdravstvene obravnave, temveč pomemben del procesa, ki lahko prispeva k boljšim kliničnim in funkcionalnim izidom kardiokirurških bolnikov.

Literatura in viri:

1. Grant MC, Crisafi C, Alvarez A, Arora RC, Brindle ME, Chatterjee S, Ender J, Fletcher N, Gregory AJ, Gunaydin S, Jahangiri M, Ljungqvist O, Lobdell KW, Morton V, Reddy VS, Salenger R, Sander M, Zarbock A, Engelman DT. Perioperative Care in Cardiac Surgery: A Joint Consensus Statement by the Enhanced Recovery After Surgery (ERAS) Cardiac Society, ERAS International Society, and The Society of Thoracic Surgeons (STS). Ann Thorac Surg. 2024 Apr;117(4):669-689. doi: 10.1016/j.athoracsur.2023.12.006. Epub 2024 Jan 28. Erratum in: Ann Thorac Surg. 2024 Aug;118(2):524-525. doi: 10.1016/j.athoracsur.2024.06.006. PMID: 38284956.
2. Bargnes V 3rd, Davidson S, Talbot L, Jin Z, Poppers J, Bergese SD. Start Strong, Finish Strong: A Review of Prehabilitation in Cardiac Surgery. Life (Basel). 2024 Jun 29;14(7):832. doi: 10.3390/life14070832. PMID: 39063586; PMCID: PMC11277598.
3. Engelman DT, Ben Ali W, Williams JB, et al. Guidelines for Perioperative Care in Cardiac Surgery: Enhanced Recovery After Surgery Society Recommendations. *JAMA Surg.* 2019;154(8):755–766. doi:10.1001/jamasurg.2019.1153
4. Montgomery C, Stelfox H, Norris C, Rolfson D, Meyer S, Zibdawi M, Bagshaw S. Association between preoperative frailty and outcomes among adults undergoing cardiac surgery: a

prospective cohort study. CMAJ Open. 2021 Jul 20;9(3):E777-E787. doi: 10.9778/cmajo.20200034. PMID: 34285057; PMCID: PMC8313095.

5. Mihalj M, Carrel T, Urman RD, Stueber F, Luedi MM. Recommendations for Preoperative Assessment and Shared Decision-Making in Cardiac Surgery. Curr Anesthesiol Rep. 2020 Jun;10(2):185-195. doi: 10.1007/s40140-020-00377-7. Epub 2020 Mar 4. PMID: 32431570; PMCID: PMC7236882.
6. R N H Pugh, I M Murray-Lyon, J L Dawson, M C Pietroni, Roger Williams, Transection of the oesophagus for bleeding oesophageal varices, British Journal of Surgery, Volume 60, Issue 8, August 1973, Pages 646–649, https://doi.org/10.1002/bjs.1800600817
7. American Diabetes Association Professional Practice Committee for Diabetes*; 16. Diabetes Care in the Hospital: Standards of Care in Diabetes—2026. Diabetes Care 1 January 2026; 49 (Supplement_1): S339–S355. https://doi.org/10.2337/dc26-S016
8. Polania Gutierrez JJ, Rocuts KR. Perioperative Anticoagulation Management. [Updated 2023 Jan 23]. In: StatPearls [Internet]. Treasure Island (FL): StatPearls Publishing; 2023 Jan-. Available from: https://www.ncbi.nlm.nih.gov/books/NBK557590/
9. Sigala, E., Pikoula, V., Dogka, V., Parisi, M., Tsompou, M., Stamatopoulou, E., Argyriou, M., Mandraveli, A., & Pistolas, D. (2025). Redefining preoperative care in cardiac surgery: The multifaceted impact of holistic and technological advances. European Journal of Cardiovascular Nursing. https://doi.org/10.1093/eurjcn/zvaf122.134
10. Yue, Y., Liu, S., Martín-Payo, R., Zhang, F.-Y., & Xie, X.-F. (2026). Effect of Family Intervention on Postoperative Delirium in Patients Undergoing Cardiac Surgery: A Systematic Review and Meta-Analysis.. The Journal of cardiovascular nursing. https://doi.org/10.1097/jcn.0000000000001335
11. Zhang, D., Zheng, H., Gan, Y., Chai, X.-C., Zeng, Y., Yu, X., Cheng, W., Zhao, Y., Chen, Z., & Zhou, Y. (2025). Application of family-centered care in cardiac surgery: a scoping review. European Journal of Medical Research, 30. https://doi.org/10.1186/s40001-025-02415-8
12. Brooke, B. S., Stone, D. H., Cronenwett, J., Nolan, B., DeMartino, R., Mackenzie, T., Goodman, D., & Goodney, P. (2014). Early Primary Care Provider Follow-up and Readmission After High-Risk Surgery. JAMA surgery, 149, 821 - 828. https://doi.org/10.1001/jamasurg.2014.157
13. De Waard, D., Fagan, A., Minnaar, C., & Horne, D. (2021). Management of patients after coronary artery bypass grafting surgery: a guide for primary care practitioners. CMAJ : Canadian Medical Association Journal, 193, E689 - E694. https://doi.org/10.1503/cmaj.191108
14. Gautam, N., Joshi, R., Joshi, D., Thakur, A., Jha, V., Basnet, N., Pokhrel, B., Poudel, S., Dhakal, P., Upreti, G., & Rajbanshi, B. (2026). Telephone Follow-Up After Cardiac Surgery: A Strategy to Reduce Readmissions and Unnecessary Emergency Visits. Nepalese Heart Journal. https://doi.org/10.3126/nhj.v23i1.95098
15. Carucci, A., D'Agostino, F., & Cesare, M. (2026). The cardiac surgery patient and the use of transitional care: Impact on post-operative complications and hospital readmissions. A structured narrative review.. Annali di Igiene Medicina Preventiva e di Comunità. https://doi.org/10.7416/ai.2026.17687
16. Downing, M., Bull, C., Chavis, T., Modrow, M., McConnell, G., Harr, C. M., & Williams, J. B. (2023). Results of a postoperative telemedicine trial after cardiac surgery and incorporation into practice. JTCVS Open, 16, 500 - 506. https://doi.org/10.1016/j.xjon.2023.09.016
17. Hoffmann, T., Heiberg, J., Hansen, L., & Hjortdal, V. (2023). The effect of early follow-up after open cardiac surgery in a student clinic. Scandinavian Cardiovascular Journal, 57. https://doi.org/10.1080/14017431.2023.2184861

18. Prisacariu, I., Iorescu, L.-V., Aboueddahab, C., Taheri, M., Beneki, E., Akıncı, B., Baťalík, L., Dumitrescu, S., Marketou, M., & Perone, F. (2026). Cardiac Rehabilitation in Patients After Coronary Artery Bypass Grafting: Core Components and Long-Term Follow-Up. Journal of Clinical Medicine, 15. https://doi.org/10.3390/jcm15031103

19. Suri, R., Belley-Côté, É., Baigent, S. M., Veloce, N. P., Ahmed, M., Devereaux, P., Healey, J., Whitlock, R., & McIntyre, W. F. (2025). Recurrence of Postoperative Atrial Fibrillation After Cardiac Surgery: Insights from a Tertiary Follow-Up Clinic. CJC Open, 8, 24 - 30. https://doi.org/10.1016/j.cjco.2025.09.016

20. Nasrawi, D., Latimer, S., Massey, D., & Gillespie, B. (2025). Postoperative care pathways for patients following coronary artery bypass grafting surgery: An observational study.. Australian critical care : official journal of the Confederation of Australian Critical Care Nurses, 38 4, 101234. https://doi.org/10.1016/j.aucc.2025.101234

21. Sawatzky, J., Christie, S., & Singal, R. (2013). Exploring outcomes of a nurse practitioner-managed cardiac surgery follow-up intervention: a randomized trial.. Journal of advanced nursing, 69 9, 2076-87. https://doi.org/10.1111/jan.12075

22. Millar, N., & Bursey, M. (2017). THE DEVELOPMENT OF A TELEPHONE FOLLOW-UP INTERVENTION FOR ADULT PATIENTS AFTER CARDIAC SURGERY. Canadian Journal of Cardiology, 33. https://doi.org/10.1016/j.cjca.2017.07.425

23. Charlebois, A., Macphee, E., & Coulton, R. (2022). CARDIAC SURGERY VIRTUAL FOLLOW-UP FOR PATIENTS AT HIGH-RISK FOR HOSPITAL READMISSION: DEVELOPMENT OF AN ENHANCED REMOTE TELEMONITORING CARE PLATFORM. The Canadian Journal of Cardiology, 38, S222 - S222. https://doi.org/10.1016/j.cjca.2022.08.210

24. Lizcano-Álvarez, Á., Carretero-Julián, L., Talavera-Sáez, A., Cristóbal-Zárate, B., Cid-Expósito, M., Alameda-Cuesta, A., Gómez Menor, C., Gómez Puente, J. M., López Köllmer, L., Belmonte Sánchez, S., Espejo, T. V., Álvarez Hermida, Á. Á., Pérez Vallejo, M. B., Gonzalez Alonso, V., Martín, A. R., Díaz Jimenez, I., Hernández Rodríguez, M. S., & Ortiz Sánchez, M. (2023). Intensive nurse-led follow-up in primary care to improve self-management and compliance behaviour after myocardial infarction. Nursing Open, 10, 5211 - 5224. https://doi.org/10.1002/nop2.1758

VLOGA IZBRANEGA OSEBNEGA ZDRAVNIKA PRI OBRAVNAVI BOLNIKA PO NEVROKIRURŠKEM POSEGU: ZGODNJI IN POZNI POOPERATIVNI ZAPLETI PRED IN PO ODPUSTU IZ BOLNIŠNICE

THE ROLE OF THE PRIMARY CARE PHYSICIAN IN THE MANAGEMENT OF PATIENT AFTER NEUROSURGICAL PROCEDURES: EARLY AND LATE POSTOPERATIVE COMPLICATIONS BEFORE AND AFTER HOSPITAL DISCHARGE

Marko Drešček

Ključne besede: nevrokirurški posegi; pooperativni zapleti; primarno zdravstveno varstvo; odpust bolnika; kontinuiteta oskrbe

Keywords: neurosurgical procedures; postoperative complications; primary health care; patient discharge; continuity of patient care

IZVLEČEK

Izhodišča: Vsi bolniki po nevrokirurških posegih (kraniotomije, posegi na hrbtenici, vstavitev ventrikuloperitonealnih (VP) drenaž, globoka možganska stimulacija) so v nadaljevanju zdravljenja, po odpustu iz bolnišnice, vodeni v ambulanti izbranega osebnega zdravnika (IOZ). Slednji morajo prepoznati tako zgodnje kot pozne pooperativne zaplete ter znati presoditi, kdaj je potrebna urgentna napotitev nazaj k nevrokirurgu.

Namen: Prikazati najpogostejše pooperativne zaplete po nevrokirurških posegih, ter opredeliti naloge primarnega in sekundarnega / terciarnega nivoja zdravstvenega varstva pri obravnavi bolnika po operativnem posegu.

Metode: Pregled literature (smernice strokovnih združenj, sistematični pregledi in izvirni članki).

Rezultati: Med zgodnjimi zapleti prevladujejo krvavitve oz. pojav hematomov, okužbe in disfunkcija ventrikuloperitonealne drenaže, epileptični napadi in venska trombembolija; med poznimi zapleti so pogosti pozna okužba, kronična bolečina oz. sindrom neuspele hrbtenične operacije, bolezen sosednjega segmenta, pozna disfunkcija šanta, zapleti z vstavljenimi materiali ter kognitivne spremembe. Kakovostna, pravočasna in strukturirana komunikacija (odpustnica, jasna navodila) med nevrokirurgom in IOZ pomembno vpliva na varnost bolnika po odpustu.

Zaključek: Jasna opredelitev vlog, standardizirana odpustnica s ključnimi informacijami in dogovorjeno pot za hitro vrnitev pacienta nazaj k operaterju so ključni za kakovostno in varno obravnavo nevrokirurškega bolnika po odpustu iz bolnišnice.

ABSTRACT

Background. All patients undergoing neurosurgical procedures (craniotomy, spinal surgery, ventriculoperitoneal (VP) shunt placement, and deep brain stimulation) continue their postoperative care after hospital discharge under the supervision of their primary care physician (PCP). PCPs must be able to recognize both early and late postoperative complications and assess when urgent referral back to a neurosurgeon is required.

Aim. To present the most common postoperative complications following neurosurgical procedures and to define the roles and responsibilities of primary, secondary, and tertiary healthcare in the management of patients following neurosurgical surgery.

Methods. A literature review was conducted, including guidelines from professional medical societies, systematic reviews, and original research articles.

Results. The most common early complications include bleeding or hematoma formation, infections, ventriculoperitoneal shunt dysfunction, seizures, and venous thromboembolism. Late complications include delayed infections, chronic pain or failed back surgery syndrome, adjacent segment disease, late shunt dysfunction, complications related to implanted materials, and cognitive changes. High-quality, timely, and structured communication between the neurosurgeon and the PCP, including a comprehensive discharge summary and clear follow-up instructions, has an important impact on patient safety after hospital discharge.

Conclusion. Clearly defined roles and responsibilities, a standardized discharge summary containing key clinical information, and an agreed pathway for rapid referral of the patient back to the operating neurosurgeon are essential for high-quality and safe post-discharge care of neurosurgical patients.

UVOD

Nevrokirurški posegi so v zadnjih desetletjih vse pogostejši in vse bolj raznoliki. IOZ se najpogosteje srečujejo z bolniki, ki okrevajo po posegih na hrbtenici (diskektomija, laminektomija, spondilodeza); IOZ občasno obravnavajo tudi bolnike po kraniotomijah, zaradi možganskih tumorjev, znotrajlobanjskih krvavitev ali po poškodbah glave; redkeje pa bolnike po vstavitvi ventrikuloperitonealnih (VP) drenaž pri hidrocefalusu in z globoko možgansko stimulacijo (GMS) pri gibalnih motnjah.

Dolžina hospitalizacije po kirurških posegih se v zadnjih letih zaradi hitrejših odpustov krajša, posledično se spremljanje pooperativnega okrevanja pacienta izvaja tudi v ambulanti IOZ.[1] Slednji je tako tudi prvi, ki ima možnost prepoznati morebitne zaplete po operaciji.

Kljub temu, da IOZ ni bil vključen v sam operativni poseg, se bolnik ali svojci nanj pogosto obrnejo ob novih simptomih ali poslabšanju stanja po odpustu. Za varno obravnavo je zato ključno, da IOZ prepozna morebitne zgodnje in pozne zaplete po različnih nevrokirurških posegih, ter zna ločiti urgentna stanja, ki zahtevajo vrnitev k operaterju, od stanj, ki lahko sam spremlja ambulantno. Pomembno je tudi, da so vloge in pričakovanja med nivojema zdravstvenega varstva jasno opredeljene.[2]

Namen tega prispevka je pregledati najpogostejše pooperativne zaplete po nevrokirurških posegih z vidika IOZ ter predlagati okvir za delitev dela in komunikacijo med nivojema zdravstvenega varstva.

NALOGE IN DELITEV DELA IN MED PRIMARNIM IN SEKUNDARNIM NIVOJEM

Kakovost odpustne dokumentacije neposredno vpliva na uspešen prehod bolnika iz bolnišnične v ambulantno obravnavo. Raziskave med zdravniki primarnega nivoja kažejo, da si IOZ najbolj želijo jasno navedeno diagnozo, potek zdravljenja, obrazložitev spremenjene terapije, laboratorijske izvide, (tudi zaznamba tistih, ki so morebiti še v delu), konkretna navodila za nadaljnje spremljanje bolnika ter jasno opredeljene razloge za vrnitev pacienta nazaj k operaterju.[3,4] Standardizirane predloge odpustnic izboljšajo doslednost, a lahko, če so odpustnice preveč na splošno napisane, izpustijo informacije, ki so za IOZ najpomembnejše pri bolnikih z več pričakovanimi zapleti.[5] Uvedba elektronske odpustnice in neposredne komunikacije (npr. sporočilo v skupnem informacijskem sistemu ali telefonski posvet) je v več raziskavah izboljšala zadovoljstvo IOZ in natančnost posredovanih podatkov.[4,6]

Za nevrokirurškega bolnika po odpustu je smiselno, da odpustnica vsebuje vsaj: vrsto in datum posega, pooperativne zaplete med hospitalizacijo, natančna navodila glede oskrbe rane, dovoljene fizične obremenitve pacienta, shemo ukinjanja ali nadaljevanja antiepileptične, antikoagulantne ali kortikosteroidne terapije, opozorilne znake z napotilom, na koga in kako hitro naj se bolnik ali IOZ obrne v primeru zapleta, ter vnaprej določen datum kontrolnega pregled pri nevrokirurgu.

KAJ IOZ PRIČAKUJE OD NEVROKIRURŠKE OBRAVNAVE

- Jasno, strukturirano odpustnico z opredeljenim načrtom nadaljnje obravnave in kontaktom za nujna vprašanja.
- Natančno shemo (uvajanja, prilagajanja, ukinjanja) za antiepileptično, kortikosteroidno terapijo in antikoagulantno / antiagregacijsko zaščito.
- Jasno opredeljene opozorilne znake, ob katerih naj IOZ takoj napoti bolnika nazaj k operaterju, in znake, ki so pričakovani ter jih je mogoče spremljati in razrešiti ambulantno.
- Hitro dosegljivost nevrokirurga za posvet v primerih nejasnosti.

NALOGE IOZ OB SPREMLJANJU BOLNIKA PO NEVROKIRURŠKEM POSEGU

- Spremljanje ter oskrba kirurške rane, s prepoznavo zgodnjih znakov okužbe ali dehiscence.
- Nadzor in prilagajanje odmerkov predpisane terapije (postopno ukinjanje kortikosteroidov, ponovna uvedba antikoagulantne terapije po dogovorjenem protokolu).

- Pravočasna prepoznava opozorilnih znakov in nujna napotitev bolnika nazaj k operaterju, z jasnim opisom novonastalega dogajanja.
- Podpora pri rehabilitaciji in psihosocialni oskrbi bolnika.

V praksi so šibki členi predvsem stiki med nivojema zdravstvenega varstva: nejasna ali pozno prispela odpustnica, nedosegljivost operaterja za telefonski ali e-posvet, v navodilih za zdravljenje pa podvajanje novoizdanih zdravil z že obstoječimi, ali izpad predhodne kronične terapije. Strukturirana, dvosmerna in po možnosti neposredna komunikacija (e-posvet, telefonski posvet) ta tveganja pomembno zmanjša.[3,6]

ZGODNJI POOPERATIVNI ZAPLETI

Zgodnji zapleti nastanejo med hospitalizacijo ali v prvih dneh do nekaj tednih po posegu; IOZ se z njimi najpogosteje sreča, kadar se pojavijo tik po odpustu ali kadar se zaplet med hospitalizacijo spregleda in se bolnik šele naknadno obrne na osebnega zdravnika.

KRVAVITEV IN EDEM

Pooperativna krvavitev oz. hematom v predelu posega se lahko pojavi ur do dni po kraniotomiji zaradi neurejenega krvnega tlaka, ostanka tumorja ali nepopolne hemostaze. Kaže se kot poslabšanje zavesti ali nov/poslabšan žariščni nevrološki izpad in zahteva takojšnjo napotitev na urgentno slikovno diagnostiko ter praviloma ponovno operacijo.[1,7]

OKUŽBA – RANE, KOSTI, MENINGITIS

Okužba kirurške rane, podkožja ali kostnega režnja ter meningitis sodijo med najpogostejše zgodnje zaplete po kraniotomiji in kranioplastiki. V literaturi je opisano, da je lahko incidenca zgodnjih zapletov (okužba, dehiscenca rane) tudi do 34 %.[8]

NEDELOVANJE VENTRIKULOPERITONEALNE (VP) DRENAŽE

Pri bolnikih z VP drenažo je treba v zgodnjem obdobju pomisliti predvsem na okluzijo ali okužbo sistema. Akutni znaki disfunkcije ali okužbe so glavobol, letargija, diplopija, slabost in bruhanje, epileptični napad, razdražljivost, pri majhnih otrocih napeta mečava in povečevanje obsega glave, ter zvišana telesna temperatura in okorel tilnik.[9] Najpogostejši vzrok odpovedi VP drenaže je obstrukcija, drugi najpogostejši vzrok, pogosteje pri otrocih, pa je okužba.[10]

EPILEPTIČNI NAPADI

Tveganje za zgodnji pooperativni epileptični napad po supratentorijski kraniotomiji je ocenjeno na približno 15–20 %.[11] Sodobne smernice (Neurocritical Care Society, American Association of Neurological Surgeons, European Association of Neuro-Oncology) pri bolnikih brez predhodne epilepsije, ki so napoteni na elektivno resekcijo supratentorijskega tumorja, praviloma odsvetujejo dalj časa trajajočo antiepileptično

profilakso, pri čemer pa je kratkotrajna profilaksa do približno 7 dni lahko smiselna pri visoko rizičnih bolnikih (poškodba glave, določene žilne indikacije).[11,12] Tudi v Cochranovem pregledu ni prepričljivih dokazov za dolgoročno korist profilakse pri vseh bolnikih po kraniotomiji.[13] IOZ mora zato poznati načrt njenega ukinjanja.

VENSKA TROMBEMBOLIJA (VTE)

Bolniki po nevrokirurških posegih imajo povečano tveganje za VTE, hkrati pa je pri njih večje tudi tveganje za znotrajlobanjske ali spinalne krvavitve ob antikoagulantni profilaksi. Ameriško hematološko združenje pri večjih nevrokirurških posegih odsvetuje farmakološko profilakso.[14] IOZ mora v odpustnici dobiti informacijo, ali in kako dolgo naj bolnik prejema tromboprofilakso ter kdaj jo je varno ponovno uvesti po hemostatsko občutljivih posegih.

POZNI POOPERATIVNI ZAPLETI

Pozni zapleti se pojavijo od več tednov, pa do več let po posegu, bolnik takrat običajno ni več rutinsko kontroliran pri nevrokirurgih, zato IOZ te zaplete pogosteje obravnava samostojno.

POZNA OKUŽBA IN ZAPLETI Z VSTAVLJENIMI MATERIALI

Okužbe, ki so povezane s trajno vstavljenimi materiali (VP drenaža, trajni kovinski ali sintetični vsadki, elektrode in generator pri GMS), se lahko pojavijo tudi več mesecev po posegu. Pri GMS je bilo v eni od velikih serij po prvem letu spremljanja ugotovljenih znatno več okužb, kot bi jih zaznali samo z uporabo standardne 90-dnevne definicije pooperativne okužbe, kar govori v prid vsaj enoletnemu spremljanju teh bolnikov.[15] Pri bolnikih z GMS lahko pride še do lokalnih zapletov kot je erozija kože nad generatorjem / elektrodo, ali do okvare elektrode.[15,16] Pri VP drenažah pa so opisani pozni zapleti, kot je trebušna psevdocista, ki se kaže z bolečino v trebuhu in tipno rezistenco.[10]

KRONIČNA BOLEČINA IN SINDROM NEUSPELE OPERACIJE HRBTENICE

Sindrom neuspele operacije hrbtenice (SNOH) je opredeljen kot vztrajanje ali ponovitev bolečine po operaciji hrbtenice. Po nekaterih ocenah se pojavi v približno 10 do 40 % primerov po operaciji.[17] Vzroki so različni – neustrezna dekompresija, epiduralna fibroza, ponovljena disk hernija, psevdoartroza, bolezen sosednjega segmenta ter psihosocialni dejavniki.[17,18] IOZ mora pri bolniku s ponovno ali vztrajno bolečino po operaciji hrbtenice vedno aktivno iskati opozorilne znake – sedlasta anestezija, novo nastala inkontinenca (sum na sindrom kavde ekvine); in vročina, mrzlica ali hujšanje (sum na okužbo) – preden bolečino opredeli kot pričakovano kronično bolečino.

BOLEZEN SOSEDNJEGA SEGMENTA

Po spondilodezi je opisano tveganje za degenerativne spremembe na sosednjih nivojih hrbtenice, ki niso zatrjeni. Stanje se lahko kaže z novo radikulopatijo ali nestabilnostjo tudi več let po posegu; tveganje narašča z večjim številom zatrjenih segmentov in je povezano z več drugimi dejavniki (starost, prekomerna teža, degeneracija sosednjega diskusa še pred operacijo).[19,20]

KOGNITIVNE SPREMEMBE

Pri bolnikih po večjih kraniotomijah je treba biti pozoren tudi na dolgoročne kognitivne spremembe[21] in pozne epileptične napade[13], ki zahtevajo ponovno diagnostično obravnavo, ne pa nujno urgentne napotitve.

PRAKTIČNA PRIPOROČILA ZA IZBRANEGA OSEBNEGA ZDRAVNIKA

Odločanje IOZ ob bolniku po nevrokirurškem posegu:

- Urgentna napotitev: novo nastali nevrološki izpadi, motnja zavesti, epileptični napad, znaki menigizma z vročino, sum na disfunkcijo / okužbo VP drenaže, sum na kavdo ekvino po posegu na hrbtenici.
- Zelo hiter posvet z nevrokirurgom (isti dan / v nekaj dneh): lokalni znaki okužbe rane brez sistemske prizadetosti, novo nastala ali naraščajoča bolečina brez drugih opozorilnih znakov, nejasnost glede doziranja ali prilagajanja terapije (antiepileptiki, antikoagulanti, kortikosteroidi).
- Ambulantna obravnava pri IOZ: spremljanje celjenja in nega pooperativne rane, podpora pri postopnem ukinjanju terapije po dogovorjeni shemi, rehabilitacija in fizioterapija, obravnava kronične bolečine v sodelovanju z ustreznimi kliničnimi specialisti algologi.

V odpustnici po nevrokirurških posegih naj bodo vedno zabeleženi sledeči podatki: diagnoza, poseg, zapleti med hospitalizacijo, shema terapije s trajanjem, opozorilni znaki, kontakt za nujna vprašanja, datum kontrole), kar izboljša varnost in zadovoljstvo tako bolnikov kot zdravnikov na obeh nivojih.[5–7]

ZAKLJUČEK

Nevrokirurški bolnik po odpustu iz bolnišnice potrebuje usklajeno obravnavo primarnega in sekundarnega / terciarnega nivoja. Izbrani osebni zdravnik igra ključno vlogo pri prepoznavi zgodnjih in poznih pooperativnih zapletov ter pri odločitvi, kdaj je potrebna nujna ponovna napotitev. Jasno opredeljene naloge, standardizirana in pravočasna odpustnica ter enostavna, a učinkovita dvosmerna komunikacija pot med nivojema so temelji varne in učinkovite obravnave naših skupnih bolnikov.

Literatura in viri:

1. Chughtai KA, Nemer OP, Kessler AT, Bhatt AA. Post-operative complications of craniotomy and craniectomy. Emergency Radiology 2018 26:1. 2018 Sep 25;26(1):99–107. doi:10.1007/S10140-018-1647-2 PubMed PMID: 30255407.
2. Elmore CE, Elliott M, Schmutz KE, Raaum SE, Johnson EP, Bristol AA, et al. Assessing Patient Readiness for Hospital Discharge, Discharge Communication, and Transitional Care Management. J Am Board Fam Med. 2024 Jul 1;37(4):706. doi:10.3122/JABFM.2023.230172R3 PubMed PMID: 39455272.
3. Chatterton B, Chen J, Schwarz EB, Karlin J. Primary Care Physicians' Perspectives on High-Quality Discharge Summaries. J Gen Intern Med. 2023 Jun 1;39(8):1438. doi:10.1007/S11606-023-08541-5 PubMed PMID: 38010464.
4. Murphy SF, Lenihan L, Orefuwa F, Colohan G, Hynes I, Collins CG. Electronic discharge summary and prescription: improving communication between hospital and primary care. Irish Journal of Medical Science (1971 -) 2016 186:2. 2016 Jan 25;186(2):455–9. doi:10.1007/S11845-016-1397-7 PubMed PMID: 26809947
5. Boddy N, Reeve J, Spencer RA, Avery AJ. One template does not fit all: where next to improve hospital discharge communication to primary care? Prim Health Care Res Dev. 2025 Sep 15;26:e78. doi:10.1017/S1463423625100327 PubMed PMID: 40947977.
6. Munchhof A, Gruber R, Lane KA, Bo N, Rattray NA. Beyond Discharge Summaries: Communication Preferences in Care Transitions Between Hospitalists and Primary Care Providers Using Electronic Medical Records. J Gen Intern Med. 2020 Jun 1;35(6):1789. doi:10.1007/S11606-020-05786-2 PubMed PMID: 32242311.
7. Garrett MP, Spetzler RF. Craniotomy. Encyclopedia of the Neurological Sciences. 2026 Jan 31;896–7. doi:10.1016/B978-0-12-385157-4.00738-7 PubMed PMID: 32809757.
8. Chowdhury SKR, Kumar A, Kumar P. A Retrospective Study of Complications in Cranioplasty: 7-Year Period. J Maxillofac Oral Surg. 2020 Dec 1;20(4):558. doi:10.1007/S12663-020-01482-0 PubMed PMID: 34776684.
9. Haratek K, Skalický P, Bubeníková A, Zazay A, Bradáč O. Ventriculoperitoneal Shunt. Normal Pressure Hydrocephalus: Pathophysiology, Diagnosis, Treatment and Outcome. 2023 Aug 23;449–62. doi:10.1007/978-3-031-36522-5_21 PubMed PMID: 29083724.
10. Paff M, Alexandru-Abrams D, Muhonen M, Loudon W. Ventriculoperitoneal shunt complications: A review. Interdisciplinary Neurosurgery. 2018 Sep 1;13:66–70. doi:10.1016/J.INAT.2018.04.004
11. Rowe AS, Ullman J, Johnson EL, Gilmore EJ, Olson DW, Rayi A, et al. Guidelines for Seizure Prophylaxis in Patients Undergoing Supratentorial Neurosurgery: A Statement for Healthcare Professionals from the Neurocritical Care Society. Neurocrit Care. 2026 Aug 1;45(1):34–57. doi:10.1007/S12028-026-02522-2 PubMed PMID: 42087034.
12. Gould J, Patel S, Chaurasia B. Postoperative seizure prophylaxis after craniotomy: a current evidence and ongoing controversy. Annals of Medicine and Surgery. 2025 Dec;87(12):7936. doi:10.1097/MS9.0000000000004247 PubMed PMID: 41377230.
13. Greenhalgh J, Weston J, Dundar Y, Nevitt SJ, Marson AG. Antiepileptic drugs as prophylaxis for postcraniotomy seizures. Cochrane Database Syst Rev. 2020 Apr 28;2020(4):CD007286. doi:10.1002/14651858.CD007286.PUB5 PubMed PMID: 32343399.
14. Anderson DR, Morgano GP, Bennett C, Dentali F, Francis CW, Garcia DA, et al. American Society of Hematology 2019 guidelines for management of venous thromboembolism: prevention of venous thromboembolism in surgical hospitalized patients. Blood Adv. 2019 Dec 10;3(23):3898–944. doi:10.1182/BLOODADVANCES.2019000975 PubMed PMID: 31794602.

15. Abode-Iyamah KO, Chiang HY, Woodroffe RW, Park B, Jareczek FJ, Nagahama Y, et al. Deep brain stimulation hardware–related infections: 10-year experience at a single institution. J Neurosurg. 2018 Mar 9;130(2):629–38. doi:10.3171/2017.9.JNS1780 PubMed PMID: 29521584.

16. Sorar M, Hanalioglu S, Kocer B, Eser MT, Comoglu SS, Kertmen H. Experience Reduces Surgical and Hardware-Related Complications of Deep Brain Stimulation Surgery: A Single-Center Study of 181 Patients Operated in Six Years. Parkinsons Dis. 2018;2018. doi:10.1155/2018/3056018 PubMed PMID: 30140425.

17. Dhatt SS, Gupta A, Kumar V, Das S, Dunga ST. Clinical Insights and Statistical Analysis of Failed Back Surgery Syndrome: A Multicentric Retrospective Review. Asian J Neurosurg. 2025 Mar;21(1):78. doi:10.1055/S-0045-1812072 PubMed PMID: 41782590.

18. Rhoul A, Gartit M, Noumairi M, Mir SEL, Oumri AA EL. Failed Back Surgery Syndrome: An Updated Review. AACE Clin Case Rep. 2021 Jan 7;7(1):1. doi:10.2174/18763863-V16-230627-2022-15 PubMed PMID: 33718602.

19. Epstein N. Adjacent level disease following lumbar spine surgery: A review. Surg Neurol Int. 2015 Nov 1;6(Suppl 24):S591–9. doi:10.4103/2152-7806.170432 PubMed PMID: 26693387.

20. Mesregah MK, Yoshida B, Lashkari N, Abedi A, Meisel HJ, Diwan A, et al. Demographic, clinical, and operative risk factors associated with postoperative adjacent segment disease in patients undergoing lumbar spine fusions: a systematic review and meta-analysis. The Spine Journal. 2022 Jun 1;22(6):1038–69. doi:10.1016/J.SPINEE.2021.12.002 PubMed PMID: 34896610.

21. Gondar R, Patet G, Schaller K, Meling TR. Meningiomas and Cognitive Impairment after Treatment: A Systematic and Narrative Review. Cancers (Basel). 2021 Apr 2;13(8). doi:10.3390/CANCERS13081846 PubMed PMID: 33924372.

NEVROKIRURŠKI PACIENT V POOPERATIVNEM OBDOBJU: PREPOZNAVANJE ZAPLETOV PO ODPUSTU

THE NEUROSURGICAL PATIENT IN THE POSTOPERATIVE PERIOD: RECOGNIZING COMPLICATIONS AFTER DISCHARGE

Arne Jeglič

Ključne besede: nevrokirurgija; pooperativni zapleti; družinska medicina; okužba operativnega mesta; likvorska fistula; urgentna napotitev

Keywords: neurosurgery; postoperative complications; family practice; surgical wound infection; cerebrospinal fluid leak; referral and consultation, urgent

IZVLEČEK

Po odpustu po nevrokirurškem posegu se lahko razvijejo zapleti, pri katerih je za ugoden izid ključno zgodnje prepoznavanje. Družinski zdravnik pogosto prvi zazna odklon od pričakovanega okrevanja. Klinična slika pooperativnih okužb je lahko neizrazita, zato odsotnost vročine, meningizma ali sprememb operativne rane ne izključuje globoke okužbe. Namen prispevka je predstaviti najpomembnejše opozorilne simptome in znake po intrakranialnih in spinalnih posegih ter opredeliti začetno diagnostiko in nujnost specialistične obravnave v prvih treh mesecih po operaciji.

Prispevek obravnava meningitis in ventrikulitis, intrakranialni empiem in absces, osteomielitis kostnega pokrova, spinalne okužbe ter likvorske fistule. Med neinfekcijskimi zapleti so poudarjeni krvavitve, hidrocefalus, tromboza možganskih venskih sinusov, epileptični napadi, endokrine in elektrolitske motnje, akutna kompresija živčnih struktur ter posebnosti po posegih na vratni hrbtenici.

Naraščanje težav po začetnem izboljšanju je pomemben razlog za ponovno oceno. Nov nevrološki izpad, motnja zavesti, sfinktrska motnja ali sum na okužbo osrednjega živčevja zahtevajo takojšnjo bolnišnično obravnavo. Varno spremljanje temelji na primerjavi s stanjem ob odpustu, oceni smeri okrevanja in nizkem pragu za neposreden kontakt z nevrokirurško službo.

ABSTRACT

Following discharge after neurosurgical procedures, complications may develop for which early recognition is essential to achieving a favourable outcome. The family physician is often the first to identify deviations from the expected course of recovery. The clinical presentation of postoperative infections may be subtle; therefore, the absence of fever, meningismus or changes in the surgical wound does not exclude a deep-seated infection. The aim of this article is to present the most important warning symptoms and signs following intracranial and spinal

procedures, and to define the initial diagnostic approach and the urgency of specialist assessment during the first three months after surgery.

The article addresses meningitis and ventriculitis, intracranial empyema and abscess, bone flap osteomyelitis, spinal infections, and cerebrospinal fluid leaks. Non-infectious complications discussed include haemorrhage, hydrocephalus, cerebral venous sinus thrombosis, seizures, endocrine and electrolyte disturbances, acute compression of neural structures, and complications specific to cervical spine procedures.

Worsening symptoms after initial improvement are an important indication for reassessment. New-onset neurological deficits, altered consciousness, sphincter dysfunction or suspected central nervous system infection require immediate hospital evaluation. Safe follow-up is based on comparison with the patient's condition at discharge, assessment of the trajectory of recovery, and a low threshold for direct contact with the neurosurgical team.

UVOD

Po odpustu se del prepoznavanja pooperativnih zapletov prenese v ambulanto družinske medicine. Prispevek obravnava odraslega bolnika po odpustu v domačo oskrbo, s poudarkom na obdobju do 90. dne po nevrokirurškem posegu. Ta časovna meja je praktičen okvir spremljanja, saj se lahko okužbe ob vsadkih, težave s celjenjem in zapleti likvorske drenaže pojavijo tudi pozneje. Posebej pomembne so okužbe, katerih prvi znaki pogosto nastopijo šele po odpustu.[1,2]

Klinična presoja mora upoštevati vrsto posega, operativni pristop, prisotnost implantatov ali likvorskega drenažnega Sistema ter nevrološko stanje ob odpustu. Pri spinalnih posegih se tveganja po ekstraduralni dekompresiji, instrumentirani fuziji in intraduralni operaciji razlikujejo. Tudi odstotki zapletov iz posameznih raziskav so vezani na opredelitev zapleta in obravnavano populacijo ter jih ni mogoče neposredno prenesti na vse operirane bolnike.[3–5]

Najpomembnejši podatek pri kontrolnem pregledu je potek težav. Blaga bolečina v področju operativne rane, utrujenost in že dokumentiran nevrološki izpad so lahko del okrevanja. Nova težava, stopnjevanje bolečine ali ponovno poslabšanje po začetnem izboljšanju zahtevajo ponovno oceno. Pri bolniku s kortikosteroidno ali drugo imunosupresivno terapijo je lahko sistemski vnetni odziv oslabljen, zato ima klinično poslabšanje večjo težo kot odsotnost vročine.[3,6,7]

ZAPLETI PO INTRAKRANIALNIH POSEGIH

ZNAČILNOSTI POOPERATIVNIH OKUŽB

Okužba po intrakranialnem posegu lahko zajame kožo in podkožje, globoka mehka tkiva, kostni pokrov, epiduralni ali subduralni prostor, možganski parenhim oziroma likvorske prostore. Posamezne oblike se lahko prekrivajo. Naraščajoča rdečina, občutljivost, oteklina, razprtje rane in gnojni izcedek so opozorilni znaki, vendar mirna rana ne izključuje empiema, abscesa ali meningitisa.[6,8–10]

Del okužb povzročajo manj virulentni mikroorganizmi, zlasti *Cutibacterium acnes* in koagulazno negativni stafilokoki, zaradi česar je potek lahko počasen in klinično prikrit. V raziskavi kranialnih okužb s *C. acnes* je bila vročina prisotna pri 15,6 %, gnojni izcedek pa pri 31,3 % bolnikov. Empiem je predstavljal 84 % okužb; mediana časa do diagnoze je znašala 31 dni. V primerjalni skupini okužb z aerobnimi bakterijami je bila vročina prisotna pri približno 53 %. Te ugotovitve podpirajo previdnost pri afebrilnem bolniku, ne pa sklepa, da so pooperativne okužbe praviloma blage. *Staphylococcus aureus* in gramnegativni bacili lahko povzročijo hitro napredujočo okužbo.[6,11,12]

MENINGITIS IN VENTRIKULITIS

Pogostost meningitisa oziroma ventrikulitisa se med populacijami razlikuje. V prospektivni kohorti kranialnih posegov je znašala približno 1,7 %, v drugi kohorti kraniotomij pa 4,8 %. Po operacijah lobanjske baze je bila pogostost pooperativnega meningitisa 3,1 %, mediana nastopa simptomov pa 12 dni po posegu. Ob trajni likvorski fistuli je mogoč tudi bistveno poznejši pojav.[1,13,14]

Na okužbo opozarjajo nov ali naraščajoč glavobol, slabost, bruhanje, vročina, fotofobija, zaspanost in sprememba vedenja oziroma zavesti. V kohorti meningitisov po operacijah llobanjske baze so glavobol opisali pri 87,5 %, slabost ali bruhanje pri 75 %, vročino pri 62,5 %, spremembo mentalnega stanja pri 56,3 % in otrdel vrat pri 31,3 % bolnikov. Čakanje na popolno klasično sliko meningitisa lahko zato odloži diagnozo.[1]

Ob kliničnem sumu je potrebna takojšnja bolnišnična obravnava. Hemogram, CRP, elektroliti in hemokulture lahko podprejo diagnostiko, vendar njihovega odvzema ali izvidov ne čakamo, če bi to odložilo napotitev. V bolnišnici sledi presoja potrebe po nadaljni diagnostiki.[6]

Aseptičnega oziroma kemičnega meningitisa na primarni ravni ni mogoče zanesljivo razlikovati od bakterijskega samo po klinični sliki ali eni negativni kulturi. Ob sumu na bakterijski meningitis ali sepso slikanje in mikrobiološki odvzemi ne smejo odložiti nujnega zdravljenja. Izbira empiričnih antibiotikov mora upoštevati pooperativne povzročitelje in lokalno občutljivost.[6]

SUBDURALNI IN EPIDURALNI EMPIEM

Empiem je gnojna kolekcija v subduralnem ali epiduralnem prostoru. Subduralna okužba se lahko širi in povzroči kortikalno draženje, venski infarkt ali masni učinek. V kohorti po kirurški evakuaciji kroničnega subduralnega hematoma je pogostost subduralnega empiema znašala 1,4 %. Mediana časa do kirurške evakuacije empiema je bila 23 dni, kar opredeljuje čas zdravljenja in ne natančnega začetka simptomov. Za epiduralni empiem ni ene primerljive ocene pogostosti po vseh vrstah kraniotomije.[8,11]

Klinična slika lahko spominja na ponovitev kroničnega subduralnega hematoma. V navedeni kohorti so hemiparezo ugotovili pri približno 54 %, okužbo rane pri 30 % in disfazijo pri 22 % bolnikov; 65 % jih ni imelo povišane temperature. Na empiem je zato

treba pomisliti ob novem žariščnem izpadu, epileptičnem napadu, progresivnem glavobolu ali nepojasnjenem kognitivnem poslabšanju, tudi če je rana navidez mirna.[8]

Sum na empiem zahteva urgentno slikanje in nevrokirurško oceno. MRI s kontrastom in difuzijskimi sekvencami je pomembna preiskava za opredelitev okužene kolekcije; normalen nekontrastni CT okužbe ne izključuje. Lumbalna punkcija ni preiskava prve izbire za dokazovanje empiema in je lahko ob masnem učinku nevarna.[6,8]

MOŽGANSKI ABSCES

Pooperativni možganski absces je redek, vendar potencialno življenjsko ogrožajoč zaplet. V kirurški kohorti je pogostost operativno zdravljenega pooperativnega abscesa znašala približno 0,36 %. Mediana intervala od začetne operacije do abscesa je bila 1,5 meseca, možna paje bila tudi predstavitev tudi po več mesecih.[12]

Bolnik lahko navaja naraščajoč glavobol, slabost ali bruhanje; pojavijo se lahko epileptični napadi, žariščni nevrološki izpad in motnja zavesti. Sistemski znaki okužbe niso nujno izraziti. Ob sumu je potrebna takojšnja bolnišnična obravnava z MRI s kontrastom in difuzijskimi sekvencami oziroma urgentnim CT glave s KS, kadar MRI ni takoj dostopen. Zdrabljenje je kirurška evakuacija abscesa in antibiotična terapija.[12,15]

OKUŽBA RANE IN OSTEOMIELITIS KOSTNEGA POKROVA

V kohorti elektivnih kraniotomij zaradi možganskih tumorjev je pogostost vseh okužb operativnega mesta znašala 1,50 %. Povprečni čas do ugotovitve površinske incizijske okužbe je bil približno devet dni, globoke incizijske okužbe pa približno sedem tednov. Odstranitev kostnega pokrova zaradi osteomielitisa je bila potrebna pri 0,34 % operiranih.[10]

Osteomielitis se lahko kaže z dolgotrajno krasto, dehiscenco občutljivostjo, oteklino ali vztrajnim izcedkom. V kohorti okužb kostnega pokrova po kranioplastiki je imelo spremembe rane 79,9 % bolnikov. Ob sumu sta potrebna CT glave za oceno kosti ter MRI glave s KS za prikaz mehkih tkiv in intrakranialnega širjenja. Ponavljajoče se kratke empirične antibiotične kure brez ocene globine procesa lahko odložijo dokončno obravnavo.[9]

Stabilen bolnik z novim gnojnim izcedkom ali dehiscenco potrebuje kontakt z nevrokirurško službo še isti dan. Ob sistemski prizadetosti, glavobolu ali nevroloških simptomih je potrebna takojšnja urgentna obravnava. Površinski bris ne more zanesljivo nadomestiti globokega operativnega vzorca. Terapija je operativna s odstranitvijo inficiranega kostnega režnja in antibiotična terapija.[3,9]

LIKVORSKA FISTULA IN PSEVDOMENINGOKELA

Likvorska fistula se lahko kaže kot bister voden izcedek iz operativne rane, nosu ali ušesa, odvisno od operativnega pristopa. V pogostost pooperativne likvoreje je 7,1 %, pri čemer je višja po infratentorialnih kot po supratentorialnih posegih, in sicer 11,7 %

oziroma 5,8 %. Likvoreja je bila povezana s povečano verjetnostjo okužbe rane oziroma meningitisa.[4]

Nova zunanja likvoreja zahteva specialistično oceno še isti dan. Zunanjo rano sterilno prekrijemo, kolekcije pa v ambulanti rutinsko ne punktiramo. Laboratorijska potrditev nosne ali ušesne likvoreje z β2-transferrinom je lahko uporabna, vendar ne sme odložiti napotitve. O potrebi po drenaži, zapiranju fistule ali reviziji odloči nevrokirurg.[4,16]

Likvoreja z vročino, novim glavobolom, meningizmom ali nevrološkim poslabšanjem zahteva takojšnjo urgentno obravnavo. Nova ali rastoča zaprta kolekcija prav tako zahteva zgodnji kontakt z operativnim timom, medtem ko stabilno, že ocenjeno psevdomeningokelo spremljamo po njegovih navodilih.[1,4]

KRVAVITEV IN PONOVITEV KRONIČNEGA SUBDURALNEGA HEMATOMA

Pooperativna intrakranialna krvavitev je najpogostejša zgodaj, vendar se lahko klinično pomembna kolekcija pokaže tudi po odpustu. V kohorti kraniotomij je bila reoperacija zaradi hematoma potrebna pri 1,5 % bolnikov. Nov nevrološki izpad, upad zavesti, ponavljajoče se bruhanje ali izrazit in naraščajoč glavobol zahtevajo takojšnjo napotitev in urgentni CT glave. Podatek o antikoagulantnem oziroma antiagregacijskem zdravljenju in zadnjem odmerku je pomemben del predaje bolnika.[17]

Ponovitev kroničnega subduralnega hematoma se lahko pokaže s ponovitvijo nevrološke simptomatike v tednih oziroma mesecih. Po trepanaciji z drenažo je metaanalitično ocenjena pogostost ponovitve približno 12,8 %. Novo ali napredujoče poslabšanje zahteva oceno še isti dan, akutni izpad pa takojšnjo urgentno obravnavo. Diferencialna diagnoza vključuje tudi subduralni empiem.[8,18]

HIDROCEFALUS IN DISFUNKCIJA LIKVORSKEGA DRENAŽNEGA SISTEMA

Hidrocefalus ali motnja delovanja šdrenažnega sistema se lahko pojavita v dneh, tednih ali pozneje. Opozorilni simptomi so so lahko simptomi akutnega hidrocefalusa z glavobolom, slabostjo z bruhanjem in motnjami zavesti, simpt, lahko pa simptomatika kot posledica normotenzivnega hidrocefalusa s motnjami hoje, kognicije in sfinktersimi motnjami. Ob akutnem poslabšanju je potrebna takojšnja nevrokirurška ocena in CT glave. Rdečina ali občutljivost vzdolž sistema, vročina in pri ventrikuloperitonealnem šantu nova trebušna bolečina lahko kažejo na okužbo sistema.[6,19]

TROMBOZA MOŽGANSKIH VENSKIH SINUSOV

Po posegih v bližini duralnih venskih sinusov, zlasti po parasagitalnih operacijah ali posegih v zadnji lobanjski kotanji, je treba upoštevati pooperativno vensko trombozo. Številne radiološko ugotovljene segmentalne tromboze so asimptomatske, zato njihovih deležev ne smemo enačiti s pogostostjo klinično pomembnega zapleta.

Simptomatska oblika se lahko kaže s progresivnim glavobolom, bruhanjem, motnjo vida, epileptičnim napadom, žariščnim izpadom ali motnjo zavesti.[20]

Ob utemeljenem sumu je potrebna urgentna specialistična ocena s CT- ali MR-venografijo. Odločitev o terapevtski antikoagulaciji je po sveži operaciji individualna, saj je treba uravnotežiti tveganje napredovanja tromboze in pooperativne krvavitve.[17,20]

EPILEPTIČNI NAPADI IN MOŽGANSKI EDEM

Epileptični napad se lahko pojavi zgodaj ali pozno po posegu. Prvi napad po operaciji zahteva urgentno oceno morebitnega strukturnega, infekcijskega ali presnovnega vzroka. Napad, ki traja pet minut ali več, ponavljanje napadov brez povrnitve zavesti ali motnja dihanja zahtevajo aktivacijo nujne medicinske pomoči in takojšnje zdravljenje. Antiepileptične terapije ne ukinjamo brez dogovora s specialistom.[6,21]

Vračanje glavobola ali nevrološkega izpada ob zmanjševanju deksametazona lahko spremlja možganski edem, vendar takega poslabšanja ne smemo avtomatično pripisati spremembi steroidne terapije. Nov izpad zahteva urgentno oceno, o prilagoditvi steroidov pa se dogovorimo z operativnim timom. Hkrati upoštevamo možnost okužbe, krvavitve in presnovne motnje.[6,7]

ENDOKRINE IN ELEKTROLITSKE MOTNJE PO SELLARNIH POSEGIH

Po transsfenoidalni operaciji je pomembna zapoznela hiponatriemija, ki pogosto doseže vrh okoli sedmega do osmega pooperativnega dne. Metaanalitična pogostost zapoznele hiponatriemije je znašala 10,5 %, simptomatske oblike pa 5,0 %. Opozorilni simptomi so nov glavobol, slabost, bruhanje, izrazita utrujenost, zmedenost ali epileptični napad. Potrebna je takojšnja določitev natrija, ob nevroloških simptomih pa urgentna obravnava. Načrt kontrol natrija mora slediti odpustnim navodilom.[22,23]

Izrazita poliurija in žeja lahko kažeta na pomanjkanje arginin-vazopresina ter vodita v dehidracijo in hipernatriemijo. Oslabelost, slabost, bruhanje in hipotenzija lahko kažejo na adrenalno insuficienco. Ob sumu na adrenalno krizo nujnega zdravljenja ne odlašamo zaradi hormonskih izvidov. Uporaba hidrokortizona, desmopresina in navodila glede tekočin morajo slediti individualnemu endokrinološkemu načrtu; enotno omejevanje pitja ni primerno za vse bolnike.[23]

ZAPLETI PO SPINALNIH POSEGIH

OKUŽBA OPERATIVNEGA MESTA IN OKUŽBA OB INSTRUMENTACIJI

V kohorti spinalnih posegov je pogostost okužbe operativnega mesta znašala 4,2 %. Diagnozo so v povprečju postavili približno štiri tedne po posegu, pri 72,7 % okužb pa šele v ambulantni obravnavi. Najpogostejša težava je bil izcedek iz rane, prisoten pri 68,2 %. CRP je bil povišan pri 98,0 %, levkocitoza pa le pri 48,6 % bolnikov. Ti deleži

opisujejo klinične najdbe v izbrani kohorti in ne univerzalne občutljivosti laboratorijskih preiskav.[2]

Poleg rdečine, otekanja, dehiscence in gnojnega izcedka lahko na globoko okužbo opozarja predvsem vztrajna ali ponovno naraščajoča globoka bolečina. Rana je lahko navidez zaceljena in vročina odsotna. Po instrumentiranem posegu so ob poznejši okužbi možni fistula, bolečina in razrahljanje vsadka. Potrebna je ocena globine procesa, stabilnosti in mikrobiološkega povzročitelja.[3]

Stabilen bolnik z utemeljenim sumom na globoko okužbo potrebuje kontakt s spinalnim timom še isti dan. Pri novi nevrološki prizadetosti ali sistemski nestabilnosti sledi takojšnja urgentna pot. Hemogram, CRP, sedimentacija in hemokulture dopolnjujejo diagnostiko; pri globoki okužbi je praviloma pomemben MRI s kontrastom. Površinski bris ne nadomesti globokega vzorca.[3,24]

DISCITIS IN SPONDILODISCITIS

Pooperativna okužba medvretenčne ploščice in sosednjih teles vretenc se pogosto pokaže z bolečino po začetnem izboljšanju. V kohorti pooperativnega spondilodiscitisa je bil povprečni nastop simptomov približno štiri tedne po operaciji. Bolečina je lahko izrazita pri gibanju, prisotna v mirovanju in slabo odzivna na običajno analgezijo. V eni seriji pooperativnih discitisov je imelo vročino le 30 % bolnikov.[25,26]

Ob takem poteku je treba preveriti vnetne kazalce in urediti specialistično oceno z MRI s kontrastom. CRP po nezapletenem posegu običajno doseže vrh drugi do tretji dan in nato pada; ponoven porast ali vztrajanje povišanih vrednosti skupaj z neustreznim kliničnim potekom povečata sum. Ena zgodnja povišana vrednost sama po sebi ne dokazuje okužbe. Ob stabilnem stanju in brez nevrološke prizadetosti čas odvzema globokih kultur oziroma biopsije in uvedbo antibiotika uskladimo s specialistom. Ob sepsi ali napredujočem izpadu zdravljenja ne odlašamo zaradi čakanja na vzorce.[3,24]

SPINALNI EPIDURALNI ABSCES IN AKUTNA KOMPRESIJA ŽIVČNIH STRUKTUR

Epiduralni absces lahko povzroči kompresijo hrbtenjače oziroma kavde ekvine in trajno nevrološko okvaro. Popolna kombinacija bolečine, vročine in nevrološkega izpada ni pogoj za sum. Posebej nevarni so nova pareza, motnja hoje, senzibilitetni nivo, sedlasta hipestezija in sprememba funkcije mehurja ali črevesa. Ob teh znakih je potrebna takojšnja napotitev z urgentnim MRI in nevrokirurško oceno.[3,24,27]

Sfinktrska motnja se ne kaže vedno šele s popolno retenco ali inkontinenco. Pomembni so tudi nov spremenjen občutek polnosti mehurja, težji začetek uriniranja in nova potreba po napenjanju, zlasti v kombinaciji s sedlasto motnjo občutka ali šibkostjo. Retence po posegu ne pripišemo zgolj opioidom, dokler ni ocenjena možnost kompresije. Če je takoj dostopna, je ultrazvočna ocena rezidualnega urina dopolnilna preiskava, ne nadomestilo za nevrološko oceno in MRI.[27]

MENINGITIS PO SPINALNEM POSEGU

Meningitis po spinalni operaciji je redek; v kirurški kohorti je njegova pogostost znašala 0,10 %. Prvi simptomi so se v povprečju pojavili okoli osmega dne, v razponu od drugega do štirinajstega dne po posegu. Vročino so opisali pri 85,7 %, otrdel vrat pri 90,5 %, motnjo zavesti pri 76,2 % in glavobol pri 42,9 % bolnikov. Ti podatki iz izbrane serije ne izključujejo manj izrazitih predstavitev. Sum je posebej pomemben ob znani durotomiji ali likvoreji in zahteva takojšnjo bolnišnično obravnavo.[28]

LIKVORSKA FISTULA IN PSEVDOMENINGOKELA PO SPINALNI OPERACIJI

Po spinalnem posegu se izguba likvorja lahko kaže z bistrim izcedkom, mehko podkožno kolekcijo ali ortostatskim glavobolom, ki se stopnjuje v pokončnem položaju in umiri leže. V kohorti intraduralnih posegov je bila pogostost likvorskega puščanja 8,87 %, pri 53,3 % teh zapletov pa se je psevdomeningokela pokazala šele po odpustu.[5]

Nova zunanja fistula ali rastoča kolekcija zahtevata kontakt z nevrokirurgom še isti dan. Ob pridruženem glavobolu, vročini ali nevrološkem poslabšanju je potrebna takojšnja urgentna ocena. Zaprte kolekcije rutinsko ne punktiramo v ambulanti. Dolgotrajen ali spremenjen glavobol po spinalnem posegu, zlasti če preneha biti samo položajen ali se mu pridružijo nevrološki simptomi, zahteva ponovno bolnišnično oceno.[5,27]

POOPERATIVNI SPINALNI EPIDURALNI HEMATOM

Metaanalitično ocenjena pogostost simptomatskega epiduralnega hematoma, ki je zahteval kirurško evakuacijo, je znašala približno 0,52 %. Večina se pokaže zgodaj, vendar so možni tudi zapozneli primeri. V kohorti posteriornih ledvenih posegov je pogostost hematoma z nastopom po več kot 72 urah znašala 0,16 %.[29,30]

Klinično je značilna nova ali hitro stopnjujoča se bolečina, ki ji lahko sledijo pareza, motnja občutka ali sfinktrska motnja. To je časovno kritično stanje. Potrebna sta takojšen transport v ustrezno bolnišnico in vzporedni kontakt z dežurnim nevrokirurgom. Načrt slikanja in morebitne neposredne kirurške revizije določi specialist glede na klinično sliko in hitrost poslabšanja.[29,30]

ODLOŽENA PAREZA C5

Po vratni dekompresiji se lahko pojavi nova šibkost deltoidne mišice in bicepsa, pogosto s težavami pri dvigu roke ali upogibu komolca. Simptomi so lahko odloženi do približno dveh tednov po posegu. V multicentrični kohorti je pogostost pareze C5 znašala 0,58 %; pri 87,5 % obolelih je nastopila v prvih treh dneh. Tveganje se razlikuje glede na vrsto vratnega posega.[31,32]

Nova šibkost zgornjega uda zahteva urgentno oceno in kontakt z operaterjem, saj je treba pred diagnozo izolirane pareze C5 izključiti kompresivni hematom ali drug popravljiv vzrok. Ob že opredeljeni parezi nadaljnja obravnava vključuje spremljanje moči in rehabilitacijo po specialističnem načrtu.[31,32]

HEMATOM VRATU IN PERFORACIJA POŽIRALNIKA PO SPREDNJEM VRATNEM PRISTOPU

Hematom po sprednji vratni discektomiji in fuziji lahko ogrozi dihalno pot. V registrski kohorti je bila reoperacija zaradi hematoma potrebna pri 0,40 % bolnikov, 37 % teh hematomov pa se je pojavilo po odpustu. Naraščajoča oteklina vratu, dispneja, stridor ali hitro slabšanje požiranja zahtevajo takojšnjo aktivacijo nujne medicinske pomoči; prednost ima zagotovitev dihalne poti.[33]

Nova ali progresivna disfagija, odinofagija, bolečina v vratu, vročina, oteklina in izcedek lahko kažejo tudi na perforacijo požiralnika z globoko okužbo. V multicentrični raziskavi je bila ugotovljena pogostost perforacije 0,02 %, vendar se lahko zaplet zaradi poškodbe ali erozije ob implantatu pokaže tudi pozneje. Sum zahteva bolnišnično obravnavo še isti dan, ob sistemski prizadetosti ali težavah z dihanjem pa takoj. Diagnostiko, ki lahko vključuje CT vratu in prsnega koša, kontrastno preiskavo požiranja ali endoskopsko oceno, usmeri specialistični tim.[34,35]

ZAPLETI IN UKREPI SKUPNI OBEMA SKUPINAMA POSEGOV

VENSKA TROMBOEMBOLIJA IN ZAPLETI ZDRAVLJENJA

Po nevrokirurški operaciji tveganje za vensko tromboembolijo povečujejo predvsem malignom, pareza, nepokretnost in drugi individualni dejavniki. Enostranska boleča oteklina noge zahteva hitro diagnostiko globoke venske tromboze. Dispneja, bolečina v prsnem košu, sinkopa ali hipoksemija zahtevajo urgentno obravnavo zaradi možne pljučne embolije. Ob nedavnem intrakranialnem ali spinalnem posegu mora odločitev o terapevtski antikoagulaciji vključevati nujno oceno tveganja pooperativne krvavitve.[36]

Opioidi lahko povzročijo zaspanost, zaprtje in retenco urina, antiepileptiki sedacijo, kortikosteroidi pa hiperglikemijo ali psihične spremembe. Ti neželeni učinki so pomembna diferencialna diagnoza, vendar jih ne smemo uporabiti kot razlago nove motnje zavesti, šibkosti ali sfinktrskega simptoma pred oceno nevarnih vzrokov. Potrebna sta pregled dejansko zaužite terapije in primerjava z odpustnim načrtom, zlasti pri steroidih, antiepileptikih ter antitrombotikih.[7,23,27]

ZAČETNA OCENA IN IZBIRA POTI NAPOTITVE

Ob pregledu dokumentiramo datum in vrsto posega, čas nastopa težav, hitrost poslabšanja ter razliko glede na stanje ob odpustu. Ocenimo vitalne znake, zavest, govor, zenici, moč in občutek v udih ter hojo, če je varna. Po spinalnem posegu aktivno povprašamo o sedlasti senzibiliteti in nadzoru urina in blata. Pregledamo celotno rano in upoštevamo opis svojcev o novi zmedenosti, zaspanosti ali spremembi vedenja.[3,6,27]

Takojšnjo urgentno obravnavo zahtevajo nov ali napredujoč nevrološki izpad, motnja zavesti, akutna sfinktrska motnja, sum na meningitis, empiem ali absces, hitro

napredujoča sistemska okužba ter nevaren epileptični, dihalni ali presnovni zaplet. Pri nestabilnem bolniku, akutnem pomembnem izpadu, trajajočem napadu ali dihalni stiski aktiviramo nujno medicinsko pomoč. Dežurnega nevrokirurga obvestimo vzporedno; čakanje na telefonski odgovor ne sme odložiti transporta.[6,15,27,29,33]

Kontakt z operaterjem oziroma dežurnim nevrokirurgom še isti dan je primeren za stabilnega bolnika z novo zunanjo likvorejo brez sistemskih znakov, gnojnim izcedkom, dehiscenco, rastočo kolekcijo ali utemeljenim sumom na globoko spinalno okužbo brez nevrološke prizadetosti. Namen kontakta je zagotoviti dejansko specialistično oceno in dogovor o nadaljnjih preiskavah. Če pravočasne obravnave ni mogoče zagotoviti, je ustrezna urgentna bolnišnična pot.[3–5]

Načrtovano ambulantno spremljanje je primerno pri postopnem izboljševanju težav, suhi rani, stabilnih že dokumentiranih izpadih in odsotnosti novih simptomov. Bolnik in svojci morajo poznati znake, zaradi katerih naj pomoč poiščejo prej. Ob napotitvi priložimo odpustnico in sporočimo operacijo, novo klinično najdbo, hitrost slabšanja, zdravila z zadnjimi odmerki antitrombotikov ter že opravljene preiskave.[7,27]

ZAKLJUČEK

Po odpustu po nevrokirurškem posegu je ključno prepoznati odklon od pričakovanega izboljševanja. Globoka okužba je lahko prisotna brez vročine, meningizma ali očitno vnete rane. Bister izcedek zahteva pomislek na likvorsko fistulo, nov nevrološki ali sfinktrski simptom pa urgentno obravnavo. Laboratorijske preiskave dopolnjujejo presojo, vendar ob nevarnih kliničnih znakih ne smejo odložiti napotitve. Neposredno sodelovanje družinskega zdravnika z nevrokirurško službo omogoča pravočasno diagnostiko in zdravljenje.

Literatura in viri:

1. The Association of Meningitis with Postoperative Cerebrospinal Fluid Fistula. 2012. PMCID: PMC3578594. https://pmc.ncbi.nlm.nih.gov/articles/PMC3578594/
2. Pull ter Gunne AF, et al. The presentation, incidence, etiology, and treatment of surgical site infections after spinal surgery. Spine. 2010;35:1323–1328. https://doi.org/10.1097/BRS.0b013e3181bcde61
3. Dowdell J, et al. Postoperative Spine Infection: Diagnosis and Management. Global Spine J. 2018;8(4 Suppl):37S–43S. https://pmc.ncbi.nlm.nih.gov/articles/PMC6295816/
4. Kinaci A, et al. Risk Factors and Management of Incisional Cerebrospinal Fluid Leakage After Craniotomy: A Retrospective International Multicenter Study. Neurosurgery. 2023. https://doi.org/10.1227/neu.0000000000002345
5. Jiang L, et al. Predictors of Cerebrospinal Fluid Leak Following Dural Repair in Spinal Intradural Surgery. Neurospine. 2023;20:783–789. https://doi.org/10.14245/ns.2346432.216
6. Tunkel AR, et al. IDSA Clinical Practice Guidelines for Healthcare-Associated Ventriculitis and Meningitis. Clin Infect Dis. 2017;64:e34–e65. https://www.idsociety.org/practice-guideline/healthcare-associated-ventriculitis-and-meningitis/

7. Cambridge University Hospitals. Living with a brain tumour: Discharge advice/follow up. Dostop 15. 10. 2026. https://www.cuh.nhs.uk/patient-information/living-with-a-brain-tumour-discharge-advicefollow-up/

8. Jansson S, et al. Incidence, predictors, and management of postoperative subdural empyema following chronic subdural hematoma evacuation: a population-based cohort study. Acta Neurochir. 2025;167:150. https://doi.org/10.1007/s00701-025-06561-0

9. Dechaene V, et al. Diagnostic, clinical management, and outcome of bone flap-related osteomyelitis after cranioplasty. Int J Infect Dis. 2023;137:48–54. https://doi.org/10.1016/j.ijid.2023.10.008

10. Surgical site infections after elective craniotomy for brain tumor: a study on potential risk factors and related treatments. Chinese Neurosurgical Journal. 2023. https://doi.org/10.1186/s41016-023-00336-1

11. Shirin N, et al. Post-cranial Neurosurgery Cutibacterium acnes Infections: Clinical Correlates, Presentation, and Outcomes—A Matched Case–Case–Control Study. Infect Dis Ther. 2026;15:149–164. Online 2025. https://doi.org/10.1007/s40121-025-01268-2

12. Lange N, et al. Clinical Characteristics and Course of Postoperative Brain Abscess. World Neurosurg. 2018;120:e675–e683. https://doi.org/10.1016/j.wneu.2018.08.143

13. Ma YF, Wen L, Zhu Y. Prospective study evaluating post-operative central nervous system infections following cranial surgery. Br J Neurosurg. 2019;33(1):80–83. https://doi.org/10.1080/02688697.2018.1519112

14. Kourbeti IS, Vakis AF, Ziakas P, et al. Infections in patients undergoing craniotomy: risk factors associated with post-craniotomy meningitis. J Neurosurg. 2015;122(5):1113–1119. https://pubmed.ncbi.nlm.nih.gov/25343179/

15. Bodilsen J, et al. ESCMID guidelines on diagnosis and treatment of brain abscess in children and adults. Clin Microbiol Infect. 2024;30:66–89. https://pubmed.ncbi.nlm.nih.gov/37648062/

16. Diagnostic Relevance of β2-Transferrin for the Detection of Cerebrospinal Fluid Fistulas. Arch Otolaryngol Head Neck Surg. 2004;130:1178–1184. https://doi.org/10.1001/archotol.130.10.1178

17. Algattas H, et al. Risk of Reoperation for Hemorrhage in Patients After Craniotomy. World Neurosurg. 2016;87:531–539. https://pubmed.ncbi.nlm.nih.gov/26407928/

18. Lodewijkx R, Foppen M, Slot KM, Vandertop WP, Verbaan D. Recurrent Chronic Subdural Hematoma After Burr-Hole Surgery and Postoperative Drainage: A Systematic Review and Meta-Analysis. Oper Neurosurg. 2023. https://doi.org/10.1227/ons.0000000000000794

19. NHS. Hydrocephalus: complications. Dostop 15. 10. 2026. https://www.nhs.uk/conditions/hydrocephalus/complications/

20. Sturiale CL, Auricchio AM, Valente I, et al. Post-operative segmental cerebral venous sinus thrombosis: risk factors, clinical implications, and therapeutic considerations. Neurosurg Rev. 2023;46:161. https://doi.org/10.1007/s10143-023-02067-4

21. Cambridge University Hospitals. Seizures following craniotomy. Dostop 15. 10. 2026. https://www.cuh.nhs.uk/patient-information/seizures-following-craniotomy/

22. Lee CC, et al. Incidence and Factors Associated with Postoperative Delayed Hyponatremia after Transsphenoidal Pituitary Surgery: A Meta-Analysis and Systematic Review. Int J Endocrinol. 2021;6659152. https://doi.org/10.1155/2021/6659152

23. University College London Hospitals. Endoscopic transsphenoidal pituitary surgery. Dostop 15. 10. 2026. https://www.uclh.nhs.uk/patients-and-visitors/patient-information-pages/endoscopic-transsphenoidal-pituitary-surgery

24. Berbari EF, et al. IDSA Clinical Practice Guidelines for the Diagnosis and Treatment of Native Vertebral Osteomyelitis in Adults. Clin Infect Dis. 2015;61:e26–e46. https://www.idsociety.org/practice-guideline/vertebral-osteomyelitis/

25. Jiménez-Mejías ME, et al. Postoperative spondylodiskitis: etiology, clinical findings, prognosis, and comparison with nonoperative pyogenic spondylodiskitis. Clin Infect Dis. 1999;29:339–345. https://doi.org/10.1086/520212

26. A Retrospective Analysis of the Management of Postoperative Discitis: A Single Institutional Experience. 2015. PMCID: PMC4522446. https://pmc.ncbi.nlm.nih.gov/articles/PMC4522446/

27. Cambridge University Hospitals. Post-operative recovery following lumbar decompression surgery. Dostop 15. 10. 2026. https://www.cuh.nhs.uk/patient-information/post-operative-recovery-following-lumbar-decompression-surgery/

28. Lin TY, et al. Postoperative meningitis after spinal surgery: a review of 21 cases from 20,178 patients. BMC Infect Dis. 2014;14:220. https://pubmed.ncbi.nlm.nih.gov/24755138/

29. Incidence of postoperative symptomatic spinal epidural hematoma requiring surgical evacuation: a systematic review and meta-analysis. Eur Spine J. 2022. https://doi.org/10.1007/s00586-022-07421-6

30. Delayed Onset Postoperative Spinal Epidural Hematoma after Lumbar Spinal Surgery: Incidence, Risk Factors, and Clinical Outcomes. 2020. PMCID: PMC7775149. https://pmc.ncbi.nlm.nih.gov/articles/PMC7775149/

31. Thompson SE, Smith ZA, Hsu WK, et al. C5 Palsy After Cervical Spine Surgery: A Multicenter Retrospective Review of 59 Cases. Global Spine J. 2017;7(1 Suppl):64S–70S. https://doi.org/10.1177/2192568216688189

32. Oh JK, Hong JT, Kang DH, et al. Epidemiology of C5 Palsy after Cervical Spine Surgery: A 21-Center Study. Neurospine. 2019;16:558–562. https://doi.org/10.14245/ns.1938142.071

33. Bovonratwet P, et al. Incidence, Risk Factors, and Clinical Implications of Postoperative Hematoma Requiring Reoperation Following Anterior Cervical Discectomy and Fusion. Spine. 2019;44:543–549. https://doi.org/10.1097/BRS.0000000000002885

34. Hershman SH, Kunkle WA, Kelly MP, et al. Esophageal Perforation Following Anterior Cervical Spine Surgery: Case Report and Review of the Literature. Global Spine J. 2017;7(1 Suppl):28S–36S. https://doi.org/10.1177/2192568216687535

35. Halani SH, Baum GR, Riley JP, et al. Esophageal perforation after anterior cervical spine surgery: a systematic review of the literature. J Neurosurg Spine. 2016;25:285–291. https://pubmed.ncbi.nlm.nih.gov/27081708/

36. NICE. Venous thromboembolic diseases: diagnosis, management and thrombophilia testing. NG158. Dostop 15. 10. 2026. https://www.nice.org.uk/guidance/ng158/chapter/Recommendations

NAJPOGOSTEJŠI POOPERATIVNI ZAPLETI V TORAKALNI KIRURGIJI PRED IN PO ODPUSTU TER VLOGA INTERDISCIPLINARNEGA SODELOVANJA

THE MOST COMMON POSTOPERATIVE COMPLICATIONS IN THORACIC SURGERY BEFORE AND AFTER HOSPITAL DISCHARGE AND THE ROLE OF INTERDISCIPLINARY COLLABORATION

Samo Horvat, Veronika Vezjak

Ključne besede: torakalna kirurgija; resekcija pljuč; pooperativni zapleti; ponovni sprejem; družinska medicina; prehod oskrbe; interdisciplinarno sodelovanje

Keywords: thoracic surgery; lung resection; postoperative complications; readmission; family medicine; transition of care; interdisciplinary collaboration

IZVLEČEK

Po resekcijah pljuč in drugih torakalnih posegih ima zaplet približno vsak tretji do peti bolnik, najpogostejši pa so dihalni zapleti, podaljšano puščanje zraka in pooperativna atrijska fibrilacija. Zaradi minimalno invazivnih pristopov (VATS, RATS) in protokolov pospešenega okrevanja (ERAS) bolniki odhajajo domov že 2.–5. dan, zato se pomemben del zapletov pokaže šele po odpustu, ko je prvi stik bolnika praviloma družinski zdravnik.

Članek opisuje najpogostejše zgodnje (bolnišnične) in pozne (poodpustne) zaplete, njihove dejavnike tveganja in opozorilne znake ter predlaga strukturiran model sodelovanja med torakalnim kirurgom in družinskim zdravnikom: jasno odpustno pismo, dogovorjene naloge, neposreden komunikacijski kanal in časovnico spremljanja.

ABSTRACT

After lung resections and other thoracic procedures, approximately one in three to one in five patients experiences a complication. The most common complications are respiratory complications, prolonged air leakage, and postoperative atrial fibrillation. Due to minimally invasive approaches (VATS, RATS) and enhanced recovery protocols (ERAS), patients are discharged as early as postoperative day 2–5. Consequently, a significant proportion of complications only become apparent after discharge, when the patient's first point of contact is usually their family physician.

The article describes the most common early (in-hospital) and late (post-discharge) complications, their risk factors and warning signs, and proposes a structured model of collaboration between the thoracic surgeon and the family physician: a clear discharge letter, clearly defined responsibilities, a direct communication channel, and a follow-up timeline.

UVOD

Torakalna kirurgija obsega resekcije pljuč (klinasta resekcija, segmentektomija, lobektomija, pnevmonektomija), posege na plevri, mediastinumu, prsni steni in požiralniku. Najpogostejša indikacija je pljučni rak, zato je velik del bolnikov starejših, kadilcev ali bivših kadilcev s kronično obstruktivno pljučno boleznijo (KOPB) in srčno-žilnimi boleznimi.

Pooperativni pljučni zapleti so najpogostejši zapleti po resekciji pljuč; v prospektivni seriji po torakotomiji jih je imelo 14,5 % bolnikov, prevladovali pa sta pljučnica in atelektaza.[1] Po ezofagektomiji je delež zapletov še bistveno višji – v mednarodni primerjalni bazi 59 %.[2]

V zadnjem desetletju sta potek zdravljenja spremenila dva dejavnika. Prvi so minimalno invazivni pristopi (videoasistirana torakoskopska kirurgija – VATS in robotsko asistirana kirurgija – RATS), drugi protokoli pospešenega okrevanja po operaciji (ERAS), ki jih za kirurgijo pljuč priporočata ERAS Society in Evropsko združenje torakalnih kirurgov (ESTS).[3] Ležalna doba se je skrajšala, del zapletov pa se zato prvič pokaže doma.

Odpust zato ni konec kirurškega zdravljenja, temveč prehod odgovornosti. Prvi zdravnik, ki bolnika vidi po odpustu, je pogosto družinski zdravnik, zato kakovost tega prehoda neposredno vpliva na prepoznavo zapletov in na ponovne sprejeme.

OPREDELITEV, RAZVRSTITEV IN DEJAVNIKI TVEGANJA

Zaplete opredeljujemo po skupnih definicijah podatkovnih baz STS in ESTS[4], njihovo resnost pa po razvrstitvi Clavien-Dindo.[5] Za prakso je koristno ločiti zgodnje zaplete (med hospitalizacijo, praviloma do 5.–7. dne) in pozne zaplete (po odpustu, običajno do 30. oziroma 90. dne).

Stopnja Clavien-Dindo	Pomen	Primer v torakalni kirurgiji
I	Odstopanje brez posebnega zdravljenja	Blag podkožni emfizem, prehodna hripavost
II	Potrebna zdravila	Pljučnica (antibiotik), atrijska fibrilacija (antiaritmik)
IIIa	Poseg brez splošne anestezije	Ponovna vstavitev drena, bronhoskopija za aspiracijo sluzi
IIIb	Poseg v splošni anesteziji	Reoperacija zaradi krvavitve ali bronhoplevralne fistule
IV	Življenjsko ogrožajoč zaplet, intenzivna enota	Dihalna odpoved, ARDS, sepsa
V	Smrt	–

Dejavniki tveganja za zaplete so starost, KOPB in nizek FEV1 oziroma napovedan pooperativni FEV1, kajenje, indeks telesne mase ≥ 30 kg/m², slaba telesna zmogljivost in ocena ASA ≥ 3.[1] Na strani posega večajo tveganje obsežnejša resekcija

(pnevmonektomija, zlasti desna), odprta torakotomija, daljše trajanje operacije in transfuzija. Ti podatki so pomembni tudi za družinskega zdravnika, saj pomagajo oceniti, kateri bolnik po odpustu potrebuje tesnejše spremljanje.

ZGODNJI ZAPLETI MED HOSPITALIZACIJO

V bolnišnici prevladujejo trije zapleti: pljučni zapleti, podaljšano puščanje zraka in atrijska fibrilacija. Preglednica povzema njihovo pogostost, sledi kratek opis vsakega.

Zaplet	Pogostost	Vir
Pooperativni pljučni zapleti (skupaj)	6–30 %; 14,5 % po torakotomiji	[1], [6]
Pljučnica po resekciji pljuč	1,5–12 %	[7]
Podaljšano puščanje zraka (> 5 dni)	8–15 %	[8]
Atrijska fibrilacija po resekciji pljuč ali požiralnika	12–44 %; po klinasti resekciji < 5 %	[9], [10]
Bronhoplevralna fistula	lobektomija 0,5–1,4 %, pnevmonektomija 4,5–20 %	[11], [12]
Dehiscenca anastomoze po ezofagektomiji	11,4 %	[2]
Hilotoraks po ezofagektomiji	4,7 %	[2]
Okvara povratnega laringealnega živca po ezofagektomiji	4,2 %	[2]

PLJUČNI ZAPLETI

Atelektaze nastanejo zaradi zastoja sekreta, bolečine in plitvega dihanja; ob neustreznem čiščenju dihal napredujejo v pljučnico. Pljučnica je eden najpomembnejših vzrokov za smrt po resekciji pljuč. Najtežji obliki sta akutna dihalna odpoved in ARDS, ki sta redkejša, a imata visoko smrtnost, zlasti po pnevmonektomiji. Preprečevanje temelji na dobri analgeziji (regionalni bloki), zgodnji mobilizaciji, respiratorni fizioterapiji in opustitvi kajenja pred operacijo.[3]

PODALJŠANO PUŠČANJE ZRAKA

Podaljšano puščanje zraka (PAL) je opredeljeno kot puščanje dlje od 5 dni. V propenzitetni analizi je imelo PAL 8,3 % bolnikov, zaplet pa je bil neposredno povezan z več pljučnimi zapleti, daljšo hospitalizacijo in ponovnim sprejemom.[8] Del bolnikov odpustijo domov z drenom in prenosno valvulo, kar zahteva dobro dogovorjeno ambulantno spremljanje.

ATRIJSKA FIBRILACIJA

Pooperativna atrijska fibrilacija (POAF) je najpogostejša motnja ritma po nekardialni torakalni kirurgiji in se največkrat pojavi 2.–3. pooperativni dan.[10] Smernice AATS priporočajo nadaljevanje predoperativnih zaviralcev beta in nadomeščanje magnezija ob pomanjkanju.[9] Pomembno je, da odpustno pismo jasno navede, ali je bolnik prejel antiaritmik ali antikoagulant in kako dolgo naj ga jemlje.

KRVAVITEV

Pooperativna krvavitev, ki zahteva transfuzijo ali reoperacijo, se praviloma pokaže v prvih 24–48 urah. Je redka, a resna in je glavni vzrok zgodnjih reoperacij.

BRONHOPLEVRALNA FISTULA IN EMPIEM

Bronhoplevralna fistula je nenormalna povezava med bronhom in plevralno votlino. Pogostejša je po desni pnevmonektomiji, pri sladkorni bolezni, KOPB, zdravljenju s kortikosteroidi in po predoperativnem obsevanju.[12] V seriji 835 bolnikov se je v povprečju pojavila 34. dan po operaciji, torej pogosto po odpustu.[11] Fistulo pogosto spremlja empiem.

HILOTORAKS IN OKVARA POVRATNEGA ŽIVCA

Hilotoraks nastane zaradi poškodbe torakalnega duktusa, najpogosteje po ezofagektomiji in obsežni limfadenektomiji. Kaže se z mlečnim izcedkom iz drena, zlasti po začetku hranjenja. Okvara povratnega laringealnega živca povzroči hripavost in tveganje za aspiracijo.[2]

VENSKA TROMBEMBOLIJA

Venska trombembolija (VTE) je pri bolnikih z rakom in po večjih posegih pogost, a pogosto spregledan zaplet. Pomembno je, da se lahko velik del dogodkov pojavi šele po odpustu (glej naslednje poglavje).[13,14]

ZAPLETI PO ODPUSTU IZ BOLNIŠNICE

Družinski zdravnik mora biti ob kontroli pacienta po torakalnem operativnem zdravljenu ob pregledu pozoren na novo ali naraščajočo (tahi)dispnejo, vročino, bolečino v prsnem košu, kašelj, hemoptizo, hipoksemijo in splošno poslabšanje stanja. Pregled naj se začne od zunaj navzven. Od drena, če je le-ta prisoten, preko rane, inspekcije, palpacije, perkusije, avskultacije in nato če je možno lahko za pomoč uporabimo še obposteljni ultrazvok.

Ob prvem pregledu pacienta po operativnem zdravljenju je je pomembno razlikovati med pričakovanim pooperativnim okrevanjem in pooperativnim zapletom.

Po odpustu se v 30 dneh v bolnišnico vrne približno 6–13 % bolnikov po resekciji pljuč, najpogosteje zaradi dihalnih zapletov. V prospektivni kohorti 379 bolnikov je bil delež ponovnih sprejemov 6,2 %; najpogostejši vzroki so bili podkožni emfizem (21,7 %), pljučnica (13 %) in plevralni empiem (8,5 %), najmočnejši napovedni dejavnik pa puščanje zraka.[15] Bolniki z zapletom med hospitalizacijo imajo približno dvakrat večje tveganje za ponovni sprejem.[16]

DIHALNI ZAPLETI DOMA

- **Pljučnica in poslabšanje KOPB** – kašelj z gnojnim izmečkom, vročina, poslabšanje dispneje. Pri bolniku po resekciji pljuč je funkcionalna rezerva manjša, zato je prag za napotitev nižji kot sicer.
- **Pnevmotoraks in podkožni emfizem po odstranitvi drena** – nenadna bolečina v prsih, dispneja, oteklina vratu ali prsne stene s krepitacijami.
- **Plevralni izliv in empiem** – vročina, utrujenost, dispneja, pogosto 2–4 tedne po operaciji.
- **Bronhoplevralna fistula** – pozna fistula se kaže s kašljem, ki se poslabša v določenem položaju (leže na operirani strani), izkašljevanjem serozne ali gnojne tekočine in vročino. Po pnevmonektomiji je to nujno stanje zaradi nevarnosti aspiracije v preostalo pljučno krilo.

BOLNIK, ODPUŠČEN Z DRENOM

Pri podaljšanem puščanju zraka del bolnikov odpustijo s prenosnim drenažnim sistemom. Odpust z drenom je bil v kanadski multicentrični kohorti povezan s ponovnimi sprejemi, empiemom in dodatnimi posegi.[17] Bolnik potrebuje jasna navodila o oskrbi drena, kontaktno številko oddelka in dogovorjen datum kontrole; pri oskrbi pomaga patronažna služba.

ATRIJSKA FIBRILACIJA

Atrijska fibrilacija se pooperativno pojavi pri 12,7,% bolnikov po resekciji pljuč. Lahko je pridružena drugim respiratornim zapletom ali okužbam. Ob kontroli tako opravimo avskultacijo pljuč in srca, ter posnamemo EKG.[18,19]

Družinski zdravnik mora vedeti, ali je bolnik odpuščen na antiaritmiku in/ali antikoagulantu, kdaj ga ponovno oceniti. Bolnika je potrebno napotiti v antikoagualntno ambulanto za spremljanje in vodenje.

VENSKA TROMBEMBOLIJA

V analizi 14.308 bolnikov po resekciji pljuča je bila VTE redka (1,6 %), vendar se je 44 % dogodkov zgodilo po odpustu; neodvisni napovedni dejavniki so bili starost, debelost, pnevmonektomija in daljši poseg.[13] Pri bolnikih z visokim Caprinijevim točkovnikom je bila 60-dnevna incidenca VTE 10,3 %, tretjina dogodkov pa se je zgodila po odpustu.[14] Odpustno pismo naj zato navede, ali in kako dolgo bolnik prejema podaljšano tromboprofilakso.

PLJUČNICA

Najpomembnejši zapleti v prvih dneh po odpustu so pljučnica, atelektaza, pnevmotoraks, plevralni izliv in akutna respiratorna insuficienca. Pljučnica je bila vzrok za 26 % vseh ponovnih hospitalizacij.[20]

Febrilno stanje pacienta po torakalni operaciji vedno zaheva pregled in laboratorijsko diagnostiko. V primeru bolečine v prsnem, dispneje, zamolkline v prsnem košu je potrebno bolnika napotiti na urgentno obravnavo s sumom na plevralni izliv. V raziskavi bolnikov z nepričakovanim ponovnim sprejemom po pljučni resekciji so bili empiem in plevralni izliv med najpogostejšimi vzroki ponovne hospitalizacije.[21]

OKUŽBA KIRURŠKE RANE

Po VATS so okužbe rane redke, pogostejše pa po torakotomiji in pri sladkorni bolezni ali debelosti. Kažejo se z rdečino, toploto, izcedkom ali razprtjem rane, običajno v prvih dveh tednih.

KRONIČNA POOPERATIVNA BOLEČINA

Kronična bolečina po torakalni operaciji je pogosta in jo pogosto spregledamo. Metaanalize kažejo, da ima po torakotomiji bolečino 57 % bolnikov po 3 mesecih in 47 % po 6 mesecih [22]. Tudi po VATS ostaja tveganje: v kanadski seriji je imelo bolečino po 6 mesecih 35 % bolnikov po VATS in 54 % po odprti operaciji.[23] Bolečina ima pogosto nevropatske značilnosti (pekoča, mravljinčasta, alodinija ob sponah interkostalnih živcev), zato v zdravljenju bolečine pogosto uporabimo npr. gabapentinoide ali triciklične antidepresive). V primeru neuspeha bolnika napotimo v protibolečinsko ambulanto.

PREHRANSKI, FUNKCIONALNI IN PSIHOLOŠKI ZAPLETI

Po ezofagektomiji so pogosti disfagija zaradi zožitve anastomoze, sindrom dumpinga, refluks in izguba telesne mase. Po vseh večjih torakalnih posegih se pojavljajo utrujenost, upad telesne zmogljivosti, motnje spanja, anksioznost in depresija, zlasti ob onkološki diagnozi. Te težave so pretežno v domeni družinskega zdravnika. Pri bolniku je potrebno opraviti prehransko oceno in ga spremljati, ter po potrebi napotiti v vodenje v prehransko ambulanto.

OPOZORILNI ZNAKI IN KDAJ NAPOTITI NAZAJ

Večino težav po odpustu lahko oskrbi družinski zdravnik, nekatere pa zahtevajo takojšen stik s torakalnim kirurgom ali urgentno obravnavo. Preglednica predlaga razmejitev, ki jo velja uskladiti z lokalnim torakalnim oddelkom.

Tabela 1. Opozorilni znaki, etiologija in predlog ukrepanja.

Znak ali simptom	Možen vzrok	Ukrep
Nenadna huda dispneja, bolečina v prsih, SpO2 < 90 %	Pnevmotoraks, pljučna embolija, pljučnica	Nujna napotitev (urgenca, 112)
Kašelj z obilnim seroznim ali gnojnim izmečkom, zlasti leže na operirani strani; po pnevmonektomiji	Bronhoplevralna fistula	Nujna napotitev v torakalno kirurško službo
Hitro naraščajoč podkožni emfizem (vrat, obraz)	Puščanje zraka, pnevmotoraks	Nujna napotitev v torakalno kirurško službo

Znak ali simptom	Možen vzrok	Ukrep
Vročina > 38 °C več kot 24 ur, mrzlica, CRP v porastu	Pljučnica, empiem, okužba rane	Pregled še isti dan; ob sumu na empiem napotitev
Neredno hitro bitje srca, palpitacije	Atrijska fibrilacija	EKG v ambulanti; ob hemodinamski nestabilnosti nujna napotitev
Enostranska oteklina in bolečina noge	Globoka venska tromboza	UZ ven, presoja antikoagulacije
Rdečina, izcedek ali razprtje rane	Okužba rane	Oskrba v ambulanti, bris; ob globoki okužbi napotitev
Mlečen izcedek iz drena	Hilotoraks	Napotitev v torakalno kirurško službo
Hripavost, kašljanje ob požiranju	Okvara povratnega živca, aspiracija	Napotitev k otorinolaringologu, prek kirurga
Težko požiranje, bruhanje, izguba telesne mase po ezofagektomiji	Zožitev anastomoze, motnja praznjenja	Napotitev v torakalno kirurško službo
Bolečina, ki traja dlje od 2–3 mesecev ali je pekoča	Kronična pooperativna (nevropatska) bolečina	Zdravljenje pri družinskem zdravniku; po potrebi protibolečinska ambulanta

Bolnik naj ob odpustu prejme pisna navodila v razumljivem jeziku in telefonsko številko oddelka, ki je dosegljiva tudi popoldne in ob koncih tedna.

INTERDISCIPLINARNO SODELOVANJE MED KIRURGOM IN DRUŽINSKIM ZDRAVNIKOM

Prehod iz bolnišnice domov je za bolnika najbolj ranljiv del zdravljenja, uspešnost prehoda pa je odvisna predvsem od pravočasnega in jasnega prenosa informacij. Sistematični pregled je pokazal, da je bilo odpustno pismo ob prvem pooperativnem obisku pri izbranem zdravniku na voljo le v 12–34 % primerov.[24] Pri kirurških bolnikih so načrtovanje odpusta, edukacija bolnika in zgodnje spremljanje pri zdravniku primarne ravni zmanjšali delež ponovnih sprejemov; slednje za 8,3 % pri bolnikih po posegih z visokim tveganjem.[25]

ODPUSTNO PISMO KOT ORODJE SODELOVANJA

Za družinskega zdravnika je ključno, da ima na voljo odpustno pismo ob prvem pregledu bolnika, da je jedrnato in da vsebuje glavno diagnozo, zdravljenje ob odpustu ter nadaljnji načrt.[26] Za torakalnega bolnika naj odpustno pismo vsebuje:

1. Vrsto posega in pristop (npr. VATS lobektomija desno zgoraj) ter datum operacije.
2. Potek hospitalizacije z vsemi zapleti in njihovim zdravljenjem (npr. POAF, konvertirana z amiodaronom).
3. Stanje ob odpustu: dren (da/ne), rana, šivi ali sponke in datum odstranitve, SpO2, zadnji RTG prsnih organov.

4. Zdravila ob odpustu z razlogi za spremembe: analgetiki in shema zniževanja opioidov, antikoagulant in trajanje tromboprofilakse, antiaritmik in kdo odloča o ukinitvi.
5. Izvide, ki še niso znani (histologija, zamejitev TNM), in kdo bo bolnika z njimi seznanil.
6. Naloge za družinskega zdravnika (npr. kontrola EKG po 2 tednih, kontrola hemograma in CRP).
7. Datum kontrole v torakalni ambulanti in onkološkega konzilija.
8. Opozorilne znake in neposreden kontakt oddelka za bolnika in za zdravnika.

Tabela 2. Delitev nalog

Področje	Torakalni kirurg	Družinski zdravnik
Rana, dren, šivi	Navodila, kontrola drena, odstranitev	Odstranitev šivov ali sponk, oskrba rane s patronažno službo
Dihalni zapleti	Sum na fistulo, empiem, pnevmotoraks: diagnostika in zdravljenje	Prepoznava, klinični pregled, RTG, zdravljenje nezapletene okužbe dihal
Srčni ritem	Navodila o trajanju antiaritmika	Kontrola EKG, presoja antikoagulacije po točkovniku CHA2DS2-VASc, napotitev h kardiologu
Bolečina	Načrt analgezije ob odpustu	Zniževanje opioidov, zdravljenje nevropatske bolečine
Tromboprofilaksa	Indikacija in trajanje	Izvajanje, spremljanje krvavitev, sum na VTE
Kronične bolezni	Predoperativna optimizacija	Vodenje KOPB, sladkorne bolezni, srčnega popuščanja
Onkološki izid	Histologija, napotitev na konzilij	Psihosocialna podpora, koordinacija s patronažo
Rehabilitacija in kajenje	Priporočila	Program opuščanja kajenja, respiratorna rehabilitacija, vrnitev na delo

KOMUNIKACIJSKI KANALI

- **Elektronski prenos dokumentacije** – odpustno pismo naj bo dostopno v elektronskem zdravstvenem zapisu na dan odpusta, ne šele po pošti ali po bolniku.
- **Neposredni telefon ali e-naslov za zdravnike** – dogovorjena številka torakalnega oddelka za posvet z dežurnim kirurgom, ki omogoča odločitev o napotitvi brez nepotrebnega obiska urgence.
- **Elektronski posvet (e-konzultacija**) – za nenujna vprašanja (npr. RTG izvid po odstranitvi drena, ukinitev antiaritmika).
- **Patronažna služba** – zgodnji obisk na domu pri bolnikih z drenom, starejših ali živečih sami.

PREDOPERATIVNA FAZA KOT DEL SODELOVANJA

Sodelovanje se začne že pred operacijo. Družinski zdravnik lahko pomembno zmanjša tveganje za zaplete z opuščanjem kajenja vsaj 4 tedne pred posegom, optimizacijo KOPB in sladkorne bolezni, zdravljenjem anemije in spodbujanjem telesne dejavnosti (predrehabilitacija), kar so tudi elementi smernic ERAS.[3] Pozornost velja nameniti tudi prehranski obravnavi pred operativni posegi v skladu s smernicami.

PREDLOG STRUKTURIRANEGA POOPERATIVNEGA SPREMLJANJA

Odpust je točka predaje: do odpusta vodi zdravljenje kirurg, po njem večino nalog prevzame družinski zdravnik, kirurg pa ostaja dosegljiv za zaplete, povezane s posegom.

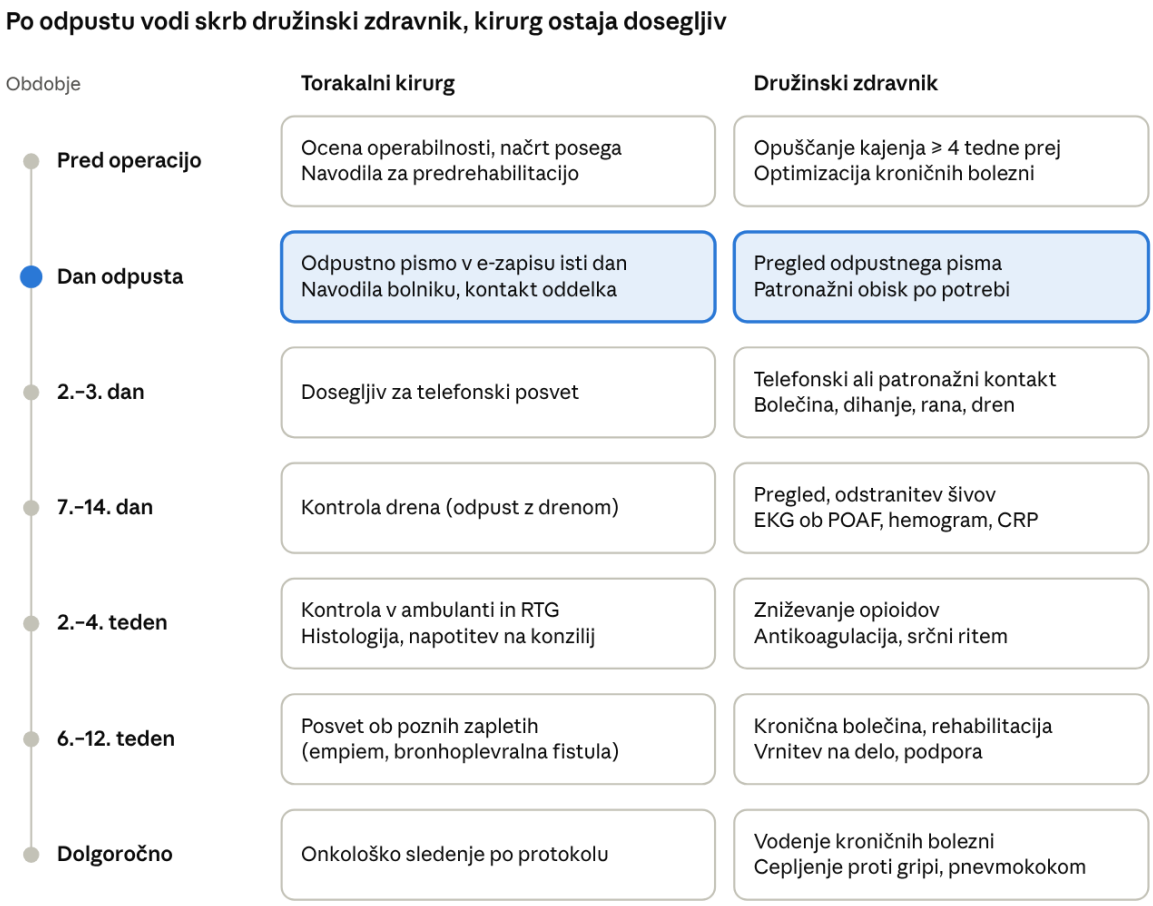

Slika 1. Časovnica pooperativnega spremljanja · 7 obdobij, 2 nosilca

Časovnica je predlog, ki ga posamezni torakalni oddelek in zdravstveni dom prilagodita svoji organizaciji; obdobja niso v merilu.

ZAKLJUČEK

Najpogostejši zapleti po torakalnih operacijah so pljučni zapleti, podaljšano puščanje zraka in atrijska fibrilacija, po ezofagektomiji pa še dehiscence anastomoze. Ker se

ležalna doba krajša, se pomemben del zapletov – empiem, pozna bronhoplevralna fistula, VTE in kronična bolečina – pokaže šele doma.

Kakovost oskrbe po odpustu je zato odvisna tudi od sodelovanja med torakalnim kirurgom in družinskim zdravnikom. Ključni elementi so pravočasno in strukturirano odpustno pismo, jasna delitev nalog, neposreden komunikacijski kanal in dogovorjena časovnica kontrol. Tak model omogoča zgodnjo prepoznavo zapletov, zmanjša nepotrebne obiske urgence in ponovne sprejeme ter bolniku zagotovi neprekinjeno oskrbo.

Literatura in viri:

1. Agostini P, Cieslik H, Rathinam S, et al. Postoperative pulmonary complications following thoracic surgery: are there any modifiable risk factors? Thorax. 2010;65(9):815–8.
2. Low DE, Kuppusamy MK, Alderson D, et al. Benchmarking complications associated with esophagectomy. Ann Surg. 2019;269(2):291–8.
3. Batchelor TJP, Rasburn NJ, Abdelnour-Berchtold E, et al. Guidelines for enhanced recovery after lung surgery: recommendations of the ERAS Society and the ESTS. Eur J Cardiothorac Surg. 2019;55(1):91–115.
4. Fernandez FG, Falcoz PE, Kozower BD, et al. The Society of Thoracic Surgeons and the European Society of Thoracic Surgeons general thoracic surgery databases: joint standardization of variable definitions and terminology. Ann Thorac Surg. 2015;99(1):368–76.
5. Dindo D, Demartines N, Clavien PA. Classification of surgical complications: a new proposal with evaluation in a cohort of 6336 patients. Ann Surg. 2004;240(2):205–13.
6. Analysis of risk factors of postoperative complication for non-small cell lung cancer. BMC Pulm Med.
7. Identifying risk factors and pathogens in postoperative pneumonia after lung surgery for cancer: a retrospective cohort study. J Thorac Dis.
8. Attaar A, Luketich JD, Schuchert MJ, et al. Prolonged air leak after pulmonary resection increases risk of noncardiac complications, readmission, and delayed hospital discharge. Ann Surg. 2021;273(1):163–72.
9. Frendl G, Sodickson AC, Chung MK, et al. 2014 AATS guidelines for the prevention and management of perioperative atrial fibrillation and flutter for thoracic surgical procedures. J Thorac Cardiovasc Surg. 2014;148(3):e153–93.
10. A review and analysis of strategies for prediction, prevention and management of post-operative atrial fibrillation after non-cardiac thoracic surgery. J Thorac Dis. 2018.
11. Fuso L, Varone F, Nachira D, et al. Incidence and management of post-lobectomy and pneumonectomy bronchopleural fistula. Lung. 2016;194(2).
12. Surgical strategies in the management of postoperative bronchopleural fistula: a narrative review. AME Surg J.
13. Thomas DC, Arnold BN, Hoag JR, et al. Timing and risk factors associated with venous thromboembolism after lung cancer resection. Ann Thorac Surg. 2018.
14. Hachey KJ, et al. Caprini venous thromboembolism risk assessment permits selection for postdischarge prophylactic anticoagulation in patients with resectable lung cancer. J Thorac Cardiovasc Surg. 2016;151(1):37–44.e1.
15. Predictors for 30-day readmission after pulmonary resection for lung cancer (prospektivna kohorta, Granada).

16. Early and unplanned readmission of patients after thoracic surgery operations. Cureus. 2024;16(10):e71190.
17. Discharge with chest tube after lung resection: a multicentre cohort study. Can J Surg. 2022;65(1):E97.
18. Onaitis M, D'Amico T, Zhao Y, O'Brien S, Harpole D. Risk factors for atrial fibrillation after lung cancer surgery: analysis of the Society of Thoracic Surgeons General Thoracic Surgery Database. Ann Thorac Surg. 2010;90(2):368–74. doi:10.1016/j.athoracsur.2010.03.100
19. Roselli EE, Murthy SC, Rice TW, Houghtaling PL, Pierce CD, Karchmer DP, et al. Atrial fibrillation complicating lung cancer resection. J Thorac Cardiovasc Surg. 2005;130(2):438.e1–9. doi:10.1016/j.jtcvs.2005.02.010
20. Konstantinidis K, Woodcock-Shaw J, Dinesh P, Brunelli A. Incidence and risk factors for 90-day hospital readmission following video-assisted thoracoscopic anatomical lung resection. Eur J Cardiothorac Surg. 2019;55(4):666–72. doi:10.1093/ejcts/ezy345
21. Uchida S, Yoshida Y, Yotsukura M, Nakagawa K, Watanabe SI. Factors associated with unexpected readmission following lung resection. World J Surg. 2021;45(5):1575–82. doi:10.1007/s00268-020-05942-z
22. Bayman EO, Brennan TJ. Incidence and severity of chronic pain at 3 and 6 months after thoracotomy: meta-analysis. J Pain. 2014;15(9):887–97. Povzeto po Predictors of chronic pain 6 months after thoracic surgery.
23. Shanthanna H, Aboutouk D, Poon E, et al. A retrospective study of open thoracotomies versus thoracoscopic surgeries for persistent postthoracotomy pain.
24. Kripalani S, LeFevre F, Phillips CO, et al. Deficits in communication and information transfer between hospital-based and primary care physicians. JAMA. 2007;297(8):831–41. Povzeto po CMAJ, 2012.
25. Jones CE, Hollis RH, Wahl TS, et al. Transitional care interventions and hospital readmissions in surgical populations: a systematic review. Am J Surg. 2016;212(2):327–35.
26. Systematic review of hospital discharge summaries and general practitioners' wishes.

NEKROTIZIRAJOČE OKUŽBE MEHKIH TKIV - OD ZGODNJE PREPOZNAVE DO KIRURŠKEGA ZDRAVLJENJA IN AMBULANTNEGA SPREMLJANJA

NECROTIZING SOFT-TISSUE INFECTIONS - FROM EARLY RECOGNITION TO SURGICAL TREATMENT AND OUTPATIENT FOLLOW-UP

Kliment Dajoski, Dimitar Kjosevski

Ključne besede: nekrotizirajoči fasciitis/Fournierjeva gangrena; zgodnja prepoznava; diagnostika; kirurško zdravljenje; spremljanje

Keywords: necrotizing fasciitis/Fournier's gangrene; early recognition; diagnostics; surgical treatment; follow-up

IZVLEČEK

Nekrotizirajoče okužbe mehkih tkiv so redka, hitro napredujoča in življenjsko ogrožajoča stanja, pri katerih sta ključni zgodnja prepoznava in pravočasno kirurško zdravljenje. Nekrotizirajoči fasciitis in njegova perinealna oblika, Fournierjeva gangrena, sodita med klinično najpomembnejše manifestacije te skupine okužb. Prispevek obravnava zgodnjo prepoznavo in začetno ukrepanje na primarni ravni, bolnišnično diagnostiko ter kirurško zdravljenje nekrotizirajočega fasciitisa in Fournierjeve gangrene. Poudarjena je podporna vloga laboratorijskih in slikovnih preiskav, ki ne smejo odložiti nujnega kirurškega ukrepanja. Po odpustu je pomembno strukturirano spremljanje rane, pravočasno prepoznavanje zapletov, obravnava pridruženih bolezni ter funkcionalno in psihosocialno okrevanje bolnika.

ABSTRACT

Necrotizing soft tissue infections are rare, rapidly progressive, and life-threatening conditions in which early recognition and timely surgical treatment are crucial. Necrotizing fasciitis and its perineal form, Fournier’s gangrene, are among the most clinically important manifestations of this group of infections. This article addresses early recognition and initial management in primary care, in-hospital diagnostic evaluation, and the surgical treatment of necrotizing fasciitis and Fournier’s gangrene. Laboratory and imaging studies have a supportive role but should not delay urgent surgical intervention. After hospital discharge, structured follow-up should include wound assessment, early recognition of complications, management of underlying conditions, and evaluation of the patient’s functional and psychosocial recovery.

UVOD

Nekrotizirajoče okužbe mehkih tkiv predstavljajo pomemben diagnostični in terapevtski izziv, saj je lahko začetna klinična slika nespecifična, napredovanje bolezni pa hitro. Prispevek sledi obravnavi bolnika od prvega stika na primarni ravni prek

bolnišnične diagnostike in kirurškega zdravljenja do spremljanja po odpustu, s posebnim poudarkom na nekrotizirajočem fasciitisu in Fournierjevi gangreni.

ZGODNJA PREPOZNAVA IN ZAČETNO UKREPANJE PRI NEKROTIZIRAJOČIH OKUŽBAH MEHKIH TKIV NA PRIMARNI RAVNI

Nekrotizirajoče okužbe mehkih tkiv (NOMT) so redke, hitro napredujoče in potencialno življenjsko ogrožajoče okužbe, pri katerih je zgodnja prepoznava ključna za pravočasno kirurško zdravljenje. V začetni fazi je klinična slika lahko nespecifična, kožne spremembe pa še ne odražajo obsega prizadetosti globljih tkiv. Na primarni ravni sta pomembni diferencialni diagnozi predvsem celulitis in erizipel, diagnostično dilemo pa lahko predstavljajo tudi okužene kronične rane ali hematom. Na NOMT moramo pomisliti predvsem ob hitrem napredovanju bolezni in neskladju med izraženostjo simptomov ter lokalnim kliničnim statusom.[1–3]

Med pogostejšimi predispozicijskimi stanji za razvoj NOMT so sladkorna bolezen, debelost, kronična ledvična ali jetrna bolezen, periferna arterijska bolezen, malignomi, podhranjenost ter stanja imunske oslabelosti, vključno z okužbo s HIV in zdravljenjem z glukokortikoidi. Pomemben dejavnik tveganja je tudi intravenska uporaba drog. V domovih starejših občanov (DSO) je potrebna posebna pozornost pri krhkih, nepokretnih in multimorbidnih stanovalcih ter pri bolnikih z razjedami zaradi pritiska in drugimi kroničnimi ranami. Vstopno mesto okužbe lahko predstavljajo kirurške in travmatske rane, kronične rane ter tudi navidezno nepomembne poškodbe kože. NOMT se lahko razvijejo tudi pri predhodno zdravih posameznikih brez znanih predispozicijskih bolezni. Leta 2026 je bil opisan primer predhodno zdravega 37-letnega moškega, pri katerem se je po manjših odrgninah, povezanih s kolesarjenjem, razvil hitro napredujoči nekrotizirajoči fasciitis skrotuma in desne spodnje okončine. Primer opozarja, da lahko tudi manjša poškodba kože predstavlja vstopno mesto za hudo nekrotizirajočo okužbo pri sicer zdravem posamezniku.[1,3,4]

Najpomembnejši zgodnji opozorilni znaki so izrazita oziroma nesorazmerna bolečina, oteklina, eritem in hitro širjenje lokalnih sprememb. Alarmantno je tudi poslabšanje kljub že uvedenemu antibiotičnemu zdravljenju. Bule, hemoragične spremembe, nekroza, anestezija kože in krepitacije so praviloma znaki napredovale bolezni. Odsotnost vročine ali hemodinamske nestabilnosti NOMT ne izključuje, saj je bila vročina ob prvem pregledu opisana le pri približno 40 % bolnikov. Ob ponovnem stiku je zato treba prvotno diagnozo ponovno kritično ovrednotiti, če se bolečina stopnjuje, lokalne spremembe širijo ali se splošno stanje slabša. To je še posebej pomembno pri starejših in krhkih bolnikih, pri katerih sta anamneza in izraženost simptomov lahko manj značilni.[2,5–7]

K zapozneli prepoznavi NOMT lahko prispevajo tudi ponavljajoči se zdravstveni stiki ob sprva postavljeni diagnozi pogostejšega ali manj nevarnega stanja. Ponovni pregled mora zato ob napredovanju simptomov pomeniti novo klinično presojo in ne

zgolj potrditve predhodne diagnoze. Pri starejših in krhkih bolnikih so lahko pri oceni razvoja bolezni pomembna tudi opažanja svojcev oziroma negovalnega osebja.[2,7] Poleg klinične presoje sta na primarni ravni med laboratorijskimi preiskavami praviloma dostopna predvsem hemogram z diferencialno krvno sliko in CRP, vendar njun odvzem oziroma čakanje na izvide ob visokem kliničnem sumu ne sme odložiti urgentne napotitve v kirurški center.[1,6,8]

Ob utemeljenem kliničnem sumu je treba oceniti vitalne funkcije in znake sepse, po potrebi vzpostaviti intravenski pristop, zagotoviti analgezijo ter pri hemodinamski nestabilnosti začeti tekočinsko zdravljenje s kristaloidi. Ključna je čimprejšnja napotitev in urgentni transport v kirurški center. Morebitna antibiotična terapija v prehospitalnem okolju ne sme povzročiti zamude transporta; pri verjetni ali potrjeni sepsi s hipotenzijo in pričakovanem času do bolnišnične obravnave, daljšem od 60 minut, jo smernice za sepso pogojno priporočajo že v prehospitalnem okolju. Dokončno zdravljenje NOMT temelji na čimprejšnjem kirurškem obvladovanju žarišča.[1,9–11]

KIRURŠKO ZDRAVLJENJE IN HOSPITALNA DIAGNOSTIKA

Diagnostika nekrotizirajočih okužb mehkih tkiv temelji predvsem na kliničnem sumu, laboratorijske in slikovne preiskave pa imajo podporno vlogo ter ne smejo odložiti nujnega kirurškega ukrepanja. Pri bolnišnični obravnavi je lahko v pomoč točkovalnik LRINEC, ki upošteva vrednosti CRP, levkocitov, hemoglobina, natrija, kreatinina in glukoze. Zaradi omejene občutljivosti nizka vrednost LRINEC nekrotizirajoče okužbe ne izključuje. Slikovna diagnostika je uporabna predvsem pri diagnostično nejasnih primerih. Ultrazvok lahko pokaže zadebeljeno fascijo, tekočinske kolekcije in plin v mehkih tkivih. CT omogoča dobro oceno širjenja procesa po fascialnih prostorih ter lahko prikaže edem, tekočino in plin v mehkih tkivih. MRI omogoča zelo natančen prikaz mehkih tkiv in fascij, vendar je v urgentnih razmerah manj dostopen in časovno zahtevnejši. Ob visokem kliničnem sumu nobena od teh preiskav ne sme odložiti kirurške eksploracije in debridementa.[1,6,8]

Nekrotizirajoči fasciitis (NF) in njegova specifična oblika na področju perineja, Fournierjeva gangrena (FG), predstavljata kritična, hitro napredujoča nekrotizirajoča vnetja mehkih tkiv. Kljub napredku v sodobni medicini ostajata povezana z visoko stopnjo umrljivosti in obolevnosti. Ključ do preživetja bolnikov leži v zgodnji prepoznavi in agresivnem multidisciplinarnem pristopu.

Najbolj klinično uporabna klasifikacija NF ali FG je na podlagi povzročitelja:

Tip I - Polimikrobna etiologija, po gramu pozitivni koki,

Tip II – Streptococcus pyogenes (beta hemolitični, skupina A), Staphylococcus aureus,

Tip III - Gram negativni rodovi Vibrio,

Tip IV - Glivična etiologija, rod Candida.

Temelj zdravljenja ostaja nujna, radikalna kirurška odstranitev (debridement) vseh nekrotičnih in okuženih tkiv do makroskopsko zdravega roba, ki jo je praviloma treba ponoviti v naslednjih 24 do 48 urah. Kirurško zdravljenje mora potekati sočasno s takojšnjim empiričnim antibiotičnim zdravljenjem širokega spektra in intenzivno podporno terapijo. Po stabilizaciji okužbe pomembno vlogo igrata oskrba ran s sodobnimi oblogi in s pomočjo negativnega tlaka (NPWT) ter kasnejša rekonstruktivna kirurgija.[12–17]






Slike 1–4. Arhiv K. Dajoski, dr. med.




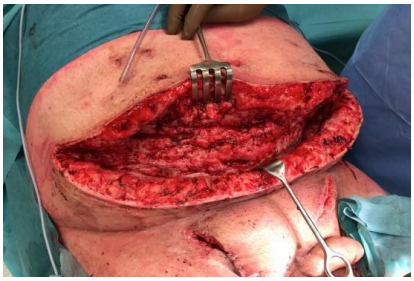




Slike 5–11. Arhiv N. Alikadič, dr. med.

SPREMLJANJE BOLNIKA PO KIRURŠKEM ZDRAVLJENJU IN ODPUSTU

Po zaključenem bolnišničnem zdravljenju se pomemben del nadaljnje oskrbe prenese na primarno raven. Ob prvem pregledu je treba pregledati odpustno dokumentacijo, mikrobiološke izvide in načrt nadaljnjih kirurških kontrol, uskladiti zdravljenje ter oceniti stanje rane, bolečino in funkcionalno stanje bolnika. Pomembna je jasna razdelitev nalog med ambulanto družinske medicine, patronažno službo, DSO, bolnika in svojce. Pri bolnikih po sepsi ali intenzivnem zdravljenju je treba poleg rane upoštevati tudi morebitne nove telesne, kognitivne in čustvene težave ter potrebo po rehabilitaciji.[18,19,24]

Pri oskrbi rane je smiselna sistematična ocena tkiva v dnu rane, količine izločka, globine, okolne kože in bolečine ter temu prilagojena izbira obloge in pogostost prevez. Oskrba mora slediti tudi navodilom kirurga glede odprte rane, presadka ali režnja. Zdravljenje z negativnim tlakom je lahko del nadaljnje oskrbe, kadar je predpisano in je zagotovljeno ustrezno usposobljeno osebje. Pri ranah po nekrotizirajoči okužbi mora biti izbira obloge oziroma druge metode oskrbe prilagojena značilnostim rane in njenemu potencialu za celjenje, ne pa rutinski uporabi posamezne vrste obloge ali tehnologije.[21–23]

Med spremljanjem je ključno zgodnje prepoznavanje zapletov, predvsem nove ali naraščajoče bolečine, širjenja eritema, nekroze, povečanega izločka, krvavitve, razprtja rane ali sistemskega poslabšanja; pri presadkih in režnjih je treba biti pozoren tudi na znake njihove ogroženosti. Pozitiven površinski bris sam po sebi še ne pomeni klinično pomembne okužbe, ob sumu na ponovno globoko okužbo pa je potrebna hitra kirurška presoja.[21,22] Spremljanje mora poleg celjenja rane vključevati tudi oceno bolečine, gibljivosti, vsakodnevnega funkcioniranja, prehranskega stanja in potrebe po rehabilitaciji, saj so po NOMT možne tudi utrujenost, motnje spanja, kognitivne in psihične težave ter obremenitev svojcev.[18–20,24] V DSO je pomembno jasno določiti odgovornost za spremljanje rane in ukrepanje ob spremembah, pogostost kontrol pa prilagoditi stanju bolnika in rane.

ZAKLJUČEK

Nekrotizirajoče okužbe mehkih tkiv so kirurške nujnosti, pri katerih nekrotizirajoči fasciitis in Fournierjeva gangrena predstavljata klinično posebej pomembni obliki, zgodnja prepoznava, pravočasno kirurško zdravljenje in agresivno podporno zdravljenje pa so ključni za zmanjševanje umrljivosti. Visoka stopnja kliničnega suma je zato pomembna že ob prvem stiku z bolnikom na primarni ravni, kjer mora ob sumu slediti čimprejšnja urgentna napotitev. Obravnava pa se ne zaključi z operativnim zdravljenjem; po odpustu so pomembni strukturirana oskrba rane, pravočasno prepoznavanje zapletov, obravnava dejavnikov, ki vplivajo na celjenje, ter spremljanje funkcionalnega in psihosocialnega okrevanja. Optimalni izidi zato zahtevajo dobro

sodelovanje med primarno ravnjo, kirurgom, patronažno službo, DSO ter bolnikom in svojci.

Literatura in viri:

1. Sartelli M, Coccolini F, Kluger Y, Agastra E, Abu-Zidan FM, Abbas AES, et al. WSES/GAIS/WSIS/SIS-E/AAST global clinical pathways for patients with skin and soft tissue infections. *World J Emerg Surg.* 2022;17:3. doi:10.1186/s13017-022-00406-2.
2. Goh T, Goh LG, Ang CH, Wong CH. Early diagnosis of necrotizing fasciitis. *Br J Surg.* 2014;101(1):e119–e125. doi:10.1002/bjs.9371.
3. Mizokami F, Furuta K, Isogai Z. Necrotizing soft tissue infections developing from pressure ulcers. *J Tissue Viability.* 2014;23(1):1–6. doi:10.1016/j.jtv.2013.11.001.
4. Li X, Xin J, Bao W, Fu Y. Case report: Necrotizing fasciitis involving the bilateral scrotum and right leg caused by *Streptococcus pyogenes* in a healthy male: a multidisciplinary diagnostic and therapeutic analysis. *BMC Infect Dis.* 2026;26(1):629. doi:10.1186/s12879-026-12889-4.
5. de Haan J, Neeter LMFH, Suijker J, van Zuijlen PPM, Pijpe A, Meij-de Vries A, et al. Characteristics, treatments, and outcomes of patients with necrotizing soft tissue infections: a Dutch multicenter cohort study. *Eur J Trauma Emerg Surg.* 2025;51:321. doi:10.1007/s00068-025-03000-8.
6. Fernando SM, Tran A, Cheng W, Rochwerg B, Kyeremanteng K, Seely AJE, et al. Necrotizing Soft Tissue Infection: Diagnostic Accuracy of Physical Examination, Imaging, and LRINEC Score: A Systematic Review and Meta-Analysis. *Ann Surg.* 2019;269(1):58–65. doi:10.1097/SLA.0000000000002774.
7. Erichsen Andersson A, Egerod I, Knudsen VE, Fagerdahl AM. Signs, symptoms and diagnosis of necrotizing fasciitis experienced by survivors and family: a qualitative Nordic multi-center study. *BMC Infect Dis.* 2018;18:429. doi:10.1186/s12879-018-3355-7.
8. Hsiao CT, Chang CP, Huang TY, Chen YC, Fann WC. Prospective Validation of the Laboratory Risk Indicator for Necrotizing Fasciitis (LRINEC) Score for Necrotizing Fasciitis of the Extremities. *PLoS One.* 2020;15(1):e0227748. doi:10.1371/journal.pone.0227748.
9. Sartelli M, Coccolini F, Labricciosa FM, Al-Hasan MN, Buonomo L, Cheadle WG, et al. Necrotizing soft-tissue infections survival guide in adult patients: A position statement by the Global Alliance for Infections in Surgery. *J Trauma Acute Care Surg.* 2026;100(2):320–331. doi:10.1097/TA.0000000000004833.
10. Prescott HC, Antonelli M, Alhazzani W, Møller MH, Alshamsi F, Azevedo LCP, et al. Surviving Sepsis Campaign: international guidelines for management of sepsis and septic shock 2026. *Intensive Care Med.* 2026;52(5):863–936. doi:10.1007/s00134-026-08361-1.
11. Stevens DL, Bryant AE. Necrotizing Soft-Tissue Infections. *N Engl J Med.* 2017;377(23):2253–2265. doi:10.1056/NEJMra1600673.
12. Gjorshevski Lj, Triller C. Naš vidik na diagnostiko in zdravljenje nekrotizirajočega fasciitisa. V: 8. simpozij o ranah: Zbornik predavanj. Portorož; 2013. str. 108–113.
13. Gjorshevski Lj. Klinični smernici za kirurško zdravljenje bolezni: Nekrotizirajoči fasciitis – klinična pot. Klinični oddelek za kirurške okužbe.
14. Leiblein M, Marzi I, Sander AL, Barker JH, Ebert F, Frank J. Necrotizing fasciitis: treatment concepts and clinical results. *Eur J Trauma Emerg Surg.* 2018;44(2):279–290. doi:10.1007/s00068-017-0792-8.
15. AlShehri YA, AlBurshaid H, AlBassam L, AlMutairi K. Management of Fournier's gangrene with skin grafting by bagging technique of testes: case report. *GMS Interdiscip Plast Reconstr Surg DGPW.* 2019;8:Doc02. doi:10.3205/iprs000128.

16. Green RJ, Dafoe DC, Raffin TA. Necrotizing fasciitis. *Chest.* 1996;110(1):219–229. doi:10.1378/chest.110.1.219.

17. Schmid MR, Kossmann T, Duewell S. Differentiation of necrotizing fasciitis and cellulitis using MR imaging. *AJR Am J Roentgenol.* 1998;170(3):615–620. doi:10.2214/ajr.170.3.9490940.

18. Urbina T, Canoui-Poitrine F, Hua C, Layese R, Alves A, Ouedraogo R, et al. Long-term quality of life in necrotizing soft-tissue infection survivors: a monocentric prospective cohort study. Ann Intensive Care. 2021;11:102. doi:10.1186/s13613-021-00891-9.

19. Suijker J, Stoop M, Meij-de Vries A, Pijpe A, Boekelaar A, Egberts M, et al. The impact of necrotizing soft tissue infections on the lives of survivors: a qualitative study. Qual Life Res. 2023;32:2013–2024. doi:10.1007/s11136-023-03371-8.

20. Egerod I, Knudsen VE, Andersson AE, Fagerdahl AM. Patient and family experience 2 years after necrotizing soft-tissue infection: A longitudinal qualitative investigation. J Adv Nurs. 2023;79(8):2924–2935. doi:10.1111/jan.15535.

21. Sibbald RG, Elliott JA, Persaud-Jaimangal R, Goodman L, Armstrong DG, Harley C, et al. Wound Bed Preparation 2021. Adv Skin Wound Care. 2021;34(4):183–195. doi:10.1097/01.ASW.0000733724.87630.d6.

22. Swanson T, Ousey K, Haesler E, Bjarnsholt T, Carville K, Idensohn P, et al. IWII Wound Infection in Clinical Practice consensus document: 2022 update. J Wound Care. 2022;31(Sup12):S10–S21. doi:10.12968/jowc.2022.31.Sup12.S10.

23. Arundel C, Mandefield L, Fairhurst C, Baird K, Gkekas A, Saramago P, et al. Negative pressure wound therapy versus usual care in patients with surgical wound healing by secondary intention in the UK (SWHSI-2): an open-label, multicentre, parallel-group, randomised controlled trial. Lancet. 2025;405(10490):1689–1699. doi:10.1016/S0140-6736(25)00143-6.

24. Evans L, Rhodes A, Alhazzani W, Antonelli M, Coopersmith CM, French C, et al. Surviving sepsis campaign: international guidelines for management of sepsis and septic shock 2021. Intensive Care Med. 2021;47:1181–1247. doi:10.1007/s00134-021-06506-y.

MULTIDISCIPLINARNI PRISTOP K OSKRBI KIRURŠKIH RAN PRI OTROCIH

A MULTIDISCIPLINARY APPROACH TO SURGICAL WOUND CARE IN CHILDREN

Tina Turnšek, Maja Vičič, Milena Senica Verbič

Ključne besede: celjenje rane; okužba kirurškega mesta; zdravljenje z negativnim tlakom; brazgotina; obloge

Keywords: wound healing; surgical wound infection; negative pressure wound therapy; cicatrix; bandages

IZVLEČEK

Celjenje kirurške rane pri otroku se pomembno razlikuje od celjenja pri odraslem, kar je posledica anatomskih in fizioloških značilnosti otroške kože, nezrelosti imunskega sistema ter omejenega sodelovanja bolnika. Pri novorojenčku sta povrhnjica in rožena plast tanjši in bolj prepustni, pri mladostniku pa je fibroproliferativni odziv izrazitejši, zato so pogostejše hipertrofične brazgotine. Oskrba rane se nadaljuje po odpustu iz bolnišnice, ko skrb za nego prevzamejo starši, izbrani pediater in medicinska sestra.

V prispevku predstavljamo sodobna načela oskrbe kirurških ran pri otrocih: vlažno celjenje in izbiro obloge glede na količino eksudata, atravmatske silikonske obloge, antiseptike z nizko citotoksičnostjo (oktenidin, poliheksanid), lokalno analgezijo in ukrepe za zmanjšanje strahu pri oskrbi travmatskih ran, resorbilne šive in tkivna lepila, zdravljenje z negativnim tlakom ter preprečevanje in zgodnje odkrivanje okužbe kirurškega mesta. Posebno pozornost namenjamo oskrbi brazgotine, ki zori do 12 mesecev; pomembna je zaščita pred soncem, pri otrocih s povečanim tveganjem za patološko brazgotinjenje pa uporaba silikonskih pripravkov. Pregled literature dopolnjujemo s štirimi kliničnimi primeri z Otroške kirurgije UKC Maribor, ki prikazujejo najpogostejše izzive v oskrbi. Ugotavljamo, da na izid zdravljenja poleg izbrane metode oskrbe pomembno vpliva usklajeno sodelovanje kirurga, medicinske sestre, izbranega pediatra, družine in drugih članov multidisciplinarnega tima.

ABSTRACT

Healing of a surgical wound in a child differs substantially from healing in an adult, owing to the anatomical and physiological characteristics of the skin in childhood, the immaturity of the immune system and the patient’s limited cooperation. In neonates, the epidermis and stratum corneum are thinner and more permeable, whereas adolescents show a more pronounced fibroproliferative response and therefore more frequently develop hypertrophic scars. Wound care continues after discharge from hospital, when responsibility for care passes to the parents, the primary care paediatrician and the nurse.

This paper presents the current principles of surgical wound care in children: moist wound healing and dressing selection according to the amount of exudate, atraumatic silicone dressings, antiseptics with low cytotoxicity (octenidine, polyhexanide), local analgesia and

measures to reduce fear during the management of traumatic wounds, absorbable sutures and tissue adhesives, negative pressure wound therapy, and the prevention and early detection of surgical site infection. Particular attention is given to scar care, as scars mature for up to 12 months; sun protection is essential, and silicone products are recommended for children at increased risk of pathological scarring. The literature review is complemented by four clinical cases from the Department of Paediatric Surgery, University Medical Centre Maribor, which illustrate the most common challenges in care. We conclude that, in addition to the chosen method of wound care, treatment outcome is significantly influenced by coordinated collaboration between the surgeon, the nurse, the primary care paediatrician, the family and other members of multidisciplinary team.

UVOD

Kirurg rano praviloma pregleda po posegu in ob kontrolnem pregledu. V vmesnem obdobju jo dnevno nadzorujejo starši, večkrat tedensko izbrani pediater in medicinska sestra, ob zapletih pa izbrani pediater po potrebi napoti pacienta na kontrolni pregled predčasno. Pri otrocih je ločitev med kliničnim odločanjem in izvajanjem oskrbe izrazitejša kot pri odraslih, saj po odpustu rane ne oskrbujejo sami, klinični znaki zapletov pa so pri najmlajših pogosto lahko neznačilni.

Liang in sodelavci v preglednem članku iz leta 2025 ugotavljajo, da se procesi celjenja pri dojenčkih, mladostnikih in odraslih razlikujejo v tolikšni meri, da priporočil za odrasle ni mogoče neposredno prenesti na pediatrično populacijo, ter da je večina pripomočkov za oskrbo ran registrirana in klinično preizkušena pri odraslih.[1] Na enako omejitev opozarjata britanska izjava o dobri praksi za oskrbo ran pri otrocih iz leta 2024[2] in z dokazi podprt pregled McNamarove in sodelavcev[3]: podatkov iz randomiziranih kontroliranih raziskav pri otrocih je malo, zato klinična praksa temelji predvsem na opazovalnih raziskavah, soglasjih strokovnjakov in kliničnih izkušnjah.

V prispevku povzemamo temeljna načela sodobne oskrbe kirurških ran, ki jih morajo poznati vsi, ki so vključeni v oskrbo otroka po odpustu, ter na podlagi kliničnih primerov z našega oddelka prikazujemo, kje v kontinuiteti oskrbe najpogosteje prihaja do izzivov. Obravnavamo rane po načrtovanih in nujnih kirurških posegih ter travmatske rane kože in podkožja, oskrbljene v urgentni ambulanti. Opekline, kronične rane in rane pri dermatoloških boleznih niso predmet prispevka.

POSEBNOSTI CELJENJA RAN V OTROŠKEM OBDOBJU

Celjenje rane poteka v štirih prekrivajočih se fazah: hemostazi, vnetni fazi, proliferativni fazi in fazi preoblikovanja. Pri primarno zašiti rani se površina epitelizira v 48 do 72 urah, vnetna faza traja tri do pet dni, proliferativna faza s tvorbo nezrele brazgotine do tretjega tedna, preoblikovanje kolagena pa do enega leta.[1,4] Starše je smiselno s temi časovnimi okviri seznaniti že ob odpustu, saj sicer lahko rdečo in rahlo dvignjeno brazgotino tri mesece po posegu pogosto napačno razumejo kot zaplet.

Med starostnimi skupinami obstajajo pomembne razlike (Tabela 1). Pri novorojenčku, zlasti nedonošenem, je rožena plast nepopolno razvita, povrhnjica tanjša, dermoepidermalni stik pa šibkejši. Posledica je povečana transepidermalna izguba vode in večja absorpcija lokalno nanesenih snovi ter nagnjenost k odstopanju povrhnjice ob odstranjevanju lepljivih oblog in folij. Steen in sodelavci v preglednem članku o celjenju ran pri novorojenčkih navajajo, da so iatrogene poškodbe kože, povezane z medicinskimi pripomočki, najpogostejša vrsta ran v enoti za intenzivno nego novorojenčkov ter da so številni antiseptiki in lokalni pripravki, ki jih pri odraslih uporabljamo rutinsko, pri novorojenčkih lahko sistemsko toksični.[4] Vnetni odziv je pri novorojenčku manj izrazit, zato se okužba pogosto ne kaže s klasičnimi lokalnimi znaki, temveč s slabšim hranjenjem, apatijo ali nestabilno telesno temperaturo.

Pri predšolskih in šolskih otrocih je celjenje hitro in praviloma brez zapletov. Dobra prekrvavitev in velika proliferativna aktivnost tkiv pospešujeta celjenje, hkrati pa povečujeta nagnjenost k čezmerni tvorbi kolagena. Pri mladostnikih se pridružijo še hormonski vplivi; pogostnost hipertrofičnih brazgotin je v tej starostni skupini največja, keloidi pa se po puberteti pojavljajo pogosteje kot pred njo.[1,5] Rane v predelu prsnice, ramen in nad sklepi zato pri mladostnikih že od začetka obravnavamo kot rane z velikim tveganjem za patološko brazgotinjenje.

Na izid celjenja poleg bioloških dejavnikov pomembno vpliva tudi vedenje otroka. Majhni otroci obloge pogosto odstranjujejo ali poškodujejo, se močno potijo, rana pa je med igro in kopanjem izpostavljena onesnaženju in vlagi. Mladostniki rano včasih prikrivajo ali obloge odstranjujejo sami. Načrt oskrbe, ki teh dejavnikov ne upošteva, je lahko strokovno ustrezen, a v praksi neizvedljiv.

Tabela 1. Starostne posebnosti, ki vplivajo na oskrbo rane.[1,2,4,5]

Starostno obdobje	Posebnosti ter lastnosti kože in celjenja	Praktična posledica za oskrbo
Nedonošenček in novorojenček	nepopolna rožena plast, tanka povrhnjica, velika prepustnost, šibek vnetni odziv	sistemska absorpcija topikov; odrgnjenje povrhnjice ob lepilih; neznačilni znaki okužbe
Dojenček in malček	hitro celjenje, vlažno okolje plenic, slabo sodelovanje	maceracija ob perinealnih in ingvinalnih ranah; obloga mora zdržati gibanje
Predšolski in šolski otrok	hitra epitelizacija, strah pred prevezo	atravmatske obloge, manj prevez, priprava otroka na poseg
Mladostnik	izrazit fibroproliferativni odziv, hormonski vplivi, skrb za videz	zgodnja preventiva hipertrofične brazgotine; sodelovanje pri zaščiti pred soncem

NAČELA SODOBNE OSKRBE RANE

VLAŽNO CELJENJE IN IZBIRA OBLOGE

Rana, ki se pod suho gazo izsuši, se celi počasneje in je bolj boleča. Krasta ovira migracijo keratinocitov, gaza se prilepi na granulacijsko tkivo in ga ob prevezi poškoduje, pogoste preveze pa pri otroku vsakič znova povzročajo strah in stisko.

Sodobne obloge vzdržujejo uravnoteženo vlažno okolje, vpijajo odvečni eksudat, predstavljajo pregrado za mikroorganizme in jih je mogoče odstraniti brez poškodbe novonastalega tkiva.[2,3,5] Pri otrocih je slednja lastnost ključna: silikonska kontaktna plast ali silikonska penasta obloga, ki jo je mogoče dvigniti, pregledati rano in ponovno namestiti, zmanjša število bolečih prevez in obremenitev staršev.

Oblogo izbiramo glede na značilnosti rane, ne glede na posamezen izdelek (Tabela 2). Za čisto, primarno zašito kirurško rano brez eksudata zadostuje polprepustna folija ali tanka silikonska obloga, ki jo lahko pustimo do odstranitve šivov; dnevne preveze niso potrebne in jih staršem izrecno odsvetujemo. Pri rani z zmernim eksudatom uporabimo penasto oblogo, pri močno eksudativni rani alginat ali hidrovlaknasto oblogo, pri suhi ali nekrotični rani pa hidrogel. Pri novorojenčkih se izogibamo močno lepljivim oblogam in alkoholnim raztopinam, okolno kožo pa zaščitimo z bariersko kremo ali zaščitnim filmom brez alkohola.[4]

Tabela 2. Izbira obloge glede na stanje rane in posebnosti pri otrocih.[2–5]

Stanje rane	Priporočena obloga	Opomba za pediatrično uporabo
Čista primarno zaprta rana brez izcedka	prepusten poliuretanski film ali tanka silikonska obloga	ostane do odstranitve šivov oz. 7 do 14 dni; prhanje po 48 urah
Rana zaprta s tkivnim lepilom	brez obloge	prhanje po 24 urah, brez drgnjenja, brez mazil
Površinska odrgnina, malo izcedka	hidrokoloid ali tanka silikonska pena	menjava na 3 do 5 dni
Rana z zmernim izcedkom, celjenje per secundam	poliuretanska pena s silikonskim robom	menjava na 2 do 4 dni ali ob prepojenosti
Močno eksudativna rana	alginat ali hidrovlakna pod sekundarno peno	vedno z zaščito okolne kože
Suha rana z nekrozo	hidrogel pod sekundarno oblogo	avtolitični debridement namesto mehanskega
Znaki okužbe ali visoko tveganje	antimikrobna obloga s srebrom, jodom ali medom	časovno omejena uporaba, pri novorojenčku previdno zaradi absorpcije
Ogrožena okolna koža, novorojenček	barierni film brez alkohola, silikonska stična plast	brez lepljivih trakov neposredno na kožo

ČIŠČENJE RANE IN ANTISEPTIKI

Pri travmatski rani je mehansko izpiranje učinkovitejši ukrep za preprečevanje okužbe kot uporaba katerekoli antiseptične raztopine. Priporočamo izpiranje z 50 do 100 ml tekočine na centimeter dolžine rane z uporabo brizge. Cochranov sistematični pregled je pokazal, da razpoložljivi dokazi ne omogočajo zanesljivega sklepa o razliki v pogostnosti okužb med izpiranjem s fiziološko raztopino in pitno vodo[6], zato lahko starši odrgnine doma varno izperejo pod tekočo vodo.

Kadar je antiseptik indiciran, izberemo pripravek z dobro tkivno toleranco. Soglasje o antisepsi ran iz leta 2018 kot sredstvi prvega izbora navaja oktenidin in poliheksanid, ki delujeta širokospektralno in v uporabljenih koncentracijah ne zavirata pomembno

delovanja fibroblastov in keratinocitov.[7] Vodikov peroksid in alkohol povzročata kemično poškodbo tkiva, zato ju pri oskrbi ran pri otrocih ne uporabljamo. Povidon jod soglasje priporoča kot sredstvo prvega izbora pri ugriznih, vbodnih in strelnih ranah.[7] Pri novorojenčkih moramo upoštevati tudi transkutano absorpcijo: jodovi pripravki lahko povzročijo prehodno hipotirozo, alkoholna raztopina klorheksidina pa kemično opeklino kože.[4]

ANALGEZIJA IN ZMANJŠEVANJE STRAHU

Boleča izkušnja ob oskrbi rane pri otroku pogosto povzroči anticipatorni strah in odpor ob naslednjih prevezah. Oskrbo travmatskih ran v urgentnih ambulantah po svetu ponekod načrtujejo vnaprej: gel z lidokainom, adrenalinom in tetrakainom, nanesen 20 do 30 minut pred posegom, pri otrocih pomembno zmanjša bolečino med oskrbo rane.[8] Pri nas v določenih primerih pred aplikacijo lokalne infiltracijske anestezije nanesemo lokalni anestetik z lidokainom in prilokainom. Pri otroku, ki kljub ustrezni analgeziji ne sodeluje, lahko uporabimo intranazalni deksmedetomidin v odmerku 2-4 mcg/kg.[9] Po svetu pa uporabljajo tudi midazolam v odmerku 0,3 do 0,5 mg/kg. Sistematični pregled iz leta 2022 je potrdil, da intranazalni midazolam pri zdravih otrocih zagotovi anksiolizo in minimalno do zmerno sedacijo brez resnih neželenih učinkov.[10] Globoke rane, rane s sumom na poškodbo kit ali živcev ter rane pri otrocih, ki kljub navedenim ukrepom ne sodelujejo, oskrbimo v splošni anesteziji v multidisciplinarnem timu.

Nefarmakološki ukrepi niso dopolnilo, ampak sestavni del standardne oskrbe. Mednje sodijo prisotnost staršev med posegom, odvračanje pozornosti s tablico ali pogovorom ter otrokovi starosti primerna in iskrena razlaga, kaj bo med posegom občutil. Pri hospitaliziranih otrocih preveze načrtujemo v času, ko otrok ni lačen ali utrujen, in jih po možnosti izvaja ista oseba.

ZAPIRANJE TRAVMATSKIH IN KIRURŠKIH RAN

Pri otrocih ima prednost način zapiranja rane, ki ne zahteva kasnejše odstranitve materiala. Odstranjevanje šivov je za predšolskega otroka pogosto bolj obremenjujoče kot sama primarna oskrba, zato izbira materiala ob zapiranju rane neposredno določa obseg nadaljnje oskrbe v ambulanti izbranega pediatra.

Tkivno lepilo na osnovi oktilcianoakrilata je metoda izbire za suhe, linearne rane, krajše od 5 cm, ki niso pod napetostjo in ne ležijo nad sklepi ali v bližini sluznice. Cochranov sistematični pregled, ki je vključeval otroke in odrasle, je pokazal primerljiv kozmetični izid v primerjavi s šivanjem, manjšo bolečino in krajši čas oskrbe, ob nekoliko večji pogostnosti dehiscence.[11] Lepilo nanesemo v dveh do treh tankih plasteh; polimerizira v 30 do 60 sekundah in se spontano odlušči v 5 do 10 dneh. Lepilni trakovi so primerni za površinske rane brez napetosti robov in jih pustimo 7 do 10 dni. Sponke lahko uporabljamo na lasišču, hrbtu in v glutealnem predelu, nikoli pa

na obrazu, vratu in dlaneh. Pri linearni rani lasišča z zadostno dolžino las je enakovredna metoda tehnika približevanja robov s prameni las, utrjenimi s kapljico tkivnega lepila.[12]

Kadar rano šivamo, pri otrocih uporabljamo predvsem hitro resorbilne šivalne materiale. Randomizirani raziskavi pri pediatričnih laceracijah, vključno z laceracijami obraza, nista pokazali razlik v kozmetičnem izidu ali pogostnosti zapletov med resorbilnimi in neresorbilnimi šivi[13,14], hkrati pa odpade obisk zaradi odstranitve šivov. Priporočene debeline šivalnega materiala so 5/0 ali 6/0 za obraz, 4/0 za lasišče in trup ter 3/0 ali 4/0 za okončine. Za globoke podkožne šive uporabimo monofilamentni resorbilni šiv ali pleteni (multifilamentni) resorbilni šiv, tako da kožni šiv ni pod napetostjo, saj je napetost robov rane najpomembnejši napovedni dejavnik široke in hipertrofične brazgotine.

Pri kirurških ranah po načrtovanih posegih na našem oddelku večinoma uporabljamo intradermalni resorbilni šiv, prekrit z lepilnimi trakovi ali tkivnim lepilom (Tabela 3). Takšna rana ne zahteva prevezov, otrok se lahko po 48 urah prha, predčasni kontrolni pregled pa je potreben le ob pojavu težav. Starši ob odpustu prejmejo navodila tudi v pisni obliki.

Tabela 3. Čas odstranitve neresorbilnih šivov in trakov glede na lokalizacijo. Prirejeno po klinični praksi na Otroški kirurgiji UKC Maribor.

Lokalizacija	Odstranitev šivov	Opomba
Obraz	4 do 5 dni	po odstranitvi še 5 dni lepilni trakovi
Lasišče	7 do 10 dni	sponke enak čas
Trup	7 do 10 dni	
Okončine	10 do 14 dni	
Področje nad sklepom	14 dni	po odstranitvi razbremenitev gibanja še teden dni
Lepilni trakovi	7 do 10 dni	odpadejo sami, ne odstranjujemo jih

ZDRAVLJENJE Z NEGATIVNIM TLAKOM PRI OTROCIH

Zdravljenje z negativnim tlakom (*angl.* negative pressure wound therapy, NPWT) je v zadnjih dveh desetletjih pomembno spremenilo obravnavo dehiscence laparotomijske rane, okuženih ran z obilnim eksudatom in obsežnih travmatskih defektov mehkih tkiv pri otrocih. Penasta ali gazna polnitev rane, okluzivna folija in črpalka ustvarijo nadzorovan podtlak, ki približa robove rane, odvaja eksudat, zmanjša edem in z mikrodeformacijo tkiva spodbuja tvorbo granulacijskega tkiva.[1,5] Za otroka je najpomembnejša klinična prednost manjše število prevezov: namesto vsakodnevnih bolečih prevezov, sistem menjamo na dva do tri dni, otrok pa je v vmesnem času lahko mobilen.

Dokazov pri otrocih je manj kot pri odraslih. Sistematični pregled Pedrazzijeve in sodelavcev, ki je zajel 466 otrok z opeklinami, ter metaanaliza dvanajstih randomiziranih raziskav s 1.033 bolniki iz leta 2024 sta pokazala krajši čas celjenja,

manjše število prevezov, manj pozitivnih mikrobioloških izvidov in boljše ocene brazgotine v primerjavi s standardno oskrbo.[15,16] Slavković in sodelavci so pri 58 otrocih s kompleksnimi ranami okončin primerjali NPWT z vlažnimi prevezami. V skupini z NPWT se je kompleksna rana pretvorila v enostavno, ki jo je bilo mogoče dokončno zapreti z manj zahtevno rekonstrukcijsko tehniko, brazgotine so bile ugodnejše, skupina s klasičnimi prevezami pa je imela krajšo hospitalizacijo.[17] Izsledki kažejo, da je NPWT indicirano predvsem pri ranah, pri katerih bi standardna oskrba zahtevala večtedensko zdravljenje s prevezi, in ne rutinsko pri vseh ranah.

Nastavitve prilagodimo starosti otroka. Pri otrocih, mlajših od dveh let, uporabljamo neprekinjen podtlak 50 do 75 mmHg, pri starejših pa 75 do 125 mmHg.[15] Pri novorojenčkih izbiramo spodnjo mejo razpona, kožo pod folijo pa zaščitimo s silikonsko kontaktno plastjo ali hidrokoloidnim okvirjem. NPWT je kontraindicirano pri rani z nenadzorovano krvavitvijo, pri izpostavljenih žilah ali organih brez zaščitne plasti in pri suhi rani brez eksudata. Najpogostejši zapleti v klinični praksi so poškodba kože pod folijo, bolečina ob menjavi pene in izguba neprekinjenega podtlaka sistema pri nemirnem otroku; pojavnost slednjega so manjše prenosne enote pomembno zmanjšale.

NPWT zahteva tudi ustrezno organizacijo oskrbe. Otroka z napravo lahko odpustimo v domačo oskrbo le, če starši znajo prepoznati alarm naprave, če je vnaprej dogovorjeno, kdo in kje bo menjal sistem, in če starši vedo, na koga se obrnejo ob izgubi neprekinjenega podtlaka v nočnem času. Brez takšnega dogovora otrok ostane hospitaliziran dlje, kot je medicinsko utemeljeno.

OKUŽBA KIRURŠKEGA MESTA

Okužba kirurškega mesta (OKM) je eden najpogostejših zapletov kirurških posegov pri otrocih; podaljša hospitalizacijo, zahteva dodatne posege in poslabša končni videz brazgotine. Večina smernic za njeno preprečevanje je bila oblikovana za odrasle. Italijansko soglasje iz leta 2022, ki je kot prvo sistematično ovrednotilo nefarmakološke ukrepe pri novorojenčkih in otrocih, ugotavlja, da se dejavniki tveganja pri otrocih razlikujejo; mednje sodijo nizka starost, nedonošenost, podhranjenost, dolgotrajen poseg, odprt kirurški pristop, ponovni poseg in predoperativna hospitalizacija.[18] Smernice so najbolj enotne, da tveganje za infekt zmanjša vzdrževanje normotermije med posegom, nadzor glikemije, opustitev britja oziroma čim krajši čas med odstranitvijo dlak in kožnim rezom ter aseptično oskrbo rane v prvih 48 urah po posegu.

Antibiotična profilaksa pri otrocih ni vedno indicirana. Metaanaliza Nthumba in sodelavcev, ki je zajela več kot 200.000 posegov, pri čistih posegih ni pokazala zaščitnega učinka profilakse, zato je avtorji pri tej skupini posegov pri otrocih ne priporočajo.[19] Pri čistih kontaminiranih in kontaminiranih posegih ostaja standard enkratni odmerek antibiotika pred kožnim rezom.

Klinična slika okužbe se pri otrocih pogosto razlikuje od klasičnega opisa. Rdečina, oteklina, toplota in gnojni izcedek so pri šolskem otroku praviloma jasno izraženi, pri dojenčku pa je lahko prvi znak le nenadno povečanje količine eksudata, neprijeten vonj, sprememba barve granulacijskega tkiva ali razdražljivost in slabše pitje. Rano zato pregledamo že ob poročanju staršev o teh spremembah in ne šele ob pojavu povišane telesne temperature. Laboratorijski kazalci vnetja so v pomoč pri oceni sistemskega odziva, za okužbo rane pa niso specifični. Bris rane odvzamemo po čiščenju iz dna rane in ne iz eksudata na oblogi, saj sicer lahko dokumentiramo zgolj kolonizacijo.

Zdravljenje je stopenjsko. Pri površinski okužbi zadoščajo odstranitev enega ali več šivov, čiščenje rane in antimikrobna obloga. Pri globoki okužbi ali abscesu rano odpremo, izpraznimo kolekcijo in po potrebi odstranimo nekrotično tkivo. Ob sistemskih znakih okužbe uvedemo antibiotik v odmerku glede na telesno maso, s spektrom delovanja proti najverjetnejšemu povzročitelju, najpogosteje Staphylococcus aureus ali Streptococcus pyogenes. Odprtje rane ne pomeni neuspeha zdravljenja, temveč začetek celjenja per secundam, ki ga vodimo z oblogami ali NPWT.

BRAZGOTINA IN DOLGOROČNO SPREMLJANJE

Brazgotina je trajna posledica kirurškega posega, njenega končnega videza pa ob kontrolnem pregledu še ni mogoče v celoti oceniti. Zorenje brazgotine traja do 12 mesecev: v prvih šestih mesecih je lahko rdeča, rahlo dvignjena, nato postopoma bledi in se mehča. Starše o tem poučimo ob odpustu, prejmejo tudi pisna navodila in informacijo ponovimo ob kontrolnem pregledu, saj sicer okoli tretjega meseca pogosto poiščejo pomoč zaradi domnevnega zapleta ali v prepričanju, da je brazgotina dokončna, opustijo zaščitne ukrepe.

Mednarodna priporočila za obravnavo brazgotin, nazadnje posodobljena leta 2014, razlikujejo med bolniki z majhnim in velikim tveganjem. Za vse bolnike veljajo zapiranje rane brez napetosti, lepilni trakovi v prvih šestih tednih, vlaženje brazgotine in zaščita pred soncem z zaščitnim faktorjem 50 ali več v celotnem obdobju zorenja. Pri otrocih z velikim tveganjem oziroma z osebno ali družinsko anamnezo hipertrofične brazgotine ali keloida, s temnejšim fototipom kože, z rano nad sklepom, na prsnici ali rami ter pri mladostnikih, dodamo silikonski gel ali silikonski obliž, in sicer od epitelizacije rane dalje, 24 ur dnevno, najmanj 8 do 12 tednov. Silikonski obliži oziroma gel so nekirurški ukrep prvega izbora za preprečevanje patološke brazgotine; silikonski obliž, ki ga uporabljamo za pokrivanje rane lahko to vlogo prevzame, vendar predstavlja strošek za pacientovo družino.[20,21]

Če se kljub navedenim ukrepom razvije hipertrofična brazgotina, po dveh mesecih neuspešnega zdravljenja s silikonom pride v poštev intralezijski kortikosteroid, pri širjenju brazgotine prek robov prvotne rane pa napotitev k plastičnemu kirurgu. Kirurška revizija je zadnja možnost in je pri otroku v obdobju rasti redko indicirana.

Fizioterapija in kompresijska terapija imata uveljavljeno mesto pri opeklinah, pri linearnih kirurških brazgotinah pa le pri kontrakturi nad sklepom.

Spremljanje brazgotine lahko ob rednih preventivnih pregledih prevzame izbrani pediater, če je seznanjen s ključnimi opozorilnimi znaki. Staršem zastavi preprosto vprašanje: ali brazgotina po šestih mesecih še raste, srbi ali omejuje gibljivost. Pritrdilen odgovor je indikacija za napotitev.

MULTIDISCIPLINARNI TIM IN PRENOS OSKRBE IZ BOLNIŠNICE V DOMAČE OKOLJE

Odgovornost za nego otrokove rane se prenese večkrat: ob premestitvi iz operacijske dvorane jo prevzame medicinska sestra na oddelku in lečeči kirurg, ob odpustu starši in izbrani pediater, po potrebi patronažna medicinska sestra. Ob vsakem prenosu odgovornosti za nego obstaja tveganje za nepopolni prenos informacij. Multidisciplinarni pristop pomeni, da so vloge in poti obravnave vnaprej opredeljene ter da vsak udeleženec ve, kaj spremlja in kdaj obravnavo preda naprej.[1,2] Prav zaradi tega je potrebno v pisnih navodilih podati čim bolj natančna navodila za nego rane. Organizacijo na našem oddelku povzema Tabela 4.

Tabela 4. Vloge članov tima pri oskrbi rane otroka. Vir: organizacija dela na Otroški kirurgiji UKC Maribor.

Član tima	**Pristojnosti**	**Merila za vključitev drugih članov tima**
Kirurg	izbira zapore in prve obloge, zapis stanja rane in načrta oskrbe v odpustnico, kontrolni pregled	ob dehiscenci, globoki okužbi, zapleteni rani: infektolog
Anesteziolog	Analgezija, sedacija in splošna anestezija	ob potrebi po dolgotrajnejšem nadzoru otroka: kirurg, medicinska sestra
Oddelčna medicinska sestra	prevezi, ocena rane ob vsakem prevezu, kadar je mogoče učenje staršev o negi	ob spremembi izcedka, barve ali vonja: kirurg
Enterostomalna terapevtka oz. medicinska sestra	zapletene rane, NPWT, zaščita kože pri novorojenčku, izbor oblog	ob potrebi po kirurškem debridementu: kirurg
Hospitalni pediater, pediater intenzivist, neonatolog in dietetik	prehrana, uravnavanje glikemije, prepoznavanje sistemskih znakov okužbe pri novorojenčku	ob sumu na okužbo rane: kirurg
Izbrani pediater	prvi stik po odpustu, ocena rane po pisnem načrtu, odstranitev šivov po potrebi, spremljanje brazgotine ob preventivnih pregledih	ob odstopanju od načrta: napotitev v kirurško ambulanto
Patronažna medicinska sestra	preveze na domu, nadzor NPWT* na domu, ocena domačega okolja, podpora staršem	ob dvomu: fotografija, izbrani pediater, kirurg

Član tima	Pristojnosti	Merila za vključitev drugih članov tima
Starši in skrbniki	vsakodnevno opazovanje, prhanje, zaščita pred soncem, nameščanje silikonskih obližev, beleženje sprememb	po navodilih na odpustnici

**NPWT - Negative Pressure Wound Therapy*

Med ukrepi za izboljšanje kontinuitete oskrbe so se po literaturi v zadnjih letih nekateri izkazali kot posebej pomembni. Prvi ukrep je opis stanja rane v odpustnem pismu, zapisan v jeziku, razumljivem izbranemu pediatru in staršem: vrsta zapiranja rane, uporabljena obloga, čas, od katerega je dovoljeno močenje rane, čas in mesto odstranitve šivov ter opozorilni znaki, ob katerih se morajo starši obrniti na zdravnika, z navedbo kontakta. Drugi ukrep vključuje fotografijo rane ob odpustu, shranjena v otrokovi zdravstveni dokumentaciji in s privolitvijo staršev tudi na njihovem telefonu; izbrani pediater, ki rano prvič pregleda nekaj dni po posegu, ima tako izhodišče za primerjavo. Tretji ukrep se dotika praktičnega usposabljanja staršev: pred odpustom starš pod nadzorom medicinske sestre sam zamenja oblogo in ne le opazuje postopka. Četrti ukrep naj bi bila enotna, vnaprej dogovorjena pot v primeru dodatnih vprašanj. Sistematični pregled telemedicinskega izobraževanja staršev po pediatričnih kirurških posegih iz leta 2025 je pokazal, da naj bi strukturirana navodila na daljavo izboljšala znanje, samozaupanje in zadovoljstvo staršev brez povečanja pogostnosti zapletov.[22]

Pri nas se trenutno še ne poslužujemo rednega fotografiranja ran, postopoma uvajamo spremembe, med drugim tudi fotografiranje rane ob odpustu. Vendar bi lahko morda v prihodnosti fotografija rane, posredovana kirurški ambulanti po varni elektronski poti, nadomestila večino nenačrtovanih ambulantnih obiskov.

KLINIČNI PRIMERI

Primeri so anonimizirani in izbrani kot primeri dobre prakse in sodelovanja multidisciplinarnega tima tekom obravnave.

PRIMER 1: 17 letni najstnik operiran zaradi spontane perforacije tankega črevesa in zdravljenje z NPWT na domu

Najstnik, star 17 let, operiran zaradi spontane perforacije tankega črevesa, v operacijski dvorani na laparotomijsko rano nameščen prenosni sistem NPWT za enkratno uporabo, pooperativno je prišlo do delne dehiscence kože in podkožja z vnetjem. Zdravljenje se je nadaljevalo z NPWT na domu, rana se je uspešno zacelila, izvajali smo redne kontrole na dva do tri dni na oddelku, menjava prenosnega sistema NPWT, ko je neprekinjen podtlak popustil. Primer dobrega sodelovanja kirurga, medicinskih sester, patronažne sestre ter staršev.

PRIMER 2: iatrogena poškodba kože pri novorojenčku

Nedonošenček, operiran zaradi velike težko reponibilne ingvinalne kile, dan po posegu je bilo opaženo manjše odrgnjenje povrhnjice glutealno. To smo opažali na mestu, kjer je delovalo razkužilo med operativnim posegom, ki je v nekaj kapljicah pri kirurškem umivanju pred operativnim posegom prišlo do nezaščitene kože. Rano smo oskrbeli s hidrokoloidom oziroma silikonsko plastjo in barierno kremo brez alkohola. Koža se je obnovila brez okužbe. Primer sodelovanja intenzivistov, medicinske sestre in kirurga.

PRIMER 3: oskrba ran po dokončni - klinasti oskrbi vraščenih nohtov na palcu leve in desne noge pri 9 letnem otroku z Wilsonovo boleznijo, trombocitopenijo in avtizmom

Devetletni otrok z Wilsonovo boleznijo, trombocitopenijo in avtizmom, je bil operiran zaradi vraščenih nohtov obojestransko, pooperativno je prišlo do krvavitve, ki smo jo s prevezi ustavili. V kasnejših dneh je prišlo še do vnetja, ob odstranitvi šivov pa do obsežne krvavitve. Vse smo reševali z lokalnimi ukrepi. V končni fazi so se rane v celoti zelo lepo zacelile, vendar je bil potreben res izrazito multidisciplinaren in potrpežljiv pristop. Sodelovali so kirurg, pediater, gastroenterolog, pediater hematolog, izbrani pediater, oddelčna in ambulantna medicinska sestra, patronažna služba in starši.

PRIMER 4: celjenje per secundam po laparoskopski apendektomiji

12 let star otrok po laparoskopski apendektomiji odpuščen s primarno zaprto in nevneto rano. Peti dan po odpustu izbrani pediater opazi rdečino ob rani, brez otekline ali sekrecije, nadaljuje se s prevezi, ker je rdečina lahko reakcija na šive. Sedmi dan po odpustu se pojavi povišana telesna temperatura, otrok je napoten nazaj h kirurgu ugotovljen je absces, rano smo odprli, izpraznili smo gnojno kolekcijo, odvzeli smo bris, prejel je antibiotik. Rana se je celila per secundam, nastala brazgotina je hipertrofična. Primer sodelovanja staršev, kirurga in pediatra.

RAZPRAVA

Pregled literature in prikazani klinični primeri kažejo, da so razpoložljive metode oskrbe kirurških ran učinkovite, dokazi zanje pri otrocih pa omejeni, najbolj za obdobje po odpustu iz bolnišnice. Randomizirane raziskave pri otrocih obstajajo za tkivna lepila, resorbilne šive, lokalno analgezijo in NPWT pri opeklinah.[8-11,13,14,16] Izbira obloge, uporaba antiseptikov pri novorojenčkih in organizacija oskrbe po odpustu temeljijo predvsem na multidisciplinarnem pristopu in raziskavah.[2-4,7,18] Nacionalnih smernic za oskrbo kirurških ran pri otrocih v Sloveniji še ni.

Metode regenerativne medicine, bioaktivne obloge z rastnimi dejavniki, dermalni nadomestki in obloge s senzorji za merjenje pH ali temperature rane se pri odraslih že uvajajo v klinično prakso.[23] Pri otrocih bodo verjetno najbolj koristne pri obsežnih defektih mehkih tkiv in opeklinah, medtem ko pri nezapleteni kirurški rani njihova

uporaba ni utemeljena. Večji vpliv na izid zdravljenja lahko morda pričakujemo od preprostejših ukrepov: fotografske dokumentacije rane, ki spremlja otroka med ravnmi zdravstvenega varstva, in strukturiranega spremljanja na daljavo, ki ga je sistematični pregled iz leta 2025 ovrednotil kot varno in za starše sprejemljivo.[22]

Prospektivna raziskava, ki bi na enem oddelku primerjala pogostnost nenačrtovanih obiskov in pozno prepoznanih okužb kirurškega mesta pred uvedbo standardiziranega odpustnega zapisa in po njej bi lahko ovrednotila ali je opisana organizacija oskrbe zmanjšala pogostost zapletov. Takšna raziskava je izvedljiva z obstoječimi viri in bi bila smiseln naslednji korak za slovenske oddelke, ki kirurško zdravijo otroke.

ZAKLJUČEK

Kirurška rana pri otroku se praviloma celi hitro in brez zapletov, kljub temu pa njena oskrba zahteva multidisciplinarni pristop. Motnje celjenja so redkeje posledica neustrezne izbire obloge in pogosteje posledica prekinjene kontinuitete oskrbe med kirurgom, ki je rano oskrbel, in zdravstvenimi delavci, ki rano spremljajo po odpustu. Kirurg lahko kontinuiteto oskrbe pomembno izboljša že z odločitvami ob posegu in ob odpustu: z izbiro načina zapiranja rane, ki ne zahteva odstranjevanja šivov, z oblogo, ki ne zahteva prevez v domačem okolju, s pisnim opisom rane in s fotodokumentacijo. Izbrani pediater in patronažna medicinska sestra za varno spremljanje rane potrebujeta poznavanje temeljnih načel oskrbe in možnost pravočasnega posveta s kirurgom. Starši potrebujejo jasna pisna navodila in izrecno spodbudo, naj se ob dvomu pravočasno obrnejo na zdravnika. Novi pristopi k oskrbi ran bi lahko organizirano multidisciplinarno obravnavo dopolnili, ne morejo pa je nadomestiti.

Literatura in viri:

1. Liang NE, Jing SL, Suh EJ, Wang HH, Pham BP, Chiu B, et al. Wound healing and management considerations in the pediatric surgical patient. Adv Wound Care (New Rochelle). 2025. doi: 10.1177/21621918251387640. [Epub ahead of print]
2. Wounds UK. Best Practice Statement: Principles of wound management in paediatric patients. 2nd ed. London: Wounds UK; 2024. [citirano 2026 Okt 18]. Dostopno na: https://wounds-uk.com/wp-content/uploads/2024/11/CLI24_paediatric-patients_WUK-WEB.pdf
3. McNamara SA, Hirt PA, Weigelt MA, Nanda S, de Bedout V, Kirsner RS, et al. Traditional and advanced therapeutic modalities for wounds in the paediatric population: an evidence-based review. J Wound Care. 2020;29(6):321-34. doi: 10.12968/jowc.2020.29.6.321
4. Steen EH, Wang X, Boochoon KS, Ewing DC, Strang HE, Kaul A, et al. Wound healing and wound care in neonates: current therapies and novel options. Adv Skin Wound Care. 2020;33(6):294-300. doi: 10.1097/01.ASW.0000661804.09496.8c
5. Gregorič M, ur. Rane in zapleti po operacijah v plastični in rekonstrukcijski kirurgiji: zbornik. Maribor: Univerzitetni klinični center Maribor; 2024. [citirano 2026 Okt 18]. Dostopno na: https://www.ukcmb.si/media/files/uploads/zborniki/UKC_Dan_plasticne_kirurgije_2024_bilten.pdf
6. Fernandez R, Green HL, Griffiths R, Atkinson RA, Ellwood LJ. Water for wound cleansing. Cochrane Database Syst Rev. 2022;9(9):CD003861. doi: 10.1002/14651858.CD003861.pub4

7. Kramer A, Dissemond J, Kim S, Willy C, Mayer D, Papke R, et al. Consensus on wound antisepsis: update 2018. Skin Pharmacol Physiol. 2018;31(1):28-58. doi: 10.1159/000481545

8. Zaki HA, Elarref MA, Iftikhar H, Al-Marri NDR, Masood M, Fayed M, et al. Efficacy of EMLA (Eutectic Mixture of Local Anaesthetics) and LET (Lidocaine, Epinephrine, Tetracaine) for Topical Use in Wound Management for Children: A Systematic Review and Meta-Analysis. Cureus. 2022;14(11):e31447. doi:10.7759/cureus.31447

9. Neville DN, Hayes KR, Ivan Y, McDowell ER, Pitetti RD. Double-blind randomized controlled trial of intranasal dexmedetomidine versus intranasal midazolam as anxiolysis prior to pediatric laceration repair in the emergency department. Acad Emerg Med. 2016;23(8):910-7

10. Gómez-Manzano FJ, Laredo-Aguilera JA, Cobo-Cuenca AI, Rabanales-Sotos J, Rodríguez-Cañamero S, Martín-Espinosa N, et al. Evaluation of intranasal midazolam for pediatric sedation during the suturing of traumatic lacerations: a systematic review. Children (Basel). 2022;9(5):644. doi: 10.3390/children9050644

11. Farion K, Osmond MH, Hartling L, Russell K, Klassen T, Crumley E, et al. Tissue adhesives for traumatic lacerations in children and adults. Cochrane Database Syst Rev. 2002;(3):CD003326. doi: 10.1002/14651858.CD003326

12. Hock MO, Ooi SB, Saw SM, Lim SH. A randomized controlled trial comparing the hair apposition technique with tissue glue to standard suturing in scalp lacerations (HAT study). Ann Emerg Med. 2002;40(1):19-26.

13. Karounis H, Gouin S, Eisman H, Chalut D, Pelletier H, Williams B. A randomized, controlled trial comparing long-term cosmetic outcomes of traumatic pediatric lacerations repaired with absorbable plain gut versus nonabsorbable nylon sutures. Acad Emerg Med. 2004;11(7):730-5. doi: 10.1197/j.aem.2003.12.029

14. Luck RP, Flood R, Eyal D, Saludades J, Hayes C, Gaughan J. Cosmetic outcomes of absorbable versus nonabsorbable sutures in pediatric facial lacerations. Pediatr Emerg Care. 2008;24(3):137-42. doi: 10.1097/PEC.0b013e3181666f87

15. Pedrazzi NE, Naiken S, La Scala G. Negative pressure wound therapy in pediatric burn patients: a systematic review. Adv Wound Care (New Rochelle). 2021;10(5):270-80. doi: 10.1089/wound.2019.1089

16. Lou J, Zhu X, Xiang Z, Fan Y, Song J, Huang N, et al. The efficacy and safety of negative pressure wound therapy in paediatric burns: a systematic review and meta-analysis of randomized controlled trials. BMC Pediatr. 2024;24(1):807. doi: 10.1186/s12887-024-05302-z

17. Slavkovic M, Zivanovic D, Dučić S, Lasić V, Bukvić N, Nikolić H, et al. Comparison of negative pressure wound therapy (NPWT) and classical wet to moist dressing (WtM) in the treatment of complicated extremity wounds in children. Children (Basel). 2023;10(2):298. doi: 10.3390/children10020298

18. Meoli A, Ciavola L, Rahman S, Masetti M, Toschetti T, Morini R, et al. Prevention of surgical site infections in neonates and children: non-pharmacological measures of prevention. Antibiotics (Basel). 2022;11(7):863. doi: 10.3390/antibiotics11070863

19. Nthumba PM, Huang Y, Perdikis G, Kranzer K. Surgical antibiotic prophylaxis in children undergoing surgery: a systematic review and meta-analysis. Surg Infect (Larchmt). 2022;23(6):501-15. doi: 10.1089/sur.2022.131

20. Gold MH, McGuire M, Mustoe TA, Pusic A, Sachdev M, Waibel J, et al. Updated international clinical recommendations on scar management: part 2. Algorithms for scar prevention and treatment. Dermatol Surg. 2014;40(8):825-31. doi: 10.1111/dsu.0000000000000050

21. Monstrey S, Middelkoop E, Vranckx JJ, Bassetto F, Ziegler UE, Meaume S, et al. Updated scar management practical guidelines: non-invasive and invasive measures. J Plast Reconstr Aesthet Surg. 2014;67(8):1017-25. doi: 10.1016/j.bjps.2014.04.011

22. Vivas-Colmenares GV, Ramírez-Iglesias JR, Martínez-Pérez AM. Telemedicine for educating parents or caregivers for postoperative care of pediatric patients: a systematic review. Front Public Health. 2025;13:1606211. doi: 10.3389/fpubh.2025.1606211

23. Piaggesi A, Läuchli S, Bassetto F, Biedermann T, Marques A, Najafi B, et al. Advanced therapies in wound management: cell and tissue based therapies, physical and bio-physical therapies, smart and IT based technologies. J Wound Care. 2018;27(Sup6a):S1-S137. doi: 10.12968/jowc.2018.27.Sup6a.S1

RACIONALNA POOPERATIVNA ANALGEZIJA
RATIONAL POSTOPERATIVE ANALGESIA

Janez Rifel

Ključne besede: pooperativna bolečina; predoperativna oskrba; pooperativna oskrba

Keywords: pain, postoperative; preoperative care; postoperative care

IZVLEČEK

Uvod: Akutna perioperativna bolečina prizadene več kot 80 % kirurških pacientov, pri čemer jo večina opisuje kot zmerno do ekstremno, le polovica pa je zadovoljna s pooperativno analgezijo. Učinkovita obravnava zahteva sistematičen pristop v vseh fazah perioperativnega obdobja.

Predoperativni ukrepi in prehabilitacija: Prehabilitacija (trajanje 4–8 tednov) izboljšuje pacientovo funkcionalno rezervo pred operacijo z optimizacijo farmakoterapije, telesno vadbo, prehransko in psihološko podporo. Pomembni elementi so izobraževanje pacienta, oblikovanje realističnih pričakovanj ter opustitev razvad (kajenje, alkohol).

Ocena bolečine in zdravljenje: Za spremljanje učinkovitosti terapije se priporoča uporaba validiranih orodij (npr. vizualna analogna skala). Temelj zdravljenja pooperativne bolečine je multimodalna analgezija, ki združuje nefarmakološke ukrepe ter farmakoterapijo. Paracetamol in nesteroidna protivnetna zdravila (NSPVZ) predstavljata osnovno kombinacijo, po potrebi in premisleku pa se dodajajo gabapentinoidi ali peroralni opioidi. Intramuskularni poti se je treba izogibati.

Po odpustu: Pri predpisovanju opioidov ob odpustu je potrebna posebna previdnost zaradi tveganja za razvoj odvisnosti ali zlorabe. Na primeru totalne endoproteze kolka se izkaže, da predoperativna vadba, izobraževanje ter preventiva z neopioidnimi analgetiki zmanjšujejo pooperativno bolečino, omogočajo hitro pokretnost in optimizirajo rehabilitacijo, medtem ko imajo močni opioidi le vlogo reševalne terapije.

Zaključek: Racionalna pooperativna analgezija z multimodalnim pristopom in prehabilitacijo izboljšuje pooperativne izide, zmanjšuje obolevnost ter omogoča hitrejšo povrnitev funkcionalnosti pacienta.

ABSTRACT

Introduction. Acute perioperative pain affects more than 80% of surgical patients, with the majority describing it as moderate to extreme, while only half report satisfactory postoperative analgesia. Effective pain management requires a structured approach across all perioperative phases.

Preoperative Measures and Prehabilitation. Prehabilitation (typically lasting 4–8 weeks) aims to enhance the patient's functional reserve prior to surgery through pharmacotherapy optimization, physical exercise, nutritional support, and psychological counseling. Key elements include patient education, setting realistic expectations, and addressing modifiable risk factors such as smoking and alcohol consumption.

Pain Assessment and Treatment. Validated assessment tools, such as the Visual Analog Scale, should be utilized to monitor treatment efficacy and guide adjustments. Multimodal analgesia forms the cornerstone of postoperative pain management, combining non-pharmacological interventions with pharmacological agents. Paracetamol and nonsteroidal anti-inflammatory drugs (NSAIDs) represent the foundational therapy, supplemented by gabapentinoids or oral opioids when necessary and with due caution. The intramuscular route should be avoided.

Post-Discharge. Cautious opioid prescribing at discharge is critical to prevent potential dependency or diversion. In the context of total hip arthroplasty, preoperative exercise, patient education, and early non-opioid analgesia effectively reduce postoperative pain, facilitate early mobilization, and enhance recovery, restricting strong opioids solely to rescue therapy.

Conclusion. Rational postoperative analgesia, driven by multimodal strategies and preoperative optimization, improves clinical outcomes, reduces postoperative morbidity, and promotes faster functional recovery.

UVOD

Več kot 80 % kirurških pacientov izkuša akutno perioperativno bolečino in od teh jih tri četrtine bolečino opisuje kot zmerno, hudo ali ekstremno. Samo približno polovica pacientov po operaciji opiše pooperativno protibolečinsko terapijo kot primerno.[1]

UKREPI PRED OPERACIJO – PREHABILITACIJA

Prehabilitacija je proces izboljšanja pacientove funkcionalne rezerve pred operacijo z namenom, da se izboljšajo pooperativni rezultati.[2,3] Med odločitvijo za operacijo in samim operativnim posegom je pogosto več tednov časa. Večina programov prehabilitacije traja 4 do 8 tednov. Krajši programi so manj učinkoviti, pri daljših programih pa je lahko težava komplianca. Glavni elementi prehabilitacije so optimizacija farmakoterapije, telesna aktivnost, prehranska podpora in psihološka podpora.

Že pred operacijo je pomembno, da pacient dobi ustrezne informacije o možnostih preprečevanja in zdravljenja pooperativne bolečine.[1]

Pred operacijo je dobro opraviti presejanje pacientov na preprečljive dejavnike tveganja za hudo akutno in kronično pooperativno bolečino. Ti dejavniki so uporaba visokih doz opioidov, krhkost, anksioznost, depresija in življenjski slog (debelost, kajenje, tvegano pitje alkohola in jemanje nedovoljenih drog). Prenehanje kajenja, zmanjšanje količine popitega alkohola in normalizacija telesne mase pred operacijo ima pozitivne učinke v pooperativnem obdobju. Negativni učinki ogljikovega monoksida in nikotina izginejo v 24 do 48 urah, daljša prekinitev kajenja ima seveda še večje koristi.

Enostaven test telesne pripravljenosti je šestminutni test hoje, ki se opravi na začetku programa vadbe. Programov vadbe je veliko, optimalni režim še ni bil ugotovljen.

Režimi so od ene do pet vadb na teden v trajanju 30 do 60 minut in so sestavljeni iz vaj za moč in aerobnih vaj.[2]

Ključne nefarmakološke intervencije pred operacijo so empatična komunikacija z informacijami o poteku operacije, oblikovanje realističnih pričakovanj glede pooperativne bolečine in izogibanje nocebo učinku.[4,5] To pomaga pri zmanjšanju razkoraka med pacientovim pričakovanjem popolnoma obvladane pooperativne bolečine in resnične učinkovitosti pooperativne oskrbe, ki vključuje to, da bo pooperativna bolečina dobro obvladana in da bo sčasoma izzvenela. Cilj ni biti popolnoma brez bolečin, ampak čim bolj normalno funkcioniranje pacienta.

OCENA JAKOSTI BOLEČINE

Za oceno jakosti bolečine je priporočljivo uporabljati validirana orodja, npr. vizualno analogno skalo dolgo 10 cm, jakost bolečine od 0 do 10. Orodja so najbolj uporabna za sledenje učinka protibolečinske terapije v času in za prilagajanje terapije. Spremembe v jakosti bolečine, ki jih zaznamo, pa lahko kažejo tudi na kirurške zaplete, nevropatsko bolečino ali psihološke težave. Orodja za oceno jakosti bolečine je treba zato interpretirati v kontekstu z ostalimi kliničnimi podatki, saj pacienti pogosto skušajo sporočiti druge težave in skrbi, na oceno pa vpliva tudi razpoloženjska lega, pomanjkanje spanja in druga zdravila.

ZDRAVLJENJE POSTOPERATIVNE BOLEČINE

Za zdravljenje postoperativne bolečine naj se uporablja multimodalna analgezija, različna analgetična zdravila in nefarmakološki ukrepi (TENS, kognitivno-vedenjski ukrepi). Kar se tiče akupunkture, masaže, hlajenja in ostalih fizikalnih nefarmakoloških ukrepov, je premalo dokazov o učinkovitosti.

FARMAKOLOŠKI UKREPI

Oralno zaužitje opioidov je boljše kot intravenska administracija. Pri hudi zgodnji pooperativni bolečini ali nezmožnosti peroralnega vnosa ima intravenska titracija svoje mesto. Intramuskularni poti administracije zdravil se je treba izogibati, saj ni nobenih prednosti, lahko pa povzroči dodatno bolečino in je povezana z nezanesljivo absorpcijo.

Paracetamol in/ali nesteroidna protivnetna zdravila (NSPVZ) so osnovna zdravila multimodalne analgezije. Kombinacija paracetamola in NSPVZ je bolj učinkovita kot monoterapija. Naslednje zdravilo kot komponenta multimodalne analgezije je gabapentin ali pregabalin, rutinska uporaba ni priporočena za vse bolnike, pretehtati je treba razmerje med koristjo in neželenimi učinki.

PO ODPUSTU

Velika previdnost je potrebna pri predpisovanju opioidov po odpustu. Veliko ljudi je razvilo odvisnost od opioidov tako, da so vzeli opioide od svojcev, ki so jim predpisali opioide po operativnem posegu.[6]

PRIMER ZDRAVLJENJA KOKSARTROZE Z VSTAVITVIJO TOTALNE ENDOPROTEZE (TEP)

Operacija kolka z vstavitvijo TEP je pogosta operacija, ki pripomore k bistveno boljši mobilnosti ter s tem kakovosti življenja pri pacientih, ki trpijo zaradi bolečin v kolku. Primerna analgezija z minimalnimi stranskimi učinki omogoča hitro pooperativno pokretnost, optimalno funkcionalno rehabilitacijo in nizko pooperativno obolevnost (6).

INTERVENCIJE PRED OPERACIJO

- Telesna aktivnost in izobraževanje pred operacijo sta zmanjšali pooperativno bolečino.
- Jemanje paracetamola in NSPVZ oziroma koksiba že pred operacijo je zmanjšalo pooperativno bolečino.

INTERVENCIJE PO OPERACIJI

Pacienti naj nadaljujejo z enako kombinacijo zdravil kot pred operacijo. Močni opioidi imajo mesto samo kot reševalni odmerek[6]

Literatura in viri:

1. Chou R, Gordon DB, de Leon-Casasola OA, Rosenberg JM, Bickler S, Brennan T, et al. Management of Postoperative Pain: A Clinical Practice Guideline From the American Pain Society, the American Society of Regional Anesthesia and Pain Medicine, and the American Society of Anesthesiologists' Committee on Regional Anesthesia, Executive Committee, and Administrative Council. J Pain. 2016;17(2):131–57.
2. Banugo P, Amoako DB. Prehabilitation. BJA Educ. 2017;17(12):401–5.
3. McIsaac DI, Kidd G, Gillis C, Branje K, Al-Bayati M, Baxi A, et al. Relative efficacy of prehabilitation interventions and their components: systematic review with network and component network meta-analyses of randomised controlled trials. BMJ. 2025;388:e081164.
4. El-Boghdadly K, Levy NA, Fawcett WJ, Knaggs RD, Laycock H, Baird E, et al. Peri-operative pain management in adults: a multidisciplinary consensus statement from the Association of Anaesthetists and the British Pain Society. Anaesthesia. 2024;79(11):1220–36.
5. Clarke HA, Manoo V, Pearsall EA, Goel A, Feinberg A, Weinrib A, et al. Consensus Statement for the Prescription of Pain Medication at Discharge after Elective Adult Surgery. Can J Pain. 2020;4(1):67–85.
6. Anger M, Valovska T, Beloeil H, Lirk P, Joshi GP, Van de Velde M, et al. PROSPECT guideline for total hip arthroplasty: a systematic review and procedure-specific postoperative pain management recommendations. Anaesthesia. 2021;76(8):1082–97.

PREHABILITACIJA IN POSPEŠENO OKREVANJE PO OPERACIJI KOT DEL SODOBNE PERIOPERATIVNE OSKRBE

PREHABILITATION AND ENHANCED RECOVERY AFTER SURGERY - PART OF MODERN PERIOPERATIVE CARE

Pia Vovk Racman

Ključne besede: pospešeno okrevanje po operaciji; predoperativna priprava; kirurški posegi; pooperativni zapleti; zgornja mobilizacija

Keywords: enhanced recovery after surgery, ERAS; prehabilitation; surgical procedures, operative; postoperative complications; early ambulation

IZVLEČEK

Kirurški poseg je nadzorovana poškodba in kot taka v telesu sproži stresni odziv. To lahko povzroči zaplete, podaljšano bivanje v bolnišnici in počasno funkcionalno okrevanje. Pospešeno okrevanje po operaciji (*angl.* Enhanced Recovery After Surgery, ERAS) je multimodalni pristop, ki si prizadeva za standardiziran sistem oskrbe, osnovan na z dokazi podprti medicini tekom celotne perioperativne poti. ERAS obsega posvetovanje z bolnikom, minimalen čas teščosti, analgezijo varčno z opioidi, ciljno usmerjeno nadomeščanje tekočin, minimalno invazivne kirurške tehnike, izogibanje rutinskim sondam in drenažnim sistemom ter zgodnje hranjenje in mobilizacijo. Metaanalize kažejo, da ERAS zmanjšuje zaplete in dolžino bivanja v bolnišnici, ne da bi povečal tveganje za ponovni sprejem v bolnišnico ali umrljivost, čeprav je koristi težko pripisati posameznim komponentam in se razlikujejo glede na vejo kirurgije. Cilj prehabilitacije je povečati fiziološko rezervo pred operacijo s strukturirano vadbo, optimizacijo prehrane, psihološko podporo in optimizacijo medikamentozne terapije kroničnih stanj. Najpomembnejša je za starejše, krhke ali oslabljene bolnike, ki čakajo na večji kirurški poseg. Dokazi iz raziskav so spodbudni, vendar heterogeni. Velika metaanaliza iz leta 2025 je pokazala, da so vadba, prehrana in kombinirani multimodalni programi najpogosteje zmanjšali zaplete in izboljšali okrevanje, pri čemer sta se vadba in prehrana izkazali kot temeljni komponenti. Vendar pa je bila zanesljivost dokazov ocenjena kot zelo nizka. ERAS stremi k omejitvi negativnih posledic kirurškega posega, medtem ko prehabilitacija izboljša bolnikovo predoperativno izhodišče, zato lahko integrirane poti pred in po operaciji ponudijo največjo korist. Izzivi vključujejo zagotavljanje virov, neenakomeren dostop do storitev, upoštevanje navodil in kratka predoperativna okna. V prihodnosti bi bilo potrebno opredeliti optimalno intenzivnost in trajanje intervencij, prepoznati bolnike, ki bi imeli od intervencij največjo korist, preizkusiti in morebiti kasneje vključiti modele telezdravja ter sprejeti na bolnika osredotočene kazalnike dobrega izida.

ABSTRACT

Surgery is a controlled injury to the body and as such triggers a stress response. This can lead to complications, prolonged hospital stay and slow functional recovery. Enhanced Recovery After Surgery (ERAS) is a multimodal approach, that aims towards a standardised care system of evidence-based elements across the perioperative pathway. These include patient counselling, minimal fasting, opioid-sparing analgesia, goal-directed fluid therapy, minimally invasive surgery, avoidance of routine tubes and drains, and early feeding and mobilisation. Meta-analyses show that ERAS reduces complications and length of stay without increasing readmission or mortality, although benefits are difficult to attribute to individual components and vary by specialty. Prehabilitation aims to raise physiological reserve before surgery through structured exercise, nutritional optimisation, psychological support and medical optimisation, and is most relevant for older, frail or deconditioned patients facing major surgery. Trial evidence is encouraging but heterogeneous. A large 2025 meta-analysis found that exercise, nutrition and combined multimodal programmes were most likely to reduce complications and improve recovery, with exercise and nutrition emerging as foundational components. However, certainty of evidence was rated very low. ERAS limits the surgical insult while prehabilitation improves the patient's starting point, so integrated pre-to-post pathways may offer the greatest benefit. Challenges include resourcing, uneven access, adherence and short preoperative windows. Future work should define optimal intensity and duration, identify likely responders, test scalable telehealth models and adopt patient-centred outcome measures.

UVOD

Vsak operativni poseg v telesu sproži stresni odziv, ki ga v večji ali manjši meri spremljajo sistemski vnetni odgovor, katabolizem, disfunkcija organov in inzulinska rezistenca. Patološki stresni odziv povzroča več pooperativnih zapletov, podaljšano hospitalizacijo in počasnejše okrevanje. V zadnjih letih sta se izoblikovali dve komplementarni strategiji s ciljem izboljšanja perioperativne oskrbe in s tem zmanjšanja bremena perioperativnih zapletov. Strategija pospešenega okrevanja po operaciji (*angl.* Enhanced Recovery After Surgery, ERAS) stremi k standardizaciji na dokazih utemeljene zdravstvene oskrbe tekom celotne perioperativne poti, prehabilitacija pa izboljša bolnikovo fiziološko rezervo pred operacijo. Skupni cilj je preusmeriti perioperativno medicino iz reaktivnega modela, v katerem se zdravijo zapleti, v proaktivnega, v katerem se posameznega bolnika opolnomoči, okrepi, izboljša pripravljenost na operativni poseg in optimizira vse perioperativne dejavnike ter s tem zmanjša negativne posledice operacije.

ZAČETKI ERAS

Koncept ERAS se je konec 90. let razvil iz dela Henrika Kehleta o multimodalnih strategijah za ublažitev odziva na kirurški stres in pospešitev rehabilitacije.[1] Kehlet je zagovarjal, da bi kombinacija regionalne anestezije, minimalno invazivnih tehnik, zgodnjega hranjenja in zgodnje mobilizacije prinesla večje koristi kot kateri koli

posamezen ukrep. To je vodilo do ustanovitve ERAS Society, ki je sprva objavil smernice za pospešeno okrevanje po kolorektalnih operacijah, nato pa še za številne druge veje kirurgije.[2]

ERAS je najbolje razumeti kot sistem oskrbe. Njegove smernice obsegajo približno 20 postavk, ki segajo od predoperativne, intraoperativne in pooperativne faze, izvaja jih multidisciplinarna ekipa in so sistematično revidirane.[2,3]

KLJUČNE KOMPONENTE ERAS

1. **Predoperativni posvet in določitev pričakovanj.**

   Bolniki prejmejo strukturirane informacije o poteku, svoji vlogi pri okrevanju in pričakovanih mejnikih. Motivirani in opolnomočeni bolniki se bolje držijo navodil glede zgodnjega hranjenja in mobilizacije, ki sta osrednjega pomena za program.[2]

2. **Zmanjšanje časa predoperativne teščosti in optimizacija metabolizma.**

   Dolgotrajna teščost se odsvetuje. Smernice pri bolnikih, ki niso ogroženi za aspiracijo, dovoljujejo (in spodbujajo) bistre tekočine do 2 uri pred operacijo, zadnji lahek obrok čvrste hrane mora biti najkasneje 6 ur pred operacijo. Bolnike z znano ali pričakovano zakasnitvijo praznjenja želodca (ileus, diabetes, gastroezofagelani refluks, ahalazija kardije želodca, idr.) je potrebno obravnavati individualno, zanje te smernice ne veljajo. Ogljikohidratni napitki pred večjim kirurškim posegom lahko zmanjšajo inzulinsko rezistenco in pooperativno slabost in bruhanje Rutinska mehanska priprava črevesja ni priporočena pri operacijah kolona, lahko pa pride v poštev pri operacijah rektuma z razbremenilno stomo, ob tem je priporočeno dodati oralni antibiotik.[2]

3. **Multimodalna analgezija, varčna z opioidi.**

   Paracetamol, metamizol, nesteroidni antirevmatiki, regionalne ali nevraksialne tehnike in lokalna infiltracija kirurške rane zmanjšajo incidenco ileusa, slabosti, sedacije in zapoznele mobilizacije, povezane z opioidi.[2]

4. **Standardizirano vodenje anestezije in nadomeščanje tekočin.**

   Kratkodelujoča zdravila, preprečevanje pooperativne slabosti in bruhanja, normotermija in ciljno usmerjeno nadomeščanje tekočin (s tem preprečimo tako hipovolemijo kot preobremenitev s tekočino).[2]

5. **Manj invazivni kirurški pristopi in izogibanje rutinskim sondam in drenom.**

   Minimalno invazivni pristopi zmanjšajo travmo tkiva. Nazo-/orogastrične sonde, dreni in urinski katetri se odstranijo zgodaj ali se jim izognemo, ker vsak od njih omejuje mobilizacijo in povečuje tveganje za okužbo.[2]

6. **Zgodnje peroralno hranjenje in mobilizacija.**

   Nadaljevanje peroralnega vnosa hrane v nekaj urah po operaciji in mobilizacija bolnikov na dan operacije preprečuje katabolizem in izgubo mišične mase.

Dolgotrajna imobilizacija v postelji je glavni dejavnik tveganja za funkcionalni upad po operaciji.[2]

7. **Sledenje.**

   Rezultati se izboljšujejo s stopnjo upoštevanja protokola, zato sta tudi sledenje in povratne informacije ključni sestavini protokola ERAS.[2,3]

DOKAZI ZA ERAS

Metaanalize randomiziranih raziskav v kolorektalni kirurgiji kažejo, da programi pospešenega okrevanja po operacijah zmanjšujejo splošne zaplete in skrajšujejo bivanje v bolnišnici, ne da bi povečali število ponovnih sprejemov v bolnišnico ali umrljivost, primerljive so tudi koristi pri drugih kirurških vejah.[3,4] Moč dokazov se razlikuje glede na kirurško specialnost, večina podpornih podatkov pa izvira iz kolorektalne kirurgije. ERAS je vedno sveženj ukrepov, zato je težko pripisati koristi posameznim komponentam.

PREHABILITACIJA - KREPITEV BOLNIKOVE FUNKCIONALNE REZERVE PRED OPERACIJO

Prehabilitacija si prizadeva izboljšati funkcionalno zmogljivost pred operacijo, da lahko bolnik bolje prenese stres operacije in si hitreje opomore. Koncept temelji na opažanjih, da slaba predoperativna telesna pripravljenost, slaba prehrana in prehranjenost ter krhkost napovedujejo slabše izide, zlasti pri starejših bolnikih.[5] Časovno okno med diagnozo in operacijo, ki pri oskrbi onkoloških bolezni pogosto traja nekaj tednov, je dobra priložnost za intervencijo.

Utemeljitev je pogosto ponazorjena s krivuljo funkcionalne zmogljivosti. Zmogljivost se po večji operaciji zmanjša in nato postopoma spet povrne. Bolnik, ki začne z višjim izhodiščem, ima manjši padec, preživi manj časa blizu praga odvisnosti od tuje pomoči in se lahko prej vrne v svoje normalno življenje. Prehabilitacija poskuša dvigniti bolnikovo izhodišče, medtem ko konvencionalna rehabilitacija obravnava šele upad, ko se je že zgodil.[6] To pojmovanje pojasnjuje, zakaj je koncept prehabilitacije bistven za starejše, krhke ali oslabljene bolnike in za tiste, ki se soočajo z večjim kirurškim posegom, ter zakaj je odvisen od ocene osnovne telesne pripravljenosti, prehranskega stanja in psihološkega stanja, da se program lahko prilagodi posamezniku.[6]

KLJUČNE KOMPONENTE PREHABILITACIJE

1. **Strukturirana vadba.**

   Programi običajno združujejo aerobni trening in vadbo z utežmi, pogosto z elementi visoke intenzivnosti, ki se izvajajo v nadzorovanem ali domačem okolju. Cilj je izboljšati kardiorespiratorno telesno pripravljenost in mišično moč.[6]

2. **Optimizacija prehrane.**

   Po presejanju za podhranjenost in sarkopenijo sledi individualizirana prehranska podpora, pogosto z dodatkom beljakovin v odmerku približno 1,2 do 1,5 g/kg na dan, s ciljem ohranjanja mišične mase.[6]

3. **Psihološka podpora.**

   Anksioznost, depresija in nizka samozavest so pogosti pred večjim kirurškim posegom in vplivajo na okrevanje. Tehnike za zmanjševanje stresa, svetovanje in strategije spoprijemanja lahko izboljšajo motiviranost in vključevanje bolnika v skrb za lastno zdravje.[6]

4. **Optimizacija medikamentozne terapije in dejavnikov tveganja.**

   To vključuje opustitev kajenja in alkohola, korekcijo anemije, nadzor glikemije in pregled zdravil. Takšni ukrepi omogočajo zmanjšanje tveganj, na katere je moč vplivati, in pogosto služijo kot »učni trenutek« za trajno spremembo vedenja.[7]

Te komponente delujejo najbolje, če so kombinirane kot multimodalni program in ne ločeno, kar odraža tudi multimodalno filozofijo ERAS.[6]

DOKAZI ZA PREHABILITACIJO

Dokazi so spodbudni, vendar manj enotni kot za ERAS. Zgodnje študije v kolorektalni kirurgiji so pokazale, da so bolniki, ki so začeli s telesno vadbo in prehransko podporo pred operacijo, ohranili ali izboljšali svojo funkcionalno sposobnost hoje, medtem ko tisti, ki so začeli šele po operaciji, pogosto niso okrevali na izhodiščno vrednost.[7] Randomizirana študija pri ezofagogastričnem karcinomu je pokazala, da je multimodalna prehabilitacija izboljšala funkcionalno sposobnost pred in po operaciji.[8] Študija v skupini bolnikov z visokim tveganjem za zaplete po operaciji kolorektalnega karcinoma je pokazala, da lahko prehabilitacija z vadbo zmanjša zaplete, čeprav so bili učinki skromni.[9] Metaanaliza je leta 2022 pokazala, da prehabilitacija pogosto izboljša funkcionalne izide in lahko skrajša bivanje v bolnišnici, vendar je zanesljivost dokazov omejena zaradi heterogenih intervencij, majhnih študij in spremenljive kompliance.[5] Nedavna velika metaanaliza je bila zasnovana z namenom, da loči učinke posameznih komponent od učinkov kombiniranih programov.[10] Pri pooperativnih zapletih so izolirana vadba, izolirana prehranska prehabilitacija in kombinirana vadba, prehrana in psihosocialna prehabilitacija najbolj verjetno zmanjšale zaplete v primerjavi z običajno oskrbo. Kar zadeva kakovost življenja in

telesno okrevanje, se je kombinacija vadbe, prehrane in psihosocialnega programa najbolje obnesla. V analizi posameznih komponent se je izkazalo, da sta telesna vadba in prehrana tista elementa, ki najverjetneje izboljšata vse ključne izide, kar utemeljuje njuno vlogo kot temelj katerega koli programa.[10] Avtorji so prav tako navedli, da so ugotovitve glede prehabilitacije s telesno vadbo in prehrano ostale veljavne tudi po izključitvi raziskav z visokim tveganjem za pristranskost.

Pomembno pa se je zavedati, da je bila zanesljivost dokazov ocenjena kot zelo nizka, zato je ugotovitve smiselno tolmačiti le kot namig prave poti. Avtorji so pozvali k ustrezno močnim, multicentričnim raziskavam z nizkim tveganjem pristranskosti in k delu na tem, kako implementirati prehabilitacijo na sistemski ravni.[10]

INTEGRACIJA, IZVEDBA IN PRIHODNOST

Prehabilitacija in ERAS se dopolnjujeta. ERAS zmanjša negativne posledice operacije in podpira okrevanje po operaciji, prehabilitacija pa izboljša bolnikovo predoperativno izhodišče. Integrirane poti »pred-po« lahko ponudijo največjo korist, zlasti za krhke, starejše ali visoko tvegane bolnike.

Seveda je pred nami veliko izzivov. Programi zahtevajo čas, osebje in financiranje, bolniki v Sloveniji nimajo enake dostopnosti do storitev po vseh regijah. Stalna težava je komplianca bolnikov, omejitev so tudi kratka predoperativna okna. Prihodnje delo bi moralo opredeliti optimalno intenzivnost in trajanje programov, ugotoviti, kateri bolniki bodo imeli od vključitve največ koristi in preizkusiti sodobne rešitve, kot so telezdravje in programi v domačem okolju, ki jih podpirajo pametne naprave. Za tehtne zaključke je pomembno standardizirano spremljanje rezultatov, vključno z izidi, o katerih poročajo bolniki sami, in izidi v smislu stopnje funkcionalnega okrevanja v domačem okolju, ne le samo dolžino bolnišnične hospitalizacije.

ZAKLJUČEK

ERAS in prehabilitacija imata eno filozofijo: za bolnikovo okrevanje po operaciji so ključni bolnikovo stanje pred operacijo, kakovost oskrbe med operacijo in hitrost vrnitve v vsakodnevno funkcioniranje po operaciji. ERAS ima trdno bazo dokazov, da zmanjšuje zaplete in dolžino hospitalizacije. Prehabilitacija, katere osnovi sta telesna vadba in prehrana, se vse bolj uveljavlja kot način za izboljšanje funkcionalne pripravljenosti bolnikov pred operacijo, čeprav so dokazi zanjo še v povojih. Za implementacijo teh dveh konceptov je osnovni pogoj multidisciplinaren tim in sistemska ureditev kliničnih poti. Le tako bo to dejanska pot do boljših izidov za bolnike.

Literatura in viri:

1. Kehlet H. Multimodal approach to control postoperative pathophysiology and rehabilitation. Br J Anaesth.1997;78(5):606-617.

2. Gustafsson UO, Rockall TA, Wexner S, How KY, Emile S, Marchuk A, Fawcett WJ, Sioson M, Riedel B, Chahal R, Balfour A, Baldini G, de Groof EJ, Romagnoli S, Coca-Martinez M, Grass F, Brindle M, Hubner M. Guidelines for perioperative care in elective colorectal surgery: Enhanced Recovery After Surgery (ERAS) Society recommendations 2025. Surgery. 2025 Aug;184:109397. doi: 10.1016/j.surg.2025.109397. Epub 2025 Jun 29. Erratum in: Surgery. 2026 Jul;195:110225. doi: 10.1016/j.surg.2026
3. Ljungqvist O, Scott M, Fearon KC. Enhanced Recovery After Surgery: a review. JAMA Surg. 2017;152(3):292-298.
4. Greco M, Capretti G, Beretta L, et al. Enhanced recovery program in colorectal surgery: a meta-analysis of randomized controlled trials. World J Surg. 2014;38(6):1531-1541.
5. McIsaac DI, Gill M, Boland L, et al. Prehabilitation in adult patients undergoing surgery: an umbrella review of systematic reviews. Br J Anaesth. 2022;128(2):244-257.
6. Banugo P, Amoako DB. Prehabilitation. BJA Educ. 2017;17(12):401-405.
7. Gillis C, Li C, Lee L, et al. Prehabilitation versus rehabilitation: a randomized control trial in patients undergoing colorectal resection for cancer. Anesthesiology. 2014;121(5):937-947.
8. Minnella EM, Awasthi R, Loiselle SE, et al. Effect of exercise and nutrition prehabilitation on functional capacity in esophagogastric cancer surgery: a randomized clinical trial. JAMA Surg. 2018;153(12):1081-1089.
9. Berkel AEM, Bongers BC, Kotte H, et al. Effects of community-based exercise prehabilitation for patients scheduled for colorectal surgery with high risk for postoperative complications: results of a randomized clinical trial. Ann Surg. 2022;275(2):e299-e306.
10. McIsaac DI, Kidd G, Gillis C, Branje K, Al-Bayati M, Baxi A, et al. Relative efficacy of prehabilitation interventions and their components: systematic review with network and component network meta-analyses of randomised controlled trials. BMJ. 2025;388:e081164.110225. PMID: 40783294.

SODOBNE MOŽNOSTI KOMUNIKACIJE MED ZDRAVNIKI

MODERN POSSIBILITIES OF COMMUNICATION BETWEEN MEDICAL DOCTORS

Andrej Strahovnik, Anita Dobrovolec, Darko Golec, Mojca Vukmanić

Ključne besede: komunikacija med zdravniki; digitalno zdravstvo; telemedicina; umetna inteligenca; primarna in sekundarna raven; varnost bolnikov

Keywords: communication between doctors; digital health; telemedicine; artificial intelligence; primary and secondary level; patient safety

IZVLEČEK

Učinkovita komunikacija med zdravniki je ključna za varnost bolnikov, kontinuiteto zdravstvene obravnave in usklajeno strokovno odločanje. Digitalizacija zdravstva omogoča nove načine izmenjave kliničnih informacij, vendar zahteva ustrezno organizacijo komunikacijskih procesov, varovanje podatkov in jasno opredelitev odgovornosti. Namen prispevka je predstaviti sodobne komunikacijske možnosti ter njihovo vlogo pri povezovanju zdravstvenih strokovnjakov in različnih ravni zdravstvene dejavnosti.

Prispevek obravnava elektronski zdravstveni zapis, varne komunikacijske platforme, mobilno komunikacijo, telemedicino, videokonference in digitalne konzilije. Poseben poudarek namenja sodelovanju med primarno in sekundarno ravnijo, kjer kakovostna napotitev, pravočasna specialistična povratna informacija in jasna navodila za nadaljnje zdravljenje podpirajo neprekinjeno obravnavo bolnika. Povezovanje laboratorijskih in radioloških informacijskih sistemov omogoča dostop do diagnostičnih podatkov ter podpira multidisciplinarno sodelovanje. Umetna inteligenca lahko pomaga pri povzemanju dokumentacije, strukturiranju informacij in pripravi konziliarne obravnave, pri čemer sta nujna preverjanje vsebine in strokovni nadzor zdravnika. V kriznih razmerah komunikacijsko odpornost podpirajo vnaprej določeni alternativni kanali in postopki ob izpadu digitalnih sistemov.

Sodobna komunikacija med zdravniki zahteva povezovanje tehnoloških rešitev z dogovorjenimi kliničnimi postopki. Njena kakovost je odvisna od pravočasnosti in razumljivosti sporočil, sledljivosti odločitev ter varne izmenjave podatkov. Digitalna orodja in umetna inteligenca lahko izboljšajo sodelovanje, kadar njihova uporaba temelji na jasnih odgovornostih in strokovnem nadzoru.

ABSTRACT

Effective communication between physicians is crucial for patient safety, continuity of medical treatment and coordinated professional decision-making. Digitalization of healthcare enables new ways of exchanging clinical information, but requires appropriate organization of communication processes, data protection and a clear definition of responsibilities. The purpose of the paper is to present modern communication options and their role in connecting healthcare professionals and different levels of health care.

The paper discusses electronic health records, secure communication platforms, mobile communication, telemedicine, videoconferencing and digital consultations. Special emphasis is placed on cooperation between the primary and secondary levels, where quality referral, timely specialist feedback and clear instructions for further treatment support the continuity of patient treatment. The interconnection of laboratory and radiological information systems provides access to diagnostic data and supports multidisciplinary cooperation. Artificial intelligence can help in summarizing documentation, structuring information and preparing consultation sessions, where content verification and professional supervision by a doctor are essential. In crisis situations, communication resilience is supported by pre-defined alternative channels and procedures in the event of a digital system failure.

Modern communication between doctors requires the integration of technological solutions with agreed clinical procedures. Its quality depends on the timeliness and comprehensibility of messages, the traceability of decisions and the secure exchange of data. Digital tools and artificial intelligence can improve collaboration when their use is based on clear responsibilities and professional supervision.

PREDSTAVITEV PROJEKTA NAČRT NADALJNJE OBRAVNAVE (NNO): NACIONALNO SOGLASJE O VNAPREJŠNJEM NAČRTOVANJU OBRAVNAVE BOLNIKOV Z NAPREDOVALO NEOZDRAVLJIVO BOLEZNIJO

INTRODUCING THE FURTHER CARE PLAN (NNO) PROJECT: A SLOVENIAN NATIONAL CONSENSUS ON ADVANCE CARE PLANNING FOR PATIENTS WITH ADVANCED INCURABLE DISEASES

Gregor Prosen

Ključne besede: vnaprejšnje načrtovanje oskrbe; paliativna oskrba; krhkost; metoda Delphi; odnos zdravnik–bolnik

Keywords: advance care planning; palliative care; frailty; Delphi technique; physician–patient relations

IZVLEČEK

Odločitve o obsegu zdravljenja bolnikov z napredovalo neozdravljivo boleznijo se prepogosto sprejemajo v akutni krizi, brez bolnika in brez zapisanega načrta. Načrt nadaljnje obravnave (NNO) je slovenski klinični pripomoček za vnaprejšnje načrtovanje obravnave: strukturiran pogovor z bolnikom in dokument, ki iz njega nastane. Spomladi 2026 je Delovna skupina za paliativno oskrbo pri Zdravniški zbornici Slovenije z modificirano metodo Delphi (29 panelistov v prvem in 27 v drugem krogu, ki so zastopali 24 organizacij) sprejela 20 priporočil o namenu NNO, prepoznavi bolnika, vsebini dokumenta in mejah obravnave. Prispevek predstavi NNO kot koncept in proces, metodo in rezultate konference, navodila za zapis, dva stebra komunikacije – pojasnilno dolžnost zdravnika in bolnikove življenjske cilje – ter orodji za prepoznavo bolnika: slovensko različico SPICT in klinično lestvico krhkosti (CFS). NNO ne odvzema klinične presoje; omogoča, da kirurg in družinski zdravnik ob poslabšanju odločata skladno z bolnikovimi vrednotami in realno prognozo.

ABSTRACT

Decisions about the extent of treatment in patients with advanced, incurable disease are too often made in an acute crisis, without the patient and without a written plan. The Further Care Plan (Slovenian: načrt nadaljnje obravnave, NNO) is the Slovenian clinical tool for advance care planning: a structured conversation with the patient and the document that results from it. In spring 2026 the Palliative Care Working Group of the Medical Chamber of Slovenia used a modified Delphi method (29 panellists in the first and 27 in the second round, representing 24 organisations) to adopt 20 recommendations on the purpose of the NNO, identification of patients, content of the document and limits of treatment. This paper presents the NNO as a concept and a process, the method and results of the conference, instructions for writing an

NNO, the two pillars of communication – the physician's duty to inform and the patient's life goals – and two tools for identifying patients who need an NNO: the Slovenian SPICT and the Clinical Frailty Scale (CFS). The NNO does not replace clinical judgement; it lets the surgeon and the family physician decide in line with the patient's values and a realistic prognosis.

UVOD

Gospa, 84 let, iz doma starejših občanov, z napredovalo demenco in srčnim popuščanjem, pride ob treh zjutraj v urgentni center z znaki ileusa. Dežurni kirurg jo vidi prvič. Svojcev ni, dokumentacije ni, izbrani osebni zdravnik (IOZ) spi. Operirati ali ne? Odgovor, ki ga kirurg v tistem trenutku poišče sam, bi moral že obstajati – zapisan, dostopen in dogovorjen z bolnico, ko je še zmogla odločati.

Ta položaj ni izjema, ampak demografska nujnost: delež prebivalcev Slovenije, starih 65 let in več, presega 22 % in bo do leta 2060 narasel na 31 %.[1] Bolnik s kronično napredovalo boleznijo je praviloma tudi kirurški in urgentni bolnik – in odločitve o njem si podajamo IOZ, kirurg in urgentni zdravnik. Vnaprejšnje načrtovanje obravnave (*angl.* advance care planning) je proces, v katerem oseba opredeli cilje in preference glede prihodnjega zdravljenja, se o njih pogovori z bližnjimi in zdravstvenimi delavci ter jih zapiše in po potrebi spreminja[2]; v Sloveniji je bil doslej razdrobljen med različna poimenovanja in neenotno dokumentacijo. Prispevek predstavi nacionalni projekt **Načrt nadaljnje obravnave (NNO)**.

NNO KOT KONCEPT IN PROCES

OPREDELITEV

NNO je kratica, ki se uporablja tako za dokument kot za proces njegovega nastajanja.[3] Dokument je rezultat strukturiranega komunikacijskega procesa med bolnikom (in njegovimi bližnjimi) ter zdravstvenimi delavci, v katerem se združijo ocena bolnikovih potreb, izpolnitev pojasnilne dolžnosti, dogovor o pravočasnem ukrepanju ter spoštovanje bolnikovih izkušenj in vrednot.[3] Nacionalno soglasje namen opredeli natančno: **namen NNO je s strukturiranim procesom opredeliti cilje prihodnje zdravstvene oskrbe, ki so usklajeni z bolnikovimi vrednotami in pričakovanim potekom bolezni** (trditev T5), tako da je ob poslabšanju omogočeno varno, dostojno in usklajeno odločanje vseh deležnikov (T6).[4] Prekrivajoče se dosedanje izraze delovna skupina nadomešča z enotnim poimenovanjem »načrt nadaljnje obravnave«.[3]

KAJ NNO NI

NNO ni nov birokratski obrazec, ampak strukturiran pogovor, ki ga opravimo pravočasno, dokler je še čas; ni odrekanje zdravstvenih postopkov, temveč skrbno usklajevanje zdravljenja z bolnikovimi cilji.[3] In NNO ni ukaz: **ne odvzema klinične in strokovne presoje in ne velja kot absolutno zavezujoče navodilo za vsakokratnega zdravnika v vsakem trenutku** (T3).[4] Ta nezavezujočnost velja za

NNO kot klinični dokument; ne posega v veljavno zavrnitev zdravstvene oskrbe, ki jo poda bolnik, sposoben odločanja (30. člen ZPacP), niti v pravni učinek veljavne vnaprej izražene volje (34. člen ZPacP) – obe zdravnika zavezujeta.[5] Kirurg, ki ob treh zjutraj najde NNO, dobi bolnikove cilje, prognozo in dogovorjeno zgornjo mejo zdravljenja; odločitev o posegu ostane njegova. NNO tudi ni istoveten s pravnima institutoma Zakona o pacientovih pravicah (ZPacP), vnaprej izraženo voljo (34. člen) in zdravstvenim pooblaščencem (32. člen)[5]: to sta formalni listini z lastnimi pogoji veljavnosti, NNO pa je klinični dokument, ki zabeleži, ali obstajata in kje sta (T10, T11), in ju dopolni z diagnozo, stadijem, prognozo, cilji zdravljenja in ukrepi ob zapletih.

PRAVNI IN ETIČNI OKVIR TER DOKAZI

Pravna podlaga NNO je v ZPacP: pojasnilna dolžnost (20. člen), pravica bolnika, da se obveščenosti odpove, in izjema terapevtskega privilegija (22. člen), pravica do samostojnega odločanja o zdravljenju (26. člen) in do zavrnitve zdravstvene oskrbe (30. člen) ter odločanje za bolnika, ki ni sposoben odločanja (37. in 38. člen).[5] Kodeks zdravniške etike zavezuje k postopkom v bolnikovo dobrobit (11. člen), k spoštovanju tudi ustno izražene vnaprejšnje volje (15. člen), k opustitvi nekoristnih ukrepov ob neozdravljivi bolezni (27. člen) in k paliativni oskrbi, ki se je nikoli ne odteguje (28. člen).[6] **Dobro dokumentiran NNO prispeva k sledljivosti in utemeljitvi odločanja**: izkazuje, da je bila pojasnilna dolžnost izpolnjena in da je bila odločitev sprejeta skladno z bolnikovo voljo; sam po sebi pravne zaščite ne zagotavlja.[3] Zato **naj bo NNO jasno viden v osrednjem zdravstvenem informacijskem sistemu (eKarton)** (T7).[4] Korist je dokazana: v randomizirani raziskavi pri hospitaliziranih starejših bolnikih so bile ob vnaprejšnjem načrtovanju bolnikove želje ob koncu življenja znane in spoštovane pri 86 % v primerjavi s 30 % v kontrolni skupini, svojci pa so imeli manj psihične stiske[7]; pogovori o koncu življenja so povezani z manj agresivnim zdravljenjem v zadnjem tednu življenja in boljšim žalovanjem svojcev, brez skrajšanja preživetja.[8]

NACIONALNO SOGLASJE: KONSENZUSNA KONFERENCA PO METODI DELPHI

METODA

Konsenzusno konferenco o strukturi NNO je spomladi 2026 izvedla Delovna skupina za promocijo simptomatskega in podpornega (paliativnega) zdravljenja pri Zdravniški zbornici Slovenije; proces je vodil avtor prispevka.[4] Uporabljena je bila modificirana metoda Delphi po načelih RAND/UCLA[9]: dva elektronska kroga glasovanja in sestanek panelistov v živo med njima. Vsako trditev so panelisti ocenjevali na 9-stopenjski Likertovi lestvici (1 – popolno nestrinjanje, 9 – popolno strinjanje) in ji lahko dodali komentar; pred drugim krogom so za vsako trditev prejeli mediano, interkvartilni razpon (IQR), porazdelitev ocen in anonimizirane komentarje. **Soglasje je bilo vnaprej opredeljeno kot mediana ≥ 7, IQR ≤ 2 in najmanj 70 % ocen v razponu 7–9.**[4] Postopek sprejema je bil določen vnaprej: trditev, ki je soglasje dosegla v prvem

krogu, je bila sprejeta; trditev brez soglasja je bila na podlagi komentarjev preoblikovana ali razdeljena in ponovno ocenjena v drugem krogu; trditev brez soglasja po drugem krogu bi bila izločena. V prvem krogu je sodelovalo 29, v drugem 27 panelistov; zastopali so 24 organizacij: 13 razširjenih strokovnih kolegijev (med njimi za kirurgijo, anesteziologijo, intenzivno in urgentno medicino), strokovna združenja in sekcije, Slovensko združenje paliativne in hospic oskrbe (SZPHO), Slovensko društvo hospic, zbornici zdravstvene nege in kliničnih psihologov, Inštitut za dolgotrajno oskrbo in Zveza organizacij pacientov Slovenije.[4] Panelisti so glasovali kot predstavniki teh organizacij; soglasje panelistov ni istovetno s formalno potrditvijo priporočil v organih organizacij, ki za obrazec NNO še poteka (poglavje Kaj je sledilo). Poročilo je bilo zaključeno 8. junija 2026, rezultati pa objavljeni v reviji Isis.[3]

REZULTATI

V prvem krogu je bilo ocenjenih 19 trditev; 17 jih je doseglo soglasje takoj. Od dveh preostalih je bila ena po komentarjih razdeljena v dve ločeni trditvi, druga pa preoblikovana tako, da jasno razmeji dokument od klinične presoje (končna T3). Vse tri so soglasje dosegle v drugem krogu. **Končni rezultat je 20 priporočil v štirih sklopih** (Tabela 1); nobena trditev ni ostala brez soglasja.[4] Najvišjo mero soglasja (mediana 9, IQR 0, kar pomeni, da so bile najmanj približno tri četrtine ocen enake 9, ne nujno vse) je doseglo osem trditev (T1, T2, T5, T7, T9, T12, T13, T15), ki tvorijo jedro NNO; najnižje, a še vedno visoko soglasje (mediana 8) so dosegle trditve, ki zahtevajo največ zdravniškega dela (T14, T16, T20).

Tabela 1. Priporočila konsenzusne konference o načinu in strukturi načrtovanja nadaljnje obravnave (NNO) – vseh 20 trditev s soglasjem (Med. – mediana; IQR – interkvartilni razpon; 9-stopenjska lestvica).[4]

Št.	Trditev (s soglasjem)	Med.	IQR
	1 – Namen in vloga NNO		
T1	Proces načrtovanja nadaljnje obravnave (pogovor o ciljih in preferencah bolnika) je za bolnika koristen, saj spodbuja refleksijo o nadaljnjem zdravljenju in oskrbi.	9,0	0,0
T2	Klinična korist tega procesa je bistveno večja, če so sklepi pogovora zabeleženi v preglednem in enostavnem dokumentu, dostopnem na vseh ravneh obravnave.	9,0	0,0
T3	NNO ne odvzema klinične in strokovne presoje – ne velja kot absolutno zavezujoče navodilo za vsakokratnega zdravnika v vsakem trenutku.	9,0	0,5
T4	Načrtovanje nadaljnje obravnave in zapis standardiziranega dokumenta lahko olajšata odločitve glede zdravljenja bolnikov z neozdravljivimi napredovalimi boleznimi.	9,0	1,0
T5	Namen NNO je s strukturiranim procesom opredeliti cilje prihodnje zdravstvene oskrbe, ki so usklajeni s pacientovimi vrednotami in pričakovanim potekom bolezni.	9,0	0,0
T6	NNO omogoča varno, dostojno in usklajeno odločanje vseh deležnikov ob poslabšanjih zdravstvenega stanja.	9,0	1,0
T7	NNO naj bo jasno viden v osrednjem zdravstvenem informacijskem sistemu (eKarton).	9,0	0,0
	2 – Prepoznava bolnika		
T8	Priporoča se aktivno prepoznavanje bolnikov s potrebami po simptomatskem podpornem (paliativnem) zdravljenju.	9,0	1,0

Št.	Trditev (s soglasjem)	Med.	IQR
	3 – Vsebina dokumenta NNO		
T9	Dokument NNO naj vsebuje osnovne podatke o nastanku dokumenta (čas, kraj, prisotni).	9,0	0,0
T10	NNO naj vsebuje podatek o zdravstvenem pooblaščencu.	9,0	2,0
T11	NNO naj vsebuje podatek, ali je izpolnjen tudi dokument vnaprej izražene volje.	9,0	1,0
T12	NNO naj vsebuje opis (MKB diagnozo) »osnovne« (najbolj klinično obremenjujoče kronične napredovale) bolezni in njenih zapletov.	9,0	0,0
T13	NNO naj vsebuje oceno napredovalosti / stopnjo bolezni (»staging«).	9,0	0,0
T14	NNO naj vsebuje opredelitev ciljev (namena) določene oblike zdravljenja.	8,0	2,0
T15	NNO naj vsebuje opis bolnikovega kliničnega stanja oz. telesnih zmogljivosti.	9,0	0,0
T16	Priporoča se, da dokument NNO vsebuje relevantne klinične lestvice oz. točkovnike (npr. SPICT, CFS, PPS).	8,0	2,0
T17	NNO naj vključuje opis bolnikovih želja, vrednot in preferenc glede njegovega življenja z boleznijo.	9,0	1,0
	4 – Meje obravnave in ukrepanje ob zapletih		
T18	NNO naj opredeli zgornjo mejo invazivnosti oz. intenzivnosti zdravljenja/posegov.	9,0	1,0
T19	NNO naj vsebuje podatek o prognozi in pričakovanem poteku bolezni pri bolniku.	9,0	2,0
T20	NNO naj vsebuje osnovne usmeritve za reševanje zapletov/simptomov.	8,0	1,0

KAJ JE SLEDILO

SZPHO je jeseni 2026 pripravilo predlogo obrazca NNO in informacijske zgibanke za bolnike[10] – generično strukturo, ki jo zavodi prilagodijo in ki je v postopku potrditve pri SZPHO, Zdravniški zbornici, Slovenskem zdravniškem društvu in Zvezi organizacij pacientov Slovenije; poročilo Delphi in gradiva so prosto dostopni na spletni strani Zbornice.[4]

KAKO ZAPISATI NNO – KRATKA NAVODILA

Navodila povzemajo priporočila T9–T20[4], članek v Isis[3] in predlogo obrazca SZPHO.[10]

Kdaj. Ko bolnika prepoznamo (poglavje Prepoznava bolnika: SPICT in klinična lestvica krhkosti), ne ob krizi. Sprožilci: nenačrtovan sprejem v bolnišnico ali obisk urgentnega centra, nova diagnoza napredovale bolezni, nenaden funkcijski upad, sprejem v institucionalno oskrbo – in pri krhkem starostniku **vsaka načrtovana večja operacija**.

Kdo. Začne lahko katerikoli zdravnik, ki bolnika obravnava; IOZ vodi proces in dokument posodablja, kirurg oziroma specialist pa prispeva stadij, realne možnosti zdravljenja in njihove izide. V središču je bolnik; svojci in pooblaščenec sodelujejo, če bolnik to želi. Pisati ga morata znati IOZ in kirurg – ne le paliativni tim.

Kaj. Vsebina zapisa je v Tabeli 2; vsak element ustreza eni trditvi soglasja.

Tabela 2. Vsebina zapisa NNO – kontrolni seznam (po trditvah T9–T20[4] in predlogi obrazca SZPHO[10]). MKB – Mednarodna klasifikacija bolezni; VIV – vnaprej izražena volja; PPS – *Palliative Performance Scale*; KPO – kardiopulmonalno oživljanje; EIT – enota intenzivne terapije.

Element zapisa	Kaj zapišemo	Trditev
Nastanek dokumenta	Datum, čas, kraj; prisotni in njihove vloge; ali gre za novo različico; podpisa zdravnika in bolnika oziroma pooblaščenca.	T9
Pooblaščenec in VIV	Ali je imenovan zdravstveni pooblaščenec (32. člen ZPacP) in kdo; ali obstaja veljavna VIV (34. člen ZPacP); kje sta listini shranjeni.	T10, T11
Osnovna bolezen	Najbolj obremenjujoča kronična napredovala bolezen s šifro MKB-10 in letom diagnoze; zapleti in sočasne bolezni, ki vplivajo na odločitve.	T12
Stadij in namen zdravljenja	Napredovalost po priznanih merilih (zgodnja, napredovala, terminalna faza); za vsako zdravljenje: ozdravitev, zaviranje bolezni ali lajšanje simptomov, in kdaj ga ukinemo.	T13, T14
Klinično stanje	Dnevna funkcija, samooskrba, prehranjenost, kognicija; nedavne spremembe (hospitalizacije, hujšanje, padci).	T15
Klinične lestvice	CFS, SPICT, PPS (po potrebi druge), vsaka z datumom ocene.	T16
Vrednote in želje	Kaj je bolniku najpomembnejše, česa se boji, kje želi biti oskrbovan; **zapisano z bolnikovimi besedami, ne povzeto**.	T17
Zgornja meja intenzivnosti	Največja raven zdravljenja ob poslabšanju: KPO, sprejem v EIT, intubacija in mehanska ventilacija, dializa, operacija, umetna prehrana, antibiotiki, hospitalizacija – da / ne / pod pogoji, z razlogom. **In kaj namesto tega bomo aktivno počeli.**	T18
Prognoza	Pričakovani potek in časovni razpon; ali sta bolnik in družina seznanjena in koliko želita vedeti.	T19
Ukrepi ob zapletih	Načrtovan odziv na dispnejo, bolečino, okužbo, delirij, krvavitev; zdravila po potrebi doma; koga poklicati; kdaj je premestitev v bolnišnico smiselna.	T20

Kje. Kot samostojni dokument v informacijskem sistemu (npr. PDF), del odpustnega pisma ali ambulantnega izvida, zapisnik družinskega sestanka ali strukturiran elektronski zapis, ki je v nastajanju.[4] Dokler NNO ni viden v eKartonu, **kopijo dobita bolnik in IOZ**, po potrebi tudi dom starejših občanov in patronažna služba.

Pravila zapisa.[1] Zapišemo stopnjo (CFS 7), ne oznake (»krhek«).[2] Bolnikove želje zapišemo z njegovimi besedami.[3] **Zgornja meja intenzivnosti zdravljenja ni odločitev o tem, česa ne bomo storili, temveč o tem, kaj bomo**: zapis »ne v EIT« brez zapisa, kaj namesto tega bomo (kisik, antibiotik, analgezija, obvladovanje dispneje, prisotnost svojcev), ni načrt, ampak opustitev.[4] Zgornja meja ni trajna – ob spremembi stanja se ponovno presodi; NNO revidiramo po operaciji, po hospitalizaciji in ob novi diagnozi.[5] NNO ni ukaz (T3) – je najboljša razpoložljiva informacija za zdravnika, ki bolnika vidi prvič; veljavna zavrnitev zdravstvene oskrbe (30. člen ZPacP) in veljavna VIV (34. člen) pa ga zavezujeta.

KOMUNIKACIJA Z BOLNIKOM: DVA STEBRA NNO

Načrtovanje nadaljnje obravnave je proces in predstavlja sintezo dveh stebrov (Tabela 3).[4] Prvi je zdravnikov, drugi bolnikov. Brez prvega bolnik odloča v temi, brez drugega zdravnik odloča namesto njega.

Tabela 3. Dva stebra načrtovanja nadaljnje obravnave. Vir: priporočila za vključitev NNO v klinično prakso.[4]

Steber 1: **Pojasnilo zdravnika** o bolezni, kliničnem stanju bolnika in prognozi (pojasnilna dolžnost)	Steber 2: **Bolnikovi življenjski cilji**
Kakšna/katera je diagnoza bolezni?	Bolnikove vrednote
Stadij bolezni?	Preference / strahovi bolnika?
Možnosti (o)zdravljenja? (metode?)	*Kaj bi bolnik rad dosegel?*
Funkcionalno stanje (vključno s krhkostjo)	*Čemu bi se bolnik rad izognil?*

STEBER 1: POJASNILNA DOLŽNOST ZDRAVNIKA

Pojasnilna dolžnost ni retorična prijaznost, temveč zakonska obveznost: bolnik ima po 20. členu ZPacP pravico biti obveščen o svojem zdravstvenem stanju in verjetnem razvoju bolezni, o cilju, verjetnosti uspeha in pričakovanih izidih predlaganega zdravljenja, o tveganjih in o drugih možnostih – v neposrednem stiku, obzirno in na način, ki ga razume.[5] V kontekstu NNO ima štiri vsebine (Tabela 3) in eno sintezo:

- **Diagnoza**: katera je osnovna bolezen, ki bo določala potek.
- **Stadij**: po uveljavljenih merilih (stadij raka, razred NYHA, stopnja FAST ali GOLD).
- **Možnosti zdravljenja**: kaj je še mogoče, s kakšno verjetnostjo uspeha in za kakšno ceno – vključno z možnostjo, da ozdravitev ni realna, in z neoperativnim oziroma simptomatskim zdravljenjem. Za kirurga je to ista pojasnilna dolžnost kot pred vsako operacijo, le da pri napredovali bolezni možnost »ne operirati« ni opustitev, ampak enakovredna izbira, ki jo pojasnimo enako skrbno.
- **Funkcionalno stanje, vključno s krhkostjo**: koliko rezerve ima bolnik, da zdravljenje prenese in si opomore; pri starostniku je to najmočnejši napovedni dejavnik izida (poglavje Prepoznava bolnika: SPICT in klinična lestvica krhkosti) in zato obvezen del pojasnila.
- **Sinteza – prognoza** (T19): povemo jo v enem stavku in v razponu (»dnevi do tedni«, »tedni do meseci«, »meseci do leto ali dve«), ne v številki. Pred tem vprašamo, koliko bolnik želi vedeti; odpoved obveščenosti je bolnikova pravica, terapevtski privilegij pa izjema, ki jo utemeljimo in zapišemo (22. člen ZPacP).[5]

STEBER 2: BOLNIKOVI ŽIVLJENJSKI CILJI

Drugi steber je tisto, kar geriatrični model 5M imenuje *what matters most*: kaj je bolniku najpomembnejše in čemu se želi izogniti. Tega zdravnik ne more vedeti, dokler ne vpraša: *Kaj vam je v življenju najpomembnejše? Česa se najbolj bojite? Čemu bi se*

radi za vsako ceno izognili? Kje želite biti oskrbovani, ko vam bo slabše? Kdo naj odloča, če vi ne boste mogli? Odgovor zapišemo z bolnikovimi besedami (T17). Če bolnik ni več sposoben odločanja, svojcev ne sprašujemo, kaj želijo oni, ampak **kaj bi rekel bolnik, če bi lahko** (nadomestna presoja); ob nesoglasju o bolnikovi največji koristi odloča zdravniški konzilij (37. in 38. člen ZPacP; 16. člen Kodeksa).[5,6]

SINTEZA IN STRUKTURA POGOVORA

Šele iz obeh stebrov sledijo cilji obravnave (T14), zgornja meja intenzivnosti zdravljenja (T18) in ukrepi ob zapletih (T20). Vrstni red je bistven: **vprašanje »kaj vam je pomembno« pride pred vprašanjem »ali naj vas intubiramo«**; kdor začne s seznamom posegov, dobi seznam odgovorov brez konteksta. Za vodenje pogovora je uporaben okvir REDMAP, ki ga priporoča tudi slovenska različica SPICT[11]: *Ready* (pripravljenost na pogovor), *Expect* (kaj bolnik pričakuje in že ve), *Diagnosis* (pojasnilo), *Matters* (kaj mu je pomembno), *Actions* (kaj lahko naredimo in česa ne), *Plan* (dogovor in zapis). Sestanek traja 20–30 minut, sede in brez prekinitev; zaključimo s povzetkom na glas in zapisom isti dan. Najpogostejše zadrege – bolnik, ki ne želi vedeti; družina, ki zahteva »vse«; »ne oživljaj« brez načrta – so obvladljive, kadar sta oba stebra zapisana.

PREPOZNAVA BOLNIKA: SPICT IN KLINIČNA LESTVICA KRHKOSTI

Soglasje priporoča aktivno prepoznavanje bolnikov s potrebami po simptomatskem in podpornem zdravljenju (T8) in zapis relevantnih lestvic, zlasti SPICT, CFS in PPS (T16).[4] Številčnejša od znanih paliativnih bolnikov v akutni krizi je skupina neprepoznanih, ki pridejo kot »akutno poslabšanje«; pri krhkosti in demenci ni trenutka, ko bi se kdo odločil »zdaj«, zato prepoznava ne sme sloneti na občutku, ampak na orodjih. Najpreprostejši sprožilec je vprašanje presenečenja: *Ali bi bil presenečen, če bi ta bolnik umrl v naslednjih 12 mesecih?* Nikalen odgovor ni napoved (združena občutljivost 67 %, specifičnost 80 %), je pa zanesljiv sprožilec za pogovor.[12]

SPICT

Orodje SPICT (*Supportive and Palliative Care Indicators Tool*) je namenjeno prepoznavi oseb, katerih zdravstveno stanje se slabša, in pregledu njihovih neizpolnjenih potreb po podporni in paliativni oskrbi.[13] Slovenska različica SPICT 2026 je nastala s strokovnim prevodom in konsenzom ad hoc skupine strokovnjakov pod okriljem SZPHO in je v postopku objave pri SPICT Programme.[11] Orodje združuje splošne kazalnike slabšanja zdravja s kliničnimi kazalniki posameznih bolezni (Tabela 4). **Dva ali več splošnih kazalnikov ob kliničnih kazalnikih napredovale bolezni pomenita, da je čas za pregled potreb in za NNO.** Prvi splošni kazalnik je nujni sprejem v bolnišnico: vsak bolnik, ki ga kirurg sprejme nujno, je s tem en kazalnik že izpolnil.

Tabela 4. Kazalniki orodja SPICT – slovenska različica SPICT 2026.[11] KBL – kronična bolezen ledvic; eGFR – ocenjena glomerulna filtracija.

Skupina kazalnikov	Kazalniki
Splošni kazalniki slabega zdravja ali slabšanja zdravstvenega stanja (bodite pozorni na dva ali več)	(1) Nujni ali urgentni sprejem(i) v bolnišnico oz. bolnišnične obravnave. (2) Funkcionalna sposobnost je slaba ali se slabša, možnosti za izboljšanje pa so omejene (pacient pogosto več kot polovico dneva preživi v postelji ali na stolu). (3) Pacient je zaradi napredujočih telesnih in/ali duševnih zdravstvenih težav vse bolj odvisen od pomoči drugih pri oskrbi; oskrbovalec potrebuje več podpore in pomoči. (4) Postopno izgubljanje telesne mase; vztrajanje nizke telesne mase; nizka mišična masa. (5) Vztrajanje simptomov kljub optimalnemu zdravljenju bolezni. (6) Bolnik (ali družinski člani) izrazi željo po paliativni oskrbi; se odloči za zmanjšanje, prekinitev ali opustitev zdravljenja; ali se želi osredotočiti na kakovost življenja.
Klinični kazalniki bolezni, ki skrajšujejo življenjsko dobo	
Rak	Pešanje funkcionalnih sposobnosti zaradi napredovalega raka. Oseba je preveč krhka za zdravljenje raka ali pa je zdravljenje namenjeno obvladovanju simptomov.
Demenca ali krhkost	Oseba se brez pomoči ne more obleči, hoditi ali jesti. Manj pije in jé; težave pri požiranju. Inkontinenca za urin in blato. Nezmožnost verbalne komunikacije; omejeni socialni stiki. Pogosti padci; zlom stegnenice. Ponavljajoča se vročinska stanja ali okužbe; aspiracijska pljučnica.
Nevrološke bolezni	Postopno pešanje telesnih in/ali kognitivnih funkcij kljub optimalnemu zdravljenju. Motnje govora in čedalje večje težave s sporazumevanjem in/ali požiranjem. Ponavljajoče se aspiracijske pljučnice; dispneja ali dihalna odpoved. Trajna okvara s slabšanjem telesnega in/ali duševnega zdravja po obsežni možganski kapi ali več kapeh.
Srčno-žilna obolenja	Srčno popuščanje ali obsežna, neozdravljiva koronarna bolezen; težka sapa ali bolečina v prsnem košu v mirovanju ali ob že najmanjšem naporu. Huda inoperabilna periferna žilna bolezen.
Bolezni dihal	Dolgotrajna pljučna bolezen težke stopnje; v času med poslabšanji je prisotna težka sapa v mirovanju ali ob najmanjšem naporu. Vztrajajoča hipoksija, ki zahteva trajno zdravljenje s kisikom. Oseba je potrebovala umetno ventilacijo zaradi dihalne odpovedi ali pa je umetna ventilacija kontraindicirana.
Bolezni ledvic	KBL 4. ali 5. stopnje (eGFR < 30 ml/min) s slabšanjem zdravstvenega stanja. Ledvična odpoved, ki dodatno poslabša potek drugih bolezni s skrajšano pričakovano življenjsko dobo ali njihovo zdravljenje. Prekinitev ali neuvedba zdravljenja z dializo.
Bolezni jeter	Ciroza z enim ali več zapletov v preteklem letu: ascites, ki se ne odziva na diuretike; hepatična encefalopatija; hepatorenalni sindrom; bakterijski peritonitis; ponavljajoče se krvavitve varic požiralnika. Presaditev jeter ni mogoča.
Druge bolezni	Zdravstveno stanje se slabša zaradi drugih telesnih ali duševnih bolezni, več sočasnih bolezni in/ali nepovratnih zapletov; kljub najboljšemu razpoložljivemu zdravljenju je pričakovani izid neugoden.

KLINIČNA LESTVICA KRHKOSTI (CFS)

Krhkost je stanje zmanjšane fiziološke rezerve v več organskih sistemih: ne pove, kako hudo je bolnik bolan danes, pove pa, koliko rezerve ima, ko ga bolezen – ali operacija – prizadene. Klinična lestvica krhkosti (CFS 2.0) je devetstopenjska, od zelo zmogljivega[1] do terminalno bolnega[9], in temelji na klinični presoji izhodiščnega funkcijskega stanja (Tabela 5)[14]; uradna slovenska različica je prosto dostopna na spletni strani Zdravniške zbornice.[15] Ocena traja manj kot pol minute in ne potrebuje bolnikovega sodelovanja – zadostuje heteroanamneza svojca ali oskrbovalke, zato je uporabna tudi pri demenci in deliriju.[16] Ocenjujemo **stanje približno dva tedna pred akutno boleznijo**, ne stanja ob sprejemu; če heteroanamneze ni, zapišemo »ni ocenjeno«, in zapišemo številko, ne oznake »krhek«. Hitra orientacija: pomoč pri kopanju ali tuširanju pomeni najmanj CFS 6, popolna odvisnost pri osebni negi CFS 7 (8 le ob bližanju koncu življenja), pomoč pri financah, zdravilih, prevozu ali nakupih zaradi nezmožnosti najmanj CFS 5, toleranca za napor pa loči stopnje 1–4. Ta opomnik ne nadomešča celostne klinične presoje: stopnjo določa celoten opis v tabeli 5, ne posamezno merilo; pri demenci stopnja krhkosti praviloma ustreza stopnji demence, pri mlajših osebah s stabilno okvaro enega organskega sistema pa lestvica ni primerna.

Tabela 5. Klinična lestvica krhkosti (CFS 2.0). Prirejeno po uradni slovenski različici[15] in Rockwood & Theou[14]

Stopnja	Opis stopnje
1 Zelo zmogljiv	Krepek, dejaven, energičen in motiviran; redno telesno dejaven; med najzmogljivejšimi za svoja leta.
2 Zmogljiv	Brez aktivnih simptomov bolezni, a manj zmogljiv kot stopnja 1; občasno (npr. sezonsko) zelo dejaven.
3 Dobro obvladuje	Bolezni so dobro urejene; razen hoje ni redno telesno dejaven.
4 Zelo blago krhek (ranljiv)	Ni odvisen od pomoči drugih, a simptomi omejujejo dejavnosti; »upočasnjenost«, utrujenost čez dan.
5 Blago krhek	Potrebuje pomoč pri zahtevnejših instrumentalnih opravilih (finance, prevoz, težja gospodinjska dela, zdravila); praviloma težave z nakupovanjem in samostojno hojo zunaj.
6 Zmerno krhek	Potrebuje pomoč pri vseh opravilih zunaj doma in pri gospodinjstvu; težave s stopnicami; pomoč pri kopanju, morda minimalna pomoč pri oblačenju.
7 Hudo krhek	Popolnoma odvisen pri osebni negi (iz telesnega ali kognitivnega vzroka), a stabilen; v približno šestih mesecih ni velikega tveganja smrti.
8 Zelo hudo krhek	Popolnoma odvisen pri osebni negi in se bliža koncu življenja; praviloma si ne opomore niti po blagi bolezni.
9 Terminalno bolan	Pričakovano preživetje manj kot šest mesecev; sicer ni nujno hudo krhek.

Krhkost, ne starost, je poglavitni napovedni dejavnik izida. V urgentnem centru je 30-dnevna umrljivost zelo hudo krhkih starostnikov (CFS 8) ob hudo izraženi akutni bolezni skoraj 50 %, ob blagi pa okoli 9 %; pri zmogljivih starostnikih (CFS 1–2) je ob enako hudi akutni bolezni približno 25-krat nižja.[17] V enoti intenzivne terapije

prilagojena enoletna umrljivost narašča z 12,3 % pri CFS 1 na 60,8 % pri CFS 8.[18] Pri starejših kirurških bolnikih krhkost neodvisno napoveduje pooperativno umrljivost, zaplete, podaljšano ležalno dobo in sprejem v institucionalno oskrbo.[19] Evropsko soglasje intenzivistov zato predlaga primarni pregled ABCDE-F: pred invazivnimi postopki ocenimo krhkost in presodimo, ali so glede na pričakovani izid res v bolnikovem interesu.[20] **Ocena krhkosti ne pomeni manj zdravljenja, temveč za tega bolnika pravo zdravljenje** – izogniti se je treba tako pretiranemu kot premajhnemu.[16]

Operativno pravilo: pri vsakem bolniku, starem 65 let ali več, ob sprejemu ocenimo in zapišemo CFS; pri CFS ≥ 5 preverimo kazalnike SPICT; pri CFS ≥ 7 ali pozitivnem SPICT je pred odpustom – in pred vsako načrtovano večjo operacijo – dokumentiran pogovor o ciljih obravnave in zapis NNO. Obe oceni, z datumom, sodita v NNO (T16).

ZAKLJUČEK

Načrt nadaljnje obravnave je s konsenzusno konferenco spomladi 2026 dobil enotno vsebino, ki so jo soglasno sprejeli predstavniki 24 organizacij, s predlogo obrazca SZPHO pa tudi enotno obliko, ki je v postopku formalne potrditve. Za kirurga in IOZ, med katerima bolnik potuje, to pomeni tri operativna sporočila. **Preveri**: ob vsakem sprejemu vprašaj, ali NNO, vnaprej izražena volja ali zdravstveni pooblaščenec že obstajajo. **Prepoznaj**: oceni krhkost po CFS, preveri kazalnike SPICT in si zastavi vprašanje presenečenja. **Zapiši**: na dveh stebrih – zdravnikovem pojasnilu in bolnikovih ciljih – opredeli zgornjo mejo zdravljenja tako, da pove, kaj bomo, ne le česa ne, in poskrbi, da je zapis viden tistemu, ki bo bolnika videl naslednji. NNO ne odvzema klinične presoje; omogoča pa, da odločitev, ki jo dežurni kirurg sprejme ob treh zjutraj, nastane ob treh popoldne v ambulanti – z bolnikom, dokler ta še lahko pove, kaj mu je najpomembnejše.

Literatura in viri:

1. Statistični urad Republike Slovenije. Projekcije prebivalstva EUROPOP2025 [internet]. Ljubljana: SURS; 2025 [citirano 12. 10. 2026]. Dosegljivo na: https://www.stat.si
2. Rietjens JAC, Sudore RL, Connolly M, van Delden JJ, Drickamer MA, Droger M, et al. Definition and recommendations for advance care planning: an international consensus supported by the European Association for Palliative Care. Lancet Oncol. 2017;18(9):e543–51.
3. Ebert Moltara M, Oven A, Prosen G. Načrt nadaljnje obravnave (NNO): nacionalno soglasje in zakaj je pomembno za vsakega zdravnika. Isis. 2026 jul:23–6.
4. Delovna skupina za promocijo simptomatskega in podpornega (paliativnega) zdravljenja pri Zdravniški zbornici Slovenije. Poročilo konsenzusne konference o predlogu strukture Načrta nadaljnje obravnave (NNO): rezultati nacionalnega soglasja po metodi modificiranega Delphi [internet]. Ljubljana: Zdravniška zbornica Slovenije; 2026 [citirano 12. 10. 2026]. Dosegljivo na: https://www.zdravniskazbornica.si/za-javnost/paliativa-oskrba
5. Zakon o pacientovih pravicah (ZPacP). Uradni list RS, št. 15/08, 55/17, 177/20 in nasl.
6. Zdravniška zbornica Slovenije, Slovensko zdravniško društvo. Kodeks zdravniške etike. Ljubljana: Zdravniška zbornica Slovenije; 2016.

7. Detering KM, Hancock AD, Reade MC, Silvester W. The impact of advance care planning on end of life care in elderly patients: randomised controlled trial. BMJ. 2010;340:c1345.
8. Wright AA, Zhang B, Ray A, Mack JW, Trice E, Balboni T, et al. Associations between end-of-life discussions, patient mental health, medical care near death, and caregiver bereavement adjustment. JAMA. 2008;300(14):1665–73.
9. Fitch K, Bernstein SJ, Aguilar MD, Burnand B, LaCalle JR, Lazaro P, et al. The RAND/UCLA appropriateness method user's manual. Santa Monica (CA): RAND Corporation; 2001.
10. Slovensko združenje paliativne in hospic oskrbe (SZPHO). Predloga obrazca Načrt nadaljnje obravnave (NNO) in predloga informacijske zgibanke o NNO za bolnike [delovno gradivo]. Ljubljana: SZPHO; 2026.
11. SPICT Programme, University of St Andrews. Orodje s kazalniki za podporno in paliativno oskrbo – SPICT™ 2026, slovenska različica (SPICT-SL). Prevod: Jodl Skalicky U; priredba in konsenz: Prosen G, Slovensko združenje paliativne in hospic oskrbe [internet]. St Andrews: University of St Andrews; 2026 [citirano 12. 10. 2026]. Dosegljivo na: https://www.spict.org.uk/
12. Downar J, Goldman R, Pinto R, Englesakis M, Adhikari NKJ. The "surprise question" for predicting death in seriously ill patients: a systematic review and meta-analysis. CMAJ. 2017;189(13):E484–93.
13. Highet G, Crawford D, Murray SA, Boyd K. Development and evaluation of the Supportive and Palliative Care Indicators Tool (SPICT): a mixed-methods study. BMJ Support Palliat Care. 2014;4(3):285–90.
14. Rockwood K, Theou O. Using the Clinical Frailty Scale in allocating scarce health care resources. Can Geriatr J. 2020;23(3):210–5.
15. Zdravniška zbornica Slovenije. Klinična lestvica krhkosti (Clinical Frailty Scale 2.0) – slovenska različica [internet]. Ljubljana: Zdravniška zbornica Slovenije [citirano 12. 10. 2026]. Dosegljivo na: https://www.zdravniskazbornica.si/za-javnost/paliativa-oskrba
16. Prosen G. Zakaj je krhkost v naši klinični obravnavi (vse bolj) pomembna? V: Zbornik prispevkov 9. kongresa Zbornice zdravstvene in babiške nege Slovenije – Zveze strokovnih društev medicinskih sester, babic in zdravstvenih tehnikov Slovenije; 2026 okt; Maribor. Ljubljana: Zbornica – Zveza; 2026.
17. Kabell Nissen S, Rueegg M, Carpenter CR, Kaeppeli T, Busch JM, Fournaise A, et al. Prognosis for older people at presentation to emergency department based on frailty and aggregated vital signs. J Am Geriatr Soc. 2023;71(4):1250–8.
18. White A, Ling RR, Orosz J, Sharp D, Pilcher D, Jones D, et al. Frailty and one year survival in patients admitted to the intensive care unit following a medical emergency team review: a retrospective registry-based study. Resuscitation. 2026;221:110995.
19. Lin HS, Watts JN, Peel NM, Hubbard RE. Frailty and post-operative outcomes in older surgical patients: a systematic review. BMC Geriatr. 2016;16(1):157.
20. van Oppen JD, de Groot B, Nickel CH, Beil M. ABCDE-Frailty for critical presentations: summary of the 2025 ESICM expert consensus recommendations. Eur J Emerg Med. 2025;32(3):158–9.

NEVROKIRURŠKO ZDRAVLJENJE MAKROPROLAKTINOMA KOT ALTERNATIVA STANDARDNEMU ZDRAVLJENJU Z DOPAMINSKIM AGONISTOM: PRIKAZ PRIMERA

NEUROSURGICAL TREATMENT OF MACROPROLACTINOMA AS AN ALTERNATIVE TO STANDARD DOPAMINE AGONIST THERAPY: A CASE REPORT

Jan Kocjan in Monika Lisjak, Roman Bošnjak

Ključne besede: prolaktinom; hiperprolaktinemija; dopaminski agonisti; nevrokirurški posegi; novotvorbe hipofize

Keywords: prolactinoma; hyperprolactinemia; dopamine agonists; neurosurgical procedures; pituitary neoplasms

IZVLEČEK

Prolaktinomi so najpogostejši hormonsko aktivni adenomi hipofize. Klinična slika je lahko posledica hiperprolaktinemije in posledičnega hipogonadizma ali učinka mase. V večini primerov temelj zdravljenja predstavljajo dopaminski agonisti. Predstavljamo primer 19-letnega moškega z galaktorejo, pri katerem je bila ob zmerni hiperprolaktinemiji z MR slikanjem ugotovljena 13 × 11 × 10 mm velika cistična sprememba hipofize. Zaradi ugodne anatomske lege in dobre omejenosti (Knosp 0-1) je bilo izbrano primarno nevrokirurško zdravljenje z endoskopskim transsfenoidalnim pristopom, s katerim je bila dosežena popolna resekcija in normalizacija prolaktina ob ohranjeni funkciji hipofize. Primer poudarja, da je pri skrbno izbranih bolnikih z ugodnimi anatomskimi značilnostmi kirurško zdravljenje učinkovita alternativa dolgotrajni medikamentozni terapiji.

ABSTRACT

Prolactinomas are the most common hormonally active pituitary adenomas. The clinical presentation may result from hyperprolactinemia and consequent hypogonadism or from a mass effect. In most cases, dopamine agonists form the basis of treatment. We present the case of a 19-year-old man with galactorrhea, in whom MRI revealed a 13 × 11 × 10 mm cystic lesion of the pituitary gland in the presence of moderate hyperprolactinemia. Due to the favorable anatomical location and limited invasion (Knosp 0–1), primary neurosurgical treatment via an endoscopic transsphenoidal approach was chosen, resulting in complete resection and normalization of prolactin levels while preserving pituitary function. This case highlights that, in carefully selected patients with favorable anatomical characteristics, surgical treatment is an effective alternative to long-term medical therapy.

UVOD

Prolaktinomi so najpogostejši funkcionalni adenomi hipofize. Nastanejo iz laktotrofnih celic adenohipofize, ki prekomerno izločajo prolaktin (PRL). Glede na velikost jih delimo na mikroprolaktinome (<10 mm) in makroprolaktinome (≥10 mm).[1,2]

V reproduktivnem obdobju se izrazito pogosteje pojavljajo pri ženskah, pri katerih prevladujejo mikroprolaktinomi, medtem ko so pri moških pogostejši makroprolaktinomi. Po menopavzi se razlika v pojavnosti med spoloma zmanjša.[2]

Klinična slika je predvsem posledica hiperprolaktinemije in z njo povezanega hipogonadizma, najpogosteje pa vključuje menstrualne motnje, galaktorejo, zmanjšan libido, neplodnost in erektilno disfunkcijo.[2] Pri večjih tumorjih se lahko zaradi masnega učinka pojavijo tudi glavobol, motnje vidnega polja in redkeje druge nevrološke motnje.[1,2]

Diagnoza prolaktinoma temelji na potrditvi pomembne hiperprolaktinemije (> 150 µg/L) in prikazu tumorja hipofize z MR slikanjem. Pri le zmerno povišanih vrednostih PRL (< 150 µg/L) je potrebno meritev ponoviti in izključiti druge vzroke hiperprolaktinemije, predvsem vpliv zdravil, primarni hipotiroidizem, ledvično ali jetrno okvaro ter nosečnost, ob neskladju med klinično sliko, vrednostjo PRL in velikostjo adenoma pa pomisliti tudi na makroprolaktinemijo, ki je vzrok za lažno previsoke vrednosti, oziroma fenomen »hook«, kjer so vrednosti lažno prenizke.[3,4] Pri potrjeni hiperprolaktinemiji brez drugega jasnega vzroka je metoda izbire kontrastno MR slikanje hipofize, hkrati pa je treba oceniti tudi delovanje preostalih hipofiznih osi. Cistični prolaktinomi imajo lahko relativno nižje vrednosti PRL, kot bi pričakovali glede na njihovo velikost.[3]

Temelj zdravljenja prolaktinomov predstavljajo dopaminski agonisti, ki z aktivacijo dopaminskih receptorjev D2 na laktotrofnih celicah zavirajo sintezo in izločanje PRL ter spodbujajo zmanjšanje tumorske mase. Pri večini bolnikov učinkovito normalizirajo raven PRL in zmanjšajo velikost adenoma. Potrebno je vsaj nekajletno, včasih tudi trajno zdravljenje.[5]

PRIKAZ PRIMERA

19-letni moški je bil prvič obravnavan pri endokrinologu zaradi približno šest mesecev trajajoče obojestranske galaktoreje na iztis. Glavobolov ali motenj vida ni navajal. Klinično ni bilo očitne ginekomastije, opazna je bila slabša poraščenost po moškem tipu. V družini je imela babica po mamini strani zdravljen hormonsko neaktiven tumor v predelu vidnih živcev, druga babica pa neopredeljen intrakranialni tumor. Pred mesecem dni je že opravil MR glave, ki je pokazal 13 × 11 × 10 mm veliko cistično spremembo adenohipofize, suspektno za cistični adenom. Optična kiazma ni bila prizadeta. Tumor je bil po Knospovi klasifikaciji opredeljen kot stopnja 0-1. Laboratorijsko je bila ugotovljena hiperprolaktinemija (PRL 151,8 µg/L; normalno 2,1-

17,7 µg/L), kar je bilo v skladu z diagnozo manj aktivnega, cističnega makroprolaktinoma. Delovanje ostalih hipofizno-perifernih osi je bilo ohranjeno.

Ker je bila tumorska lezija dobro omejena in centralno ležeča, bolnik pa zelo mlad, smo se na interdisciplinarnem konziliju za bolezni hipofize odločili za nevrokirurško zdravljenje. Sledila je operacija v splošni anesteziji z endoskopskim endonazalnim transsfenoidalnim pristopom. Pretežno cistična tumorska sprememba s solidno komponento v zadnjem delu je bila odstranjena v celoti z ovojnico (ekstrakapsularno). Likvoreje ni bilo. Sledila je subdiafragmalna plastika z uporabo hemostatskih materialov in tkivnega lepila. Operacija je minila brez zapletov. Patohistološki pregled odstranjenega tumorja je potrdil, da je šlo za redko granuliran laktotropni (PRL-) adenom hipofize z nizkim proliferacijskim indeksom (Ki67 2 %) in minimalnim izražanjem receptorjev SSTR2A/SSTR5.

Po operaciji je bil prvi dan spremljan v intenzivni enoti. Prejemal je hidrokortizonsko kritje po shemi, zaradi prehodnega diabetes insipidusa je v prvih dveh dneh potreboval desmopresin. Ob rednem spremljanju tekočinske bilance in elektrolitov je nadaljnji pooperativni potek na nevrokirurškem in endokrinološkem oddelku minil brez posebnosti. Neposredne kontrolne preiskave so pokazale ohranjeno funkcijo hipofizno-nadledvične in ščitnične osi, PRL se je normaliziral (3,9 µg/L).

Na kontrolnem MR hipofize čez tri mesece ni bilo vidnega ostanka ali recidiva tumorja. Izvid oftalmologa je bil normalen. Endokrinolog je ugotavljal, da je bolnik elektrolitsko urejen z normalno presnovo vode. Delovanje vseh hipofizno-perifernih osi je bilo ohranjeno, zato je bil hidrokortizon ukinjen. Tudi vrednost PRL je bila normalna (7,4 µg/L). Odpuščen je bil brez zdravil. Na izvid genetskega testiranja še čakamo.

RAZPRAVA

Pri veliki večini bolnikov s prolaktinomom se kot zdravljenje prve izbire uporabljajo dopaminski agonisti, največkrat kabergolin. Ta zdravila učinkovito znižujejo raven PRL in zmanjšajo velikost tumorja, pogosto pa je zdravljenje dolgotrajno in povzroča neželene učinke. Najpogosteje imajo bolniki slabost, omotico, utrujenost, redkeje pa resnejše psihiatrične motnje, kot so motnje razpoloženja in impulzivno vedenje. Poleg tega dolgotrajno zdravljenje z višjimi odmerki potencialno lahko predstavlja tveganje za razvoj okvar srčnih zaklopk. Po prekinitvi zdravljenja lahko pride do ponovitve hiperprolaktinemije in ponovnega povečanja tumorja.[2]

V zadnjih letih se zato počasi uveljavlja transsfenoidalno kirurško zdravljenje prolaktinomov. Pri mikroprolaktinomih in dobro omejenih, neinvazivnih makroprolaktinomih (Knosp 0–1) nevrokirurško zdravljenje namreč z visoko verjetnostjo normalizira PRL. Nasprotno je pri invazivnih makroprolaktinomih verjetnost remisije po nevrokirurškem zdravljenju manjša, zato ostajajo dopaminski agonisti zdravljenje prve izbire.[2]

Pri predstavljenem bolniku je šlo za relativno majhen, pretežno cističen in intraselaren makroprolaktinom velikosti 13 × 11 × 10 mm, brez znakov kompresije vidnih poti in z ohranjeno funkcijo hipofizno-perifernih osi. Glede na ugodno anatomsko lego in nizko stopnjo invazivnosti (Knosp 0–1) je konzilij ocenil, da bi bila kirurška resekcija najprimernejša oblika zdravljenja. Endoskopska transsfenoidalna resekcija je omogočila kompletno odstranitev spremembe, pooperativno pa je bila dosežena normalizacija PRL (PRL 7,4 µg/L) ob popolnoma ohranjeni funkciji hipofize. Primer ponazarja, da je pri skrbno izbranih bolnikih z ugodno anatomsko lego adenoma primarno nevrokirurško zdravljenje lahko učinkovita alternativa dolgotrajni medikamentozni terapiji.

ZAKLJUČEK

Prikazan klinični primer poudarja pomembnost tako individualiziranega kot tudi multidisciplinarnega pristopa pri obravnavi bolnikov s prolaktinomi. Želimo izpostaviti, da moramo poleg kliničnih značilnosti bolnika in biokemičnih parametrov upoštevati tudi anatomske značilnosti adenoma ter dolgoročne koristi in tveganja posameznih terapevtskih možnosti. Sodobna priporočila zato pri ustrezno izbranih bolnikih dopuščajo razmislek o primarnem nevrokirurškem zdravljenju že ob postavitvi diagnoze.[2] Tak pristop smo začeli uporabljati tudi v Sloveniji.

Literatura in viri:

1. Lake MG, Krook LS, Cruz SV. Pituitary adenomas: an overview. *Am Fam Physician* 2013;88:319–27.
2. Petersenn S, Fleseriu M, Casanueva FF, Giustina A, Biermasz N, Biller BMK, idr. Diagnosis and management of prolactin-secreting pituitary adenomas: a Pituitary Society international Consensus Statement. *Nat Rev Endocrinol. 2023*;19:722–40.
3. Auriemma RS, Pirchio R, Pivonello C et al. Approach to the Patient with Prolactinoma. The Journal of Clinical Endocrinology & Metabolism. 2023;108:2400-2423.
4. Tritos NA, Miller KK. Diagnosis and Management of Pituitary Adenomas. JAMA. 2023;329(16):1386-1398.
5. Inder WJ, Jang C. Treatment of Prolactinoma. *Medicina (Kaunas)* 2022;58:1095.

ATRAVMATSKA RUPTURA VRANICE PRI BOLNIKU Z AKUTNO MIELOIČNO LEVKEMIJO - PRIKAZ PRIMERA

ATRAUMATIC SPLENIC RUPTURE IN A PATIENT WITH ACUTE MYELOID LEUKEMIA: A CASE REPORT

Julija Klančič, Lara Klemenčič Hansen, Matic Ivančič, Žan Čebron

Ključne besede: akutna mieloična levkemija; vranica; atravmatska ruptura vranice; splenektomija; prikaz primera

Keywords: acute myeloid leukaemia; spleen; atraumatic splenic rupture; splenectomy; case report

IZVLEČEK

Atravmatska ruptura vranice je izjemno redek zaplet hematoloških malignomov z visoko smrtnostjo. Namen prispevka je prikaz primera 30-letnega bolnika z na novo odkrito akutno mieloično levkemijo in splenomegalijo, pri katerem je kmalu po uvedbi kemoterapije prišlo do atravmatske rupture vranice z obsežnim hematoperitonejem. Glede na klinične, laboratorijske in slikovne znake je bila pri bolniku sprva opravljena embolizacija debla lienalne arterije s spiralami. Zaradi poglabljanja anemije kljub opravljenemu posegu in prejetim transfuzijam koncentriranih eritrocitov ter razvoja abdominalnega kompartment sindroma je bilo indicirano kirurško zdravljenje s splenektomijo. Po kirurškem zdravljenju je takoj prišlo do hemodinamske stabilnosti, po operaciji zapletov ni bilo. Klinični primer poudarja pomen hitre prepoznave in stopenjske obravnave tega redkega, vendar življenjsko ogrožajočega zapleta.

ABSTRACT

Atraumatic splenic rupture is an extremely rare complication of haematological malignancies, associated with a high mortality rate. The aim of this report is to present the case of a 30-year-old patient with newly diagnosed acute myeloid leukaemia and splenomegaly, who developed an atraumatic splenic rupture with extensive haemoperitoneum shortly after the initiation of chemotherapy. Based on clinical, laboratory and imaging findings, the patient initially underwent coil embolisation of the splenic artery trunk. However, due to worsening anaemia despite the procedure and red blood cell transfusions, as well as the development of abdominal compartment syndrome, surgical treatment involving a splenectomy was indicated. Haemodynamic stability was achieved immediately after the surgical procedure, and there were no post-operative complications. This clinical case highlights the importance of prompt recognition and a step-by-step approach to managing this rare but life-threatening complication.

UVOD

Akutna mieloična levkemija (AML) je maligna bolezen krvotvornih matičnih celic, za katero je značilno nekontrolirano razraščanje nezrelih mieloičnih celic (blastov) v kostnem mozgu. Posledično se pojavijo anemija, trombocitopenija in nevtropenija, levkemične celice pa lahko infiltrirajo tudi različne organe, vključno z vranico. Nezdravljena bolezen je praviloma smrtna, pri čemer se lahko tudi pri bolnikih brez predhodnih simptomov hitro razvijejo življenjsko ogrožajoči zapleti. Pri mladih bolnikih je temelj zdravljenja intenzivna indukcijska kemoterapija.[1,2]

Zelo redek, vendar življenjsko ogrožajoč zaplet AML je atravmatska ruptura vranice, ki povzroči intraabdominalno krvavitev in nenadno hemodinamsko poslabšanje s hemoragičnim šokom, zato zahteva hitro prepoznavo in ukrepanje. K rupturi lahko prispevajo levkemična infiltracija vranice, zlasti njene kapsule, infarkt vranice z nastankom subkapsularnega hematoma in motnje strjevanja krvi. V redkih primerih je lahko ruptura vranice celo prva manifestacija bolezni.[3] Splenomegalija je pri bolnikih s hematološkimi malignomi prepoznana kot eden od dejavnikov, povezanih z večjim tveganjem za atravmatsko rupturo vranice, vendar njena odsotnost rupture ne izključuje.[3]

V nadaljevanju predstavljamo primer bolnika z na novo odkrito AML, pri katerem je do atravmatske rupture vranice prišlo kmalu po uvedbi kemoterapije.

OPIS PRIMERA

30-letni bolnik je bil napoten na Klinični oddelek za hematologijo (KOH) zaradi bolečine levega dela obraza, povečanih bezgavk, splošne oslabelosti, slabšega spanja in bolečin v področju žrela. Navajal je tudi drobne krvavitve po udarcih. V statusu so beležili povečane bezgavke periavrikularno in cervikalno ter pordelo žrelo, v diferencialni krvni sliki (DKS) so izstopali blasti (28,6 %), blaga anemija ter trombocitopenija. S punkcijo kostnega mozga so dokazali AML z visoko infiltracijo kostnega mozga.

Odločili so se za kemoterapevtsko zdravljenje po protokolu DA 3 + 7 + GO (daunorubicin in citarabin z dodatkom gemtuzumab ozogamicina). UZ srca in spirometrija sta bila pred začetkom zdravljenja v mejah normale, tumorske lize ob terapiji ni bilo. Ob uvedbi je bolnik prejel protimikrobno profilakso. Dva dni po začetku zdravljenja je bolniku porasla telesna temperatura in pojavila se je driska, zato so uvedli dodatno antibiotično in simptomatsko terapijo. RTG pc, urin in kužnine so bili brez posebnosti. Opravili so še UZ trebuha, na katerem je bila vidna splenomegalija, sicer pa večjih odstopanj niso beležili. Zatem je bolnik postal hipotenziven, prišlo je do kolapsa ob vztrajajočem febrilnem stanju, zato so zamenjali antibiotično terapijo. Ob tem je bolniku izrazito padel hemoglobin (Hb 50 g/L). Poročal je tudi o obojestranski bolečini ledveno. Za nadaljnje opazovanje in hemodinamski nadzor so bolnika premestili na Klinični oddelek za intenzivno interno medicino (KOIIM).

Na CT trebuha v portalno venski fazi je bila vidna povečana vranica (vzdolžno 165 mm). Prisoten je bil večji, svež subkapsularni hematom ob anteriornem robu vranice z difuznim hematoperitonejem (vsaj 2 litra krvi v trebuhu) (Slika 1).

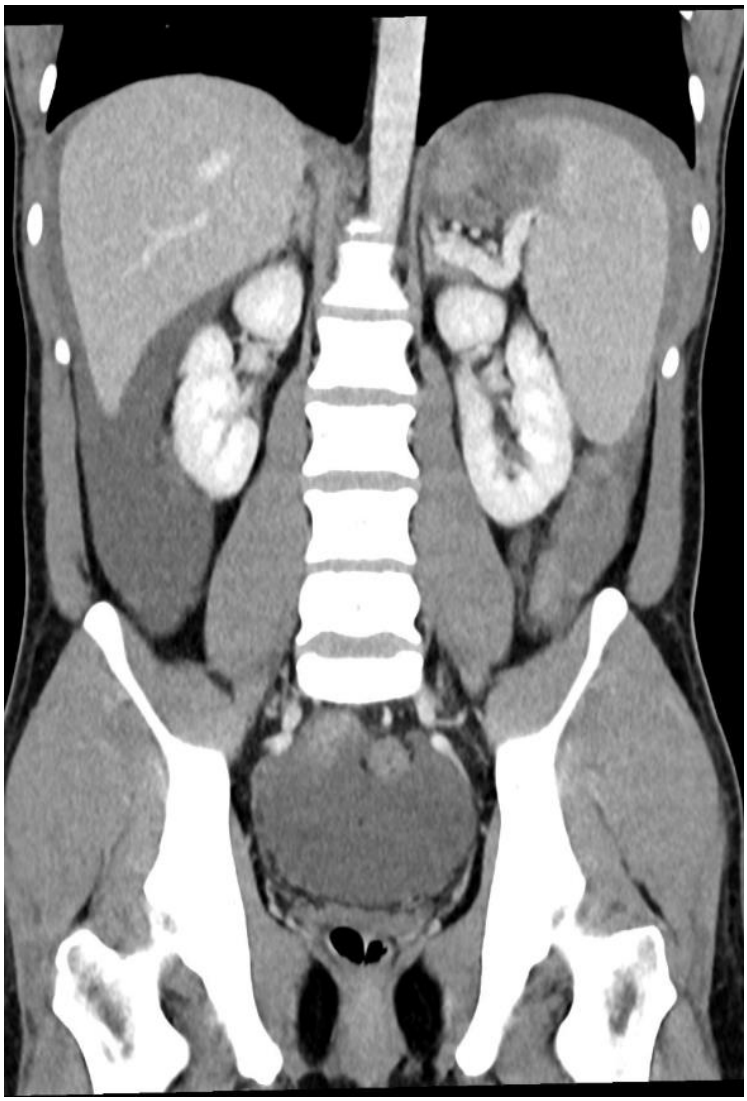

Bolnik je bil predstavljen na konziliju, na katerem so sodelovali specialisti intenzivne medicine, hematologije in abdominalne kirurgije. Dogovorili so se za stopenjsko ukrepanje; najprej bi krvavitev zaustavili z embolizacijo, v kolikor pa bi bolnik postal hemodinamsko nestabilen, bi se odločili za kirurško zdravljenje s splenektomijo.

Slika 1. CT trebuha v portalno venski fazi. Povečana vranica (vzdolžno 165 mm). Večji, svež subkapsularni hematom ob anteriornem robu vranice z difuznim hematoperitonejem.

Glede na CT, klinične in laboratorijske znake, da bolnik aktivno krvavi, so se odločili za embolizacijo; opravljena je bila embolizacija debla lienalne arterije s spiralami. Kontrolna digitalna subtrakcijska angiografija (DSA) je pokazala optimalen rezultat, aktivnega ekstravazata ni bilo videti. Kljub temu je nekaj ur po posegu pri bolniku ponovno prišlo do hipotenzije, potreboval je vazoaktivno podporo z noradrenalinom v nizkem odmerku.

Naslednji dan so se zaradi poglabljanja anemije kljub prejetim transfuzijam koncentriranih eritrocitov in razvijanjem abdominalnega kompartment sindroma odločili za kirurško zdravljenje. Pri operaciji sta bili napravljeni laparotomija in evakuacija večje količine krvi in koagulov (približno 3–4 L). Že ob laparotomiji in sprostitvi intraabdominalnega tlaka je prišlo do hemodinamske stabilizacije bolnika, vazoaktivna podpora z noradrenalinom je bila do zaključka operativnega posega povsem ukinjena. Pri pregledu trebušne votline aktivne krvavitve ni bilo videti, napravljeni sta bili splenektomija in vstavitev dveh abdominalnih drenov, desnega v Douglasov prostor, levega v ležišče vranice.

Po operativnem posegu je bil bolnik hemodinamsko stabilen, trebuh je bil mehak, gospod je bil brez bolečin, ledvična funkcija se je normalizirala. Tekom hospitalizacije je še naprej prejemal antibiotično terapijo, premeščen je bil nazaj na KOH.

RAZPRAVA

Zgoraj opisani primer obravnava bolnika z atravmatsko rupturo vranice po začetku kemoterapevtskega zdravljenja AML. Gre za življenjsko ogrožajoče stanje. O atravmatski rupturi vranice govorimo, ko ni anamneze travmatskega dogodka.[4,5] Atravmatsko rupturo vranice ločimo še na spontano in patološko, o slednji govorimo, ko pride do rupture v patološko spremenjeni vranici.[6] Med najpogostejšimi vzroki atravmatske rupture vranice so infekcijska obolenja, hematološki malignomi, vnetne bolezni in uporaba zdravil (npr. antikoagulanti).[5,7] Klinična slika atravmatske rupture vranice se običajno prikaže kot akutni abdomen, ki ga lahko spremljajo nespecifični simptomi, ki oponašajo akutni koronarni sindrom, akutni pankreatitis ali rupturo abdominalne anevrizme.[8,9] Ob kliničnem pregledu so pri bolnikih pogosto prisotni znaki hipovolemičnega šoka, lahko so prisotni tudi znaki peritonitisa.[9] V članku Liu in sodelavcev je bila občutljivost CT s kontrastom pri diagnozi atravmatske rupture vranice 85,7 %, občutljivost UZ pa 57,1 %.[10]

Rupturo vranice poskušamo zdraviti s konzervativnimi ukrepi, kadar je to mogoče. Prvi korak pri odločanju o zdravljenju je ocena hemodinamske stabilnosti; če je bolnik hemodinamsko nestabilen (sistolični tlak pod 90 mmHg) in hemodinamska nestabilnost vztraja kljub začetnemu zdravljenju s tekočinami, se takoj odločimo za kirurško zdravljenje, v nasprotnem primeru pa naredimo CT s kontrastnim sredstvom, da ocenimo stopnjo poškodbe vranice in preverimo, ali gre morda za poškodbo več organov. V primeru izolirane poškodbe vranice brez prisotnosti hematoperitoneja se pri hemodinamsko stabilnih bolnikih (sistolični tlak nad 90 mmHg) odločimo za konzervativno zdravljenje.[11]

Naš bolnik je imel izolirano poškodbo vranice in obsežen hematoperitonej. Glede na hemodinamski status sta dve možnosti nadaljnjega zdravljenja. Pri hemodinamsko stabilnih bolnikih se odločimo za zdravljenje z angioembolizacijo lienalne arterije, pri hemodinamsko nestabilnih pa je potrebna takojšnja kirurška intervencija.[11] V našem primeru so najprej opravili embolizacijo lienalne arterije. Zaradi poslabšanja anemije kljub transfuzijam in hemodinamske nestabilnosti, ki je bila najverjetneje posledica razvijanja abdominalnega kompartment sindroma in zmanjšanega venskega priliva, so opravili laparotomijo s splenektomijo in evakuacijo hematoperitoneja. Splenektomija je indicirana pri travmatski in atravmatski rupturi vranice in pri raznih atravmatskih boleznih vranice (npr. imunska trombocitopenična purpura, hemolitične anemije, malarija, talasemije, vranični abscesi, vranične ciste, kongestivna splenomegalija, hematološke maligne bolezni).[12]

Atravmatska ruptura vranice ima visoko smrtnost. Dodatni negativni prognostični dejavniki so starost nad 40 let, splenomegalija (pojavi se pri kar 10–40 % bolnikov z AML) in neoplazije.[5,9] Celokupna smrtnost znaša približno 14 %.[4]

ZAKLJUČEK

Atravmatska ruptura vranice je redek, vendar življenjsko ogrožajoč zaplet hematoloških malignomov, vključno z AML. Diagnoza je lahko zahtevna zaradi redkosti zapleta in nespecifične klinične slike, ki se lahko prekriva z zapleti osnovne bolezni in zdravljenja. Ključni sta hitra diagnostika in ustrezna obravnava, ki vključuje multidisciplinarni in stopenjski pristop. Embolizacija lienalne arterije je lahko prvi ukrep za zaustavitev krvavitve, ob vztrajajoči krvavitvi, hemodinamski nestabilnosti ali znakih abdominalnega kompartment sindroma pa je potrebna urgentna splenektomija.

Literatura in viri:

1. Stubbins RJ, Francis A, Kuchenbauer F, et al. Management of acute myeloid leukemia: A review for general practitioners in oncology. Curr Oncol. 2022; 29 (9): 6245–59.
2. Seghiri A, Sadki I, Aqodad Z, et al. Acute myeloid leukemia presenting as spontaneous splenic rupture: A case report. Cureus. 2026; 18 (3): e105539.
3. Zeidan AM, Mitchell M, Khatri R, et al. Spontaneous splenic rupture during induction chemotherapy for acute myeloid leukemia. Leuk Lymphoma. 2014; 55 (1): 209–12.
4. Hajri A, Yaqine K, El Massi S, et al. Spontaneous splenic rupture: A rare complication of acute myeloid leukemia. Report of a case. Ann Med Surg (Lond). 2021; 65: 102286.
5. Renzulli P, Hostettler A, Schoepfer AM, et al. Systematic review of atraumatic splenic rupture. Br J Surg. 2009; 96 (10): 1114–21.
6. Gedik E, Girgin S, Aldemir M, et al. Non-traumatic splenic rupture: Report of seven cases and review of the literature. World J Gastroenterol. 2008; 14 (43): 6711–6.
7. Salgadinho Machado A, Silvestre M, Roldão M, Anastácio M, et al. Atraumatic splenic rupture: A case report. Cureus. 2026; 18 (2): e102979.
8. Wu MY, Kao WY, Chan CY, et al. Spontaneous splenic rupture as a rare initial presentation in an acute lymphoblastic leukemia patient. Diagnostics (Basel). 2019; 9 (4): 152.
9. Tarantini F, Coccaro N, Cumbo C, et al. Splenomegaly in de novo acute myeloid leukemia is associated with ASXL1 mutations together with a distinct clinical and gene expression profile. Biomark Res. 2025; 13 (1): 131.
10. Liu J, Feng Y, Li A, et al. Diagnosis and treatment of atraumatic splenic rupture: Experience of 8 cases. Gastroenterol Res Pract. 2019; 2019: 5827694.
11. Wu SC, Chow KC, Lee KH, et al. Early selective angioembolization improves success of nonoperative management of blunt splenic injury. Am Surg. 2007; 73 (9): 897–902.
12. Coco D, Leanza S. Indications for surgery in non-traumatic spleen disease. Open Access Maced J Med Sci. 2019; 7 (17): 2958–60.

MEDIALNO KONGRUENTNI VLOŽKI PRI TOTALNI ARTROPLASTIKI KOLENA: NARATIVNI PREGLED LITERATURE

MEDIAL CONGRUENT INSERTS IN TOTAL KNEE ARTHROPLASTY: A NARRATIVE LITERATURE REVIEW

Filip Bratkič, Matic Kolar, Boštjan Kocjančič

Ključne besede: osteoartroza; totalna artroplastika kolena; medialno kongruentni vložek; kinematika; klinični izid

Keywords: osteoarthritis; total knee arthroplasty; medial congruent insert; kinematics; clinical outsomes

POVZETEK

PREDSTAVITEV

Medialno kongruentni (MC) vložki so asimetrični polietilenski vložki za totalno artroplastiko kolena (TKA) z bolj kongruentno medialno sklepno površino, ki ima višji sprednji rob in bolj posteriorno ležečo najnižjo točko, ter z manj omejeno lateralno površino.[1] Namen zasnove je posnemati kinematiko nativnega kolena, pri kateri je medialni del sklepa anteroposteriorno stabilen, lateralni kondil stegnenice pa se med fleksijo pomika nazaj (*angl.* femoral rollback), ter hkrati omejiti paradoksni pomik stegnenice naprej, ki je pogosto opisan pri konvencionalnih vložkih z ohranitvijo zadnje križne vezi (*angl.* cruciate-retaining, CR).[1,2] MC vložki naj bi bili zato zlasti primerni za kinematično ali funkcionalno poravnavo (*angl.* kinematic/functional alignment), saj oba pristopa težita k čim boljšemu približku nativne anatomije in biomehanike sklepa.[1]

MATERIALI IN METODE

Namen prispevka je bil povzeti novejše dokaze o kliničnih in funkcionalnih izidih MC vložkov. Opravili smo narativni pregled literature v bazi PubMed z iskalnimi izrazi »medial congruent« OR »medially congruent« AND »total knee arthroplasty« za obdobje 2021–2026. Vključili smo šest člankov: dve randomizirani kontrolirani raziskavi (RCT), retrospektivno kohortno raziskavo, dve seriji primerov in pregledni članek (*angl.* scoping review).[1,3–7]

REZULTATI

V trojno slepi RCT (n = 82, sledenje dve leti) so imela kolena z MC vložki v primerjavi s posteriorno stabiliziranimi (PS) vložki v zgodnjem pooperativnem obdobju večjo fleksijo in manj fleksijskih kontraktur, razlike v izidih, o katerih poročajo bolniki (*angl.*

patient-reported outcome measures, PROM), pa niso dosegle minimalne klinično pomembne razlike.[3] Nerandomizirana retrospektivna kohortna raziskava (327 TKA) je pri MC vložkih pokazala manj zgodnje bolečine kot pri PS vložkih in primerljive PROM med skupinami, zadovoljstvo bolnikov pa je bilo pri MC vložkih večje kot pri CR vložkih.[4]

V dvojno slepi RCT (n = 64) je dinamična radiostereometrična analiza hoje pri MC vložkih v primerjavi s CR vložki pokazala večjo kongruenco sklepnih površin ter spremenjen anteroposteriorni položaj in rotacijo golenice, brez razlik v PROM po enem letu.[5] Seriji primerov sta poročali o dobrih kratkoročnih kliničnih izidih, tudi pri valgusnih kolenih, oskrbljenih brez vložkov z večjo stopnjo omejitve ([6,7]). Pregledni članek je pri MC vložkih poročal o dobrih kliničnih izidih, vendar ob razmeroma kratkem povprečnem sledenju, krajšem od štirih let.[1]

ZAKLJUČEK

MC vložki v kratkoročnem obdobju zagotavljajo dobre klinične izide, primerljive s konvencionalnimi CR in PS vložki. Kinematične razlike so utemeljene, vendar se doslej niso odrazile v prepričljivi klinični prednosti. Dokaze omejujeta limitirano število RCT in pretežno kratko sledenje, zato so za oceno dolgoročnega preživetja in klinične vrednosti MC vložkov potrebne RCT z daljšim sledenjem.

ABSTRACT

INTRODUCTION

Medial congruent (MC) inserts are asymmetric polyethylene inserts for total knee arthroplasty (TKA) with a more conforming medial articular surface, featuring a higher anterior lip and a more posterior dwell point, and a less constrained lateral surface.[1] The design aims to reproduce native knee kinematics, characterised by anteroposterior stability of the medial compartment and posterior rollback of the lateral femoral condyle during flexion, while limiting the paradoxical anterior femoral translation frequently described with conventional cruciate-retaining (CR) inserts.[1,2] MC inserts are therefore considered particularly suitable for kinematic or functional alignment, as both approaches aim to approximate native joint anatomy and biomechanics as closely as possible.[1]

MATERIALS AND METHODS

The aim of this review was to summarise recent evidence on the clinical and functional outcomes of MC inserts. A narrative review of PubMed was performed using the search terms “medial congruent” OR “medially congruent” AND “total knee arthroplasty” for 2021–2026. Six articles were included: two randomised controlled trials (RCTs), one retrospective cohort study, two case series and one scoping review.[1,3–7]

RESULTS

In a triple-blinded RCT (n = 82, 2-year follow-up), MC inserts were associated with greater early postoperative flexion and fewer flexion contractures than posterior-stabilised (PS) inserts, whereas differences in patient-reported outcome measures (PROMs) did not reach the minimal clinically important difference.[3] A non-randomised retrospective cohort study (327 TKAs) found less early pain with MC than with PS inserts and comparable PROMs across groups, while patient satisfaction was higher with MC than with CR inserts.[4]

In a double-blinded RCT (n = 64), dynamic radiostereometric analysis of gait demonstrated greater articular congruency and altered anteroposterior tibial position and rotation with MC compared with CR inserts, without differences in PROMs at 1 year.[5] Two case series reported good short-term clinical outcomes, including in valgus knees treated without higher-constraint inserts.[6,7] A scoping review reported good clinical outcomes with MC inserts, albeit with a relatively short mean follow-up of less than four years.[1]

CONCLUSION

MC inserts provide good short-term clinical outcomes, comparable with conventional CR and PS inserts. Kinematic differences are substantiated but have not yet translated into a convincing clinical advantage. The evidence is limited by the small number of RCTs and predominantly short follow-up; RCTs with longer follow-up are therefore needed to establish the long-term survivorship and clinical value of MC inserts.

Literatura in viri / Literature:

1. Romano F, Rossi R, Cottino U, Bruzzone M, Pirato F, Rosso F. Medial Congruent and Medial Pivot Inserts in Total Knee Arthroplasty: A Scoping Review. *Medicina (Kaunas)*. 2025;61(5):844. Published 2025 May 3. doi:10.3390/medicina61050844
2. Dennis DA, Komistek RD, Mahfouz MR, Haas BD, Stiehl JB. Multicenter determination of in vivo kinematics after total knee arthroplasty. *Clin Orthop Relat Res*. 2003;(416):37-57. doi:10.1097/01.blo.0000092986.12414.b5
3. Vosoughi F, Vaziri AS, Khashami F, Vahdati Z, Oskouie IM, Nematian H. Early recovery patterns differ between medially congruent and posterior-stabilized total knee arthroplasty, with comparable 2-year outcomes: A triple-blinded randomized clinical trial. *J Exp Orthop*. 2026;13(3):e70861. Published 2026 Jul 30. doi:10.1002/jeo2.70861
4. Frye BM, Patton C, Kinney JA, Murphy TR, Klein AE, Dietz MJ. A Medial Congruent Polyethylene Offers Satisfactory Early Outcomes and Patient Satisfaction in Total Knee Arthroplasty. *Arthroplast Today*. 2021;7:243-249.e0. Published 2021 Jan 19. doi:10.1016/j.artd.2020.11.003
5. Petersen ET, Rytter S, Koppens D, et al. Medial congruent polyethylene design show different tibiofemoral kinematics and enhanced congruency compared to a standard symmetrical cruciate retaining design for total knee arthroplasty-an in vivo randomized controlled study of gait using dynamic radiostereometry. *Knee Surg Sports Traumatol Arthrosc*. 2023;31(3):933-945. doi:10.1007/s00167-022-07036-w
6. Indelli PF, Spinello P, Zepeda K, et al. Medially congruent total knee arthroplasty in valgus knee deformities yields satisfactory outcomes: a multicenter, international study. *Knee Surg Sports Traumatol Arthrosc*. 2023;31(2):407-412. doi:10.1007/s00167-021-06754-x

7. Courtney J. One-Year Functional Outcomes of Medial Congruent, Manually Instrumented Total Knee Replacements. *Cureus*. 2026;18(2):e104403. Published 2026 Feb 27. doi:10.7759/cureus.104403

XLIF/OLIF V PRIMERJAVI S KLASIČNO POSTERIORNO SPONDILODEZO: PERIOPERATIVNI IZIDI PRI 30 ZAPOREDNIH BOLNIKIH

XLIF/OLIF VERSUS CONVENTIONAL POSTERIOR FUSION: PERIOPERATIVE OUTCOMES IN 30 CONSECUTIVE PATIENTS

Filip Bratkič, Lovro Suhodolčan

Ključne besede: spondilodeza ledvene hrbtenice; XLIF; OLIF; TLIF; minimalno invazivna kirurgija hrbtenice

Keywords: lumbar spinal fusion; XLIF; OLIF; TLIF; minimally invasive spinal surgery

POVZETEK

PREDSTAVITEV

Degenerativne spremembe ledvene hrbtenice so eden najpogostejših vzrokov kronične bolečine v križu in pogosta indikacija za kirurško zdravljenje, kadar konzervativna obravnava ne prinese zadostnega izboljšanja.

Klasična posteriorna pristopa, posteriorna ledvena interkorporalna fuzija (PLIF) in transforaminalna ledvena interkorporalna fuzija (TLIF) zahtevata disekcijo in retrakcijo paravertebralnih mišic, kar prispeva k pooperativni bolečini in podaljšanemu okrevanju.

Minimalno invazivne lateralne in poševne tehnike (XLIF, OLIF) dostopajo do medvretenčnega prostora brez poškodbe globokih hrbtnih mišic.[1] Pri ekstremni lateralni interkorporalni fuziji (XLIF), kjer bolnik leži v lateralnem dekubitusu, naredimo približno 4 cm dolg kožni rez na boku in po dosegu retroperitonealnega prostora, s kontinuiranim elektrofiziološkim spremljanjem, preidemo skozi mišico psoas ter dosežemo lateralni del medvretenčnega prostora. Poševna lateralna interkorporalna fuzija (OLIF) uporablja podoben lateralni položaj bolnika, vendar do medvretenčnega prostora dostopa po naravnem retroperitonealnem koridorju anteriorno od mišice psoas (med velikimi žilami in mišico psoas), ki tako ostane nepoškodovana, s čimer se zmanjša tveganje za poškodbo lumbalnega pleksusa (Slika 1).

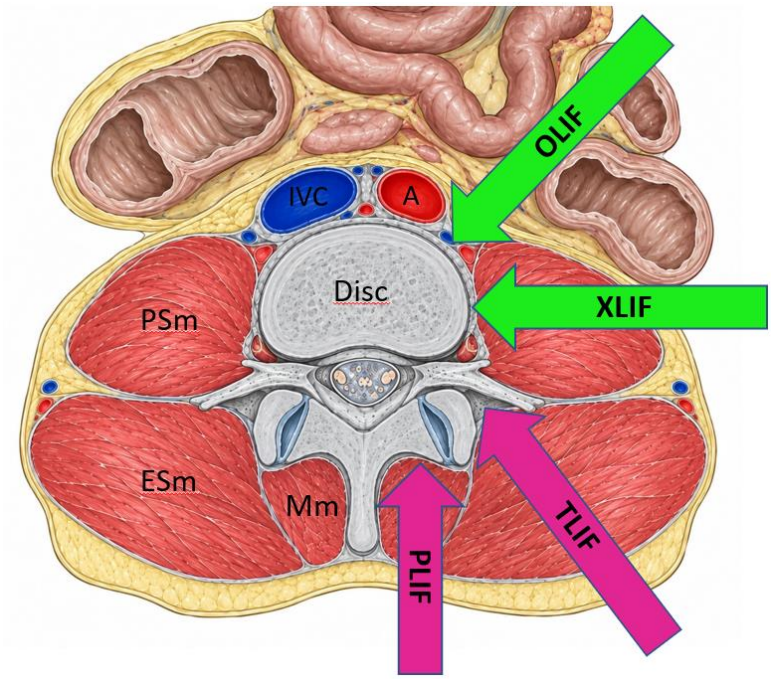

Slika 1. / Figure 1. Aksialna shematska predstavitev ledvene hrbtenice s kirurškimi koridorji za interkorporalno fuzijo. / Axial schematic of the lumbar spine showing the surgical corridors for lumbar interbody fusion.

XLIF in OLIF sta indicirana pri patologijah med ravnema L1–L2 in L4–L5. Ravni L5–S1 ni mogoče doseči, ker kirurški koridor zapira črevnični greben. Značilno tveganje pri XLIF je prehodna oslabelost fleksorjev kolka in disestezija sprednje strani stegna; OLIF se temu v veliki meri izogne, vendar prinaša tveganje poškodbe velikih žil.

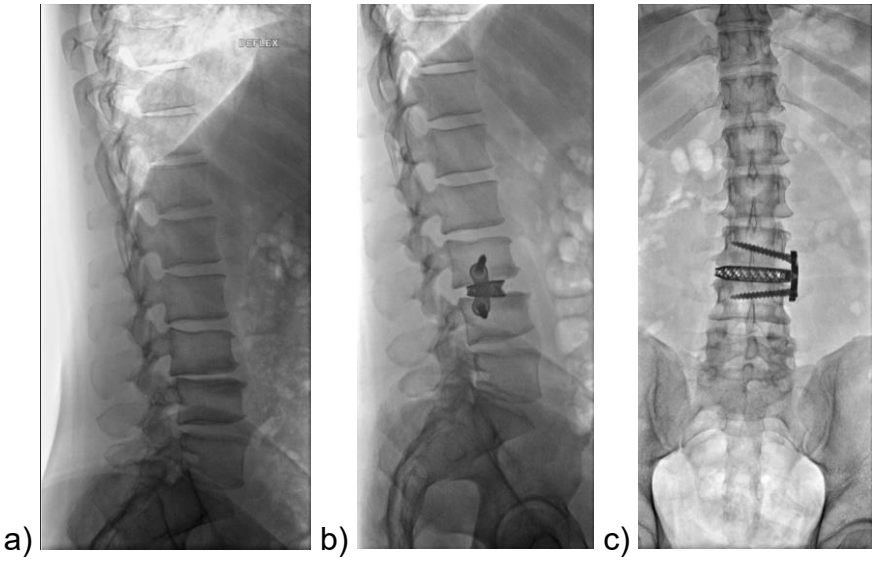

Slika 2. / Figure 2. a) predoperativni lateralni rentgenogram z degenerativno boleznijo medvretenčne ploščice na ravni L3–L4; b) pooperativni lateralni rentgenogram z XLIF-kletko in lateralno ploščico na ravni L3–L4; c) pooperativni anteroposteriorni (AP) posnetek, ki potrjuje položaj implantata. / a) preoperative lateral radiograph showing degenerative disc disease at L3–L4; b) postoperative lateral radiograph showing the XLIF cage and lateral plate at L3–L4; c) postoperative anteroposterior (AP) view confirming implant position.

MATERIALI IN METODE

XLIF in OLIF so na Kliničnem oddelku za ortopedsko kirurgijo Univerzitetnega kliničnega centra Ljubljana uvedli novembra 2022. Od takrat je bilo izvedenih 30 zaporednih posegov, najpogosteje zaradi degenerativne spondilolisteze, degenerativne skolioze in foraminalne stenoze, pretežno na ravneh L3–L4 in L4–L5.

REZULTATI

Začetne izkušnje odražajo vzorec, opisan v literaturi.[2–6] Izgube krvi praktično ni bilo pri nobenem bolniku in noben ni potreboval transfuzije. Bolniki so se po posegu mobilizirali bistveno hitreje kot po klasični odprti spondilodezi in so vsi shodili že v prvih 24 urah po operaciji, ob tem pa so poročali tudi o manj izraziti pooperativni bolečini. Povprečna hospitalizacija je znašala 2,6 dneva, v primerjavi s 5,2 dneva pri primerljivih odprtih posteriornih spondilodezah v naši ustanovi. Položaj vsadka je bil pri vseh bolnikih radiografsko potrjen brez zapletov (Slika 2). Celjenje operativnih ran je potekalo brez posebnosti in brez okužb. Pri štirih bolnikih (13 %) sta se pojavili prehodna oslabelost fleksorjev kolka ali hipoestezija sprednje strani stegna, pri vseh je simptomatika spontano izzvenela v šestih tednih. Zgodnja in individualizirana pooperativna rehabilitacija, ki vključuje postopno vertikalizacijo ter krepitev globokih trebušnih in hrbtnih mišic, dodatno pospešuje funkcionalno okrevanje po tovrstnih posegih.[7]

ZAKLJUČEK

Minimalno invazivna lateralna in poševna ledvena interkorporalna fuzija v primerjavi s klasičnimi posteriornimi pristopi zanesljivo omogoča manjšo mišično poškodbo, manjšo izgubo krvi in hitrejše zgodnje okrevanje, ne da bi pri tem ogrozila delež zraščanja. Naše začetne izkušnje s 30 zaporednimi posegi te prednosti potrjujejo tudi v klinični praksi.

Ta prispevek predstavlja naše klinične izkušnje pri uvedbi minimalno invazivne lateralne in poševne tehnike fuzije v vsakdanjo klinično prakso. V pripravi je ločen članek, ki bo predstavil celotne perioperativne podatke, stopnje zapletov in neposredno primerjavo s kohorto bolnikov po posteriorni spondilodezi na našem oddelku.

ABSTRACT

INTRODUCTION

Degenerative lumbar spine disease is among the most common causes of chronic low back pain and a frequent indication for surgery when conservative treatment fails.

Conventional posterior approaches, posterior lumbar interbody fusion (PLIF) and transforaminal lumbar interbody fusion (TLIF), require dissection and retraction of the paravertebral muscles, contributing to postoperative pain and delayed recovery.

Minimally invasive lateral and oblique techniques (XLIF, OLIF) reach the disc space while sparing the back muscles entirely.[1]

In extreme lateral interbody fusion (XLIF), during which the patient lies in the lateral decubitus position, we make a 4 cm skin incision on the flank and after the retroperitoneal space is reached, continuous electromyographic (EMG) neuromonitoring then guides safe passage through the psoas muscle to the lateral disc space. Oblique lateral interbody fusion (OLIF) uses a similar lateral patient position but accesses the disc space through the natural retroperitoneal corridor anterior to the psoas muscle (between the great vessels and the psoas), keeping the psoas muscle itself intact and thereby reducing the risk of lumbar plexus injury (Figure 1).

XLIF and OLIF are indicated for pathology between L1–L2 and L4–L5 The L5–S1 level cannot be accessed laterally because the iliac crest blocks the surgical corridor. A known risk specific to the transpsoas XLIF corridor is transient hip flexor weakness and anterior thigh dysesthesia; OLIF largely avoids this by passing anterior to the psoas, but carries a low risk of great vessel injury.

MATERIALS AND METHODS

We introduced XLIF and OLIF at the Department of Orthopedic Surgery, University Medical Centre Ljubljana, in November 2022. Since then, we have performed 30 consecutive procedures, most commonly for degenerative spondylolisthesis, degenerative scoliosis, and foraminal stenosis, predominantly at the L3–L4 and L4–L5 levels.

RESULTS

Our early experience mirrors the pattern reported in the literature. [2–6] Blood loss was minimal to none in every case, and no patient required a transfusion. Patients mobilized markedly faster than after classical open posterior fusion, with all patients walking within 24 hours of surgery and reporting less postoperative pain. Average hospital stay was 2.6 days, compared with 5.2 days for comparable open posterior fusions at our institution. Implant position was confirmed radiographically without complications in all patients (Figure 2). Wound healing was uneventful throughout, with no infections. Four patients (13%) experienced transient hip flexor weakness or anterior thigh numbness, in every case resolving spontaneously within six weeks. Early, individualized postoperative rehabilitation, including graded mobilization and strengthening of the deep abdominal and paraspinal muscles, further supports functional recovery after these procedures.[7]

CONCLUSION

Minimally invasive lateral and oblique lumbar interbody fusion reliably achieves less muscle injury, less blood loss, and faster early recovery than conventional posterior

approaches, without compromising fusion rates. Our initial experience with 30 consecutive procedures supports these advantages in clinical practice.

This report presents our clinical experience with the introduction of a minimally invasive lateral and oblique fusion technique into routine practice. A dedicated article is in preparation, presenting the complete perioperative data, complication rates, and a direct comparison with a posterior fusion cohort from our department.

Literatura in viri / Literature:

1. Ozgur BM, Aryan HE, Pimenta L, Taylor WR. Extreme lateral interbody fusion (XLIF): a novel surgical technique for anterior lumbar interbody fusion. Spine J. 2006;6(4):435-443. doi:10.1016/j.spinee.2005.08.012
2. Ohba T, Ebata S, Haro H. Comparison of serum markers for muscle damage, surgical blood loss, postoperative recovery, and surgical site pain after extreme lateral interbody fusion with percutaneous pedicle screws or traditional open posterior lumbar interbody fusion. BMC Musculoskelet Disord. 2017;18:415. doi:10.1186/s12891-017-1775-y
3. Li SB, Mei SQ, Xu WB, Fang XQ, Fan SW, Huang LB. Comparison of clinical effect and muscle injury imaging between oblique lateral lumbar interbody fusion and transforaminal lumbar interbody fusion in the treatment of single-segment degenerative lumbar spinal stenosis [Article in Chinese]. Zhongguo Gu Shang. 2023;36(5):420-427. doi:10.12200/j.issn.1003-0034.2023.05.005
4. Putzier M, Hartwig T, Hoff EK, Streitparth F, Strube P. Minimally invasive TLIF leads to increased muscle sparing of the multifidus muscle but not the longissimus muscle compared with conventional PLIF — a prospective randomized clinical trial. Spine J. 2016;16(7):811-819. doi:10.1016/j.spinee.2015.07.460
5. Deng C, Feng H, Ma X, Chen C, Mei J, Sun L. Comparing oblique lumbar interbody fusion with lateral screw fixation and percutaneous endoscopic transforaminal discectomy (OLIF-PETD) and minimally invasive transforaminal lumbar interbody fusion (MIS-TLIF) for the treatment of lumbar disc herniation complicated with lumbar instability. BMC Musculoskelet Disord. 2022;23:1071. doi:10.1186/s12891-022-06075-1
6. Du X, She Y, Ou Y, Zhu Y, Luo W, Jiang D. Oblique lateral interbody fusion versus transforaminal lumbar interbody fusion in degenerative lumbar spondylolisthesis: a single-center retrospective comparative study. BioMed Res Int. 2021;2021:6693446. doi:10.1155/2021/6693446
7. Kernc D, Strojnik V, Vengust R. Early initiation of a strength training based rehabilitation after lumbar spine fusion improves core muscle strength: a randomized controlled trial. J Orthop Surg Res. 2018;13:151. doi:10.1186/s13018-018-0853-7

POKRIVANJE GINGIVALNE RECESIJE S TRIKOTNIM KORONARNO POMAKNJENIM REŽNJEM – PRIKAZ KLINIČNEGA PRIMERA

TREATMENT OF GINGIVAL RECESSION WITH A TRIANGULAR CORONALLY DISPLACED GRAFT: A CLINICAL CASE REPORT

Nika Zgojznik, Stella Sotošek Kuhar, Domen Kanduti

Ključne besede: trikotni koronarno pomaknjeni reženj; gingivalna recesija

Keywords: triangular coronally displaced graft; root recession

POVZETEK

PREDSTAVITEV

Gingivalna recesija je apikalni premik roba dlesni glede na skleninsko-cementno mejo, ki lahko povzroča preobčutljivost izpostavljene koreninske površine in slabšo estetiko. V primeru, ko je prisotne dovolj keratinizirane dlesni apikalno od recesije, je koronarno pomaknjeni reženj uveljavljena kirurška tehnika za pokrivanje gingivalnih recesij. Njegova modificirana trikotna oblika omogoča prilagoditev režnja anatomiji sosednjih mehkih tkiv. Namen prispevka je predstaviti kirurško pokrivanje izolirane gingivalne recesije s trikotnim koronarno pomaknjenim režnjem ter oceniti dolgoročni klinični izid zdravljenja.[1]

MATERIALI IN METODE

Predstavljen je klinični primer pacienta s 6 mm globoko gingivalno recesijo stopnje RT1 klasifikacije po Cairu na zobu 23. Kirurško pokrivanje izpostavljene koreninske površine je bilo izvedeno s tehniko modificiranega trikotnega koronarno pomaknjenega režnja. Pri tej tehniki se dolžina in oblika želenega gingivalnega roba, ki poteka od ene do druge papile prizadetega zoba, prenese na najbolj apikalen del recesije in prilagodi njeni obliki. Kjer se izmerjena dolžina konča, sta nato napravljena dva poševna vertikalna reza režnja, ki potekata paralelno na potek gingive sosednjih zob in preko mukogingivalne meje sosednjih zob. Reženj se nato dvigne v vrstnem redu v delni, polni in spet delni debelini, pomakne koronarno in stabilizira s posameznimi prekinjenimi šivi vzdolž razbremenilnih rezov z monofilamentnim šivom.[1] Uspešnost zdravljenja je bila ocenjena na podlagi stopnje pokritja koreninske površine in položaja gingivalnega roba po 12-mesečnem in triletnem spremljanju.

REZULTATI

Po kirurškem zdravljenju je bilo doseženo popolno pokritje izpostavljene koreninske površine zoba 23. Ob kontrolnem pregledu po 12 mesecih je bilo popolno pokritje ohranjeno, prav tako na kontrolnem pregledu po 3 letih, kar kaže na stabilnost doseženega kliničnega rezultata.

ZAKLJUČEK

Predstavljeni klinični primer prikazuje uspešno kirurško pokrivanje 6 mm globoke gingivalne recesije s trikotnim koronarno pomaknjenim režnjem. Popolno pokritje koreninske površine, ohranjeno tudi po treh letih, potrjuje dolgoročno stabilnost doseženega rezultata v obravnavanem primeru.

ABSTRACT

INTRODUCTION

Gingival recession is the apical displacement of the gingival margin relative to the enamel-cementum junction, which can cause hypersensitivity of the exposed root surface and compromised aesthetics. When there is sufficient keratinized gingiva apical to the recession, the coronally advanced flap is an established surgical technique for covering gingival recessions. Its modified triangular shape allows the flap to be adapted to the anatomy of the adjacent soft tissues. The purpose of this article is to present the surgical coverage of an isolated gingival recession using a triangular coronally advanced flap and to evaluate the long-term clinical outcome of the treatment.[1]

MATERIALS AND METHODS

Presented is a clinical case of a patient with a 6 mm deep gingival recession classified as RT1 according to the Cairo classification on tooth 23. Surgical coverage of the exposed root surface was performed using a modified triangular coronally displaced flap technique. In this technique, the length and shape of the desired gingival margin—which extends from one papilla to the other on the affected tooth—is transferred to the most apical part of the recession and adapted to its shape. Where the measured length ends, two oblique vertical flap incisions are then made, running parallel to the gingival margin of the adjacent teeth and across the mucogingival junction of the adjacent teeth. The flap is then elevated in order of partial, full and then partial thickness, moved coronally and stabilised with individual interrupted sutures along the relief incisions using monofilament suture.[1] The success of the treatment was assessed on the basis of the degree of root surface coverage and the position of the gingival margin following 12-month and three-year follow-ups.

RESULTS

Following surgical treatment, complete coverage of the exposed root surface of tooth 23 was achieved. At the 12-month follow-up, complete coverage was maintained, as it was at the 3-year follow-up, indicating the stability of the clinical outcome achieved.

CONCLUSION

The presented clinical case demonstrates successful surgical coverage of a 6 mm deep gingival recession using a triangular coronally displaced graft. Complete coverage of the root surface, maintained even after three years, confirms the long-term stability of the achieved result in this case.

Literatura in viri / Literature:

1. Zucchelli G, Stefanini M, Ganz S, Mazzotti C, Mounssif I, Marzadori M. Coronally Advanced Flap with Different Designs in the Treatment of Gingival Recession: A Comparative Controlled Randomized Clinical Trial. Int J Periodontics Restorative Dent. 2016;36(3):319–27.

FRAGMENT V ROKI, PULPA NA TEHTNICI, MAJHEN ZLOM, VELIKA ODLOČITEV: KLINIČNE ODLOČITVE PRI ZLOMU ZOBNE KRONE

FRAGMENT IN HAND, PULP IN THE BALANCE, A SMALL FRACTURE, A BIG DECISION: CLINICAL DECISION-MAKING IN DENTAL CROWN FRACTURES

Žiga Oštir, Urša Matotek, Andreja Eberlinc Krkovič

Ključne besede: zlom zob; poškodbe zob; izpostavitev zobne pulpe; urgentno zdravljenje; prva pomoč

Keywords: tooth fractures; tooth injuries; dental pulp exposure; emergency treatment; first aid

POVZETEK

PREDSTAVITEV

Zlomi zobnih kron v stalnem zobovju predstavljajo 26-76 % poškodb zob in so lahko spremljajoča najdba pri poškodbah obraza.[1] Klinično majhna poškodba je lahko omejena na sklenino, lahko razkrije dentin ali pulpo oziroma prikrije sočasno luksacijo, zlom korenine ali alveolarnega odrastka. Prve odločitve pogosto sprejme zdravnik na terenu ali urgenci, še preden je dosegljiva zobozdravstvena služba. Namen prispevka je prikazati uporaben algoritem za začetno oceno, začasno oskrbo in varno napotitev bolnika z zlomom zobne krone.

MATERIALI IN METODE

Opravljena sta bila pregled in analiza sodobne strokovne literature, kot so *Textbook and Color Atlas of Traumatic Injuries to the Teeth*, *Traumatic Dental Injuries: A Manual* in priporočil IADT za zlome in luksacije iz leta 2020, vključno s priloženim slovenskim prevodom.[1–3] Vključena so bila priporočila za obravnavo zobnih poškodb in tetanusno zaščito pri ranah.[4,5] Priporočila so razvrščena v zaporedne korake, kjer se izvajajo in ocenjujejo: splošno pacientovo stanje; poškodbe zob in odlomljenih fragmentov; barva preloma, pomičnost in okluzija; začasna zaščita poškodovanih tkiv; izbira časa in poti napotitve.

REZULTATI

Obravnava se začne z ABCDE-pristopom ter oceno poškodbe glave, obraza, čeljusti in dihalne poti. Sledi kratek usmerjen pregled, kjer preštejemo zobe in fragmente,

opredelimo, ali gre za mlečni ali stalni zob, ocenimo premik in pomičnost, preverimo morebitno novonastalo motnjo ugriza ter pregledamo in pretipamo ustnice, lica ter morebitne rane. Ob manjkajočem fragmentu ali zobu moramo pomisliti na tujek v mehkih tkivih, zaužitje ali aspiracijo, zato klinični sum usmerja slikanje.[3,4] Barva prelomne površine omogoča hitro triažo. Bela lomna površina pomeni sklenino in v primeru, da je zob čvrst, položaj in ugriz pa sta nespremenjena, zadoščajo analgezija, mehka hrana in zobozdravstvena obravnava v nekaj dneh. Rumena lomna površina pomeni izpostavljen dentin, ki je odprta pot za bakterije in ni le estetska poškodba. Površino nežno očistimo, zmanjšamo dražljaje in pacienta napotimo v zobozdravstveno obravnavo praviloma isti ali naslednji dan. Rožnata ali rdečkasta lomna površina lahko kaže na izpostavljeno pulpo, lahko pa gre tudi za prosevanje skozi tanko plast dentina brez dejanske izpostavitve pulpe. Barva lomne površine je zato le orientacijski znak. Ob sumu na izpostavitev pulpe je potrebna zobozdravstvena obravnava še isti dan. Pri začetni nezobozdravstveni obravnavi pulpe ne sondiramo, ne kavteriziramo in nanjo ne nanašamo neustreznih materialov. Posebej je to pomembno pri mladem stalnem zobu, saj je cilj ohranitev vitalne pulpe in nadaljnjega razvoja korenine.[1–3] Najdeni fragment nežno speremo, če je umazan, in ga hranimo vlažnega v fiziološki raztopini ali vodi. Pomembno je, da ga ne drgnemo, ne razkužujemo in ne lepimo. Periapikalni posnetek pomaga pri sumu na zlom korenine ali luksacijo, ortopantomogramski posnetek oziroma CT izberemo po protokolu obrazne poškodbe, ob malokluziji, deformaciji ali sumu na zlom čeljusti. Ob sumu na aspiracijo je indicirano slikanje prsnega koša. Izoliran zlom krone ni indikacija za antibiotično profilakso. Antibiotik in tetanusno zaščito presojamo glede na pridruženo rano, kontaminacijo, odprti zlom in medicinsko anamnezo.[4,5] Bolnika odpustimo šele, ko so izključene časovno kritične poškodbe, obvladana bolečina, vsi deli pojasnjeni in je nadaljnja oskrba dogovorjena ter dokumentirana.

ZAKLJUČEK

Vloga zdravnika ali kirurga ni dokončna rekonstrukcija zoba, temveč prepoznava nevarne pridružene poškodbe in ustvarjanje pogojev za ohranitev vitalne pulpe oziroma zoba. Klinično varen pristop lahko strnemo v zaporedna dejanja: najprej pacient, preštej zobe in fragmente, poglej barvo, pomičnost in ugriz, očisti fragment, fotografiraj poškodbo, lajšaj bolečino in ustrezno ukrepaj ter nato pravilno napoti in natančno predaj. Majhen zlom je lahko velika odločitev, pravočasna začetna oskrba pa bistveno vpliva na možnost ohranitve zoba.

ABSTRACT

INTRODUCTION

Fractures of dental crowns in the permanent dentition account for 26–76 per cent of dental injuries and may be a concomitant finding in facial injuries.[1] A clinically minor injury may be confined to the enamel, may expose the dentine or pulp, or may mask concomitant luxation, root fracture or alveolar process fracture. Initial decisions are

often made by a doctor at the scene or in the A&E department, even before dental services are available. The aim of this article is to present a useful algorithm for the initial assessment, temporary management and safe referral of a patient with a fractured dental crown.

MATERIALS AND METHODS

A review and analysis were carried out of contemporary specialist literature, such as the *Textbook and Colour Atlas of Traumatic Injuries to the Teeth*, *Traumatic Dental Injuries: A Manual*, and the 2020 IADT guidelines on fractures and dislocations, including the accompanying Slovenian translation.[1–3] Recommendations for the management of dental injuries and tetanus prophylaxis for wounds were included.[4,5] The recommendations are organised into sequential steps, during which the following are assessed and managed: the patient's general condition; dental injuries and fractured fragments; fracture colour, mobility and occlusion; temporary protection of injured tissues; and the choice of timing and route of referral.

RESULTS

Treatment begins with the ABCDE approach and an assessment of injuries to the head, face, jaw and airways. This is followed by a brief targeted examination, during which we count the teeth and fragments, determine whether the tooth is a primary tooth or a permanent tooth, assess displacement and mobility, check for any new malocclusion, and examine and palpate the lips, cheeks and any wounds. If a fragment or tooth is missing, we must consider the possibility of a foreign body in the soft tissues, ingestion or aspiration; therefore, clinical suspicion guides imaging.[3,4] The colour of the fracture surface allows for rapid triage. A white fracture surface indicates enamel; if the tooth is sound and the position and bite remain unchanged, analgesia, a soft diet and dental treatment within a few days are sufficient. A yellow fracture surface indicates exposed dentine, which provides an open pathway for bacteria and is not merely an aesthetic defect. We gently clean the surface, minimise irritation and refer the patient for dental treatment, usually on the same or the following day. A pink or reddish fracture surface may indicate pulp exposure, but it may also result from the pulp showing through a thin layer of dentin without actual pulp exposure. The color of the fracture surface should therefore be considered an indicative sign only. If pulp exposure is suspected, dental treatment is required on the same day. During initial non-dental management, the pulp should not be probed or cauterized, and inappropriate materials should not be applied to it. This is particularly important in the case of a young permanent tooth, as the aim is to preserve the vital pulp and ensure continued root development.[1–3] If the fragment found is soiled, it should be gently rinsed and kept moist in saline solution or water. It is important not to scrub it, disinfect it or apply any adhesive. A periapical X-ray is helpful where a root fracture or luxation is suspected; an orthopantomogram or CT scan is selected in accordance with the facial injury protocol, in cases of malocclusion, deformity or suspected jaw fracture. A chest X-ray is indicated if aspiration is suspected. An isolated crown fracture is not an

indication for antibiotic prophylaxis. The need for antibiotics and tetanus prophylaxis is assessed based on any associated wound, contamination, open fracture and medical history.[4,5] The patient is only discharged once time-critical injuries have been ruled out, pain has been managed, all aspects have been clarified, and further care has been agreed and documented

CONCLUSION

The role of the physician or surgeon is not to carry out a complete reconstruction of the tooth, but to identify dangerous associated injuries and to create the conditions necessary to preserve the vital pulp or the tooth itself. A clinically safe approach can be summarised in the following sequence of actions: first, assess the patient, count the teeth and fragments, check the colour, mobility and bite, clean the fragment, photograph the injury, relieve the pain and take appropriate action, and then refer the patient correctly and hand over the case accurately. A small fracture can be a major decision, and timely initial management has a significant impact on the chances of preserving the tooth.

Literatura in viri / Literature:

1. Andreasen JO, Andreasen FM, Andersson L, eds. Crown fractures. In: Textbook and Color Atlas of Traumatic Injuries to the Teeth. 5th ed. Hoboken: Wiley Blackwell; 2019. p. 327-354.
2. Andreasen JO, Bakland LK, Flores MT, Andreasen FM, Andersson L. Crown fracture without pulp exposure; Crown fracture with pulp exposure. In: Traumatic Dental Injuries: A Manual. 3rd ed. Oxford: Wiley-Blackwell; 2011. p. 28-31.
3. Bourguignon C, Cohenca N, Lauridsen E, Flores MT, O'Connell AC, Day PF, et al. International Association of Dental Traumatology guidelines for the management of traumatic dental injuries: 1. Fractures and luxations. Dent Traumatol. 2020;36(4):314-330. doi:10.1111/edt.12578.
4. Royal Children's Hospital Melbourne. Clinical Practice Guidelines: Dental trauma [Internet]. Melbourne: The Royal Children's Hospital; updated 2024 Jul [cited 2026 Aug 20]. Available from: https://www.rch.org.au/clinicalguide/guideline_index/Dental_injuries/.
5. Centers for Disease Control and Prevention. Clinical Guidance for Wound Management to Prevent Tetanus [Internet]. Atlanta: CDC; updated 2025 Jun 10 [cited 2026 Aug 20]. Available from: https://www.cdc.gov/tetanus/hcp/clinical-guidance/index.html.

BOLNIKOVA OCENA IZIDA PO INJEKCIJAH S TROMBOCITI OBOGATENE PLAZME PRI OSTEOARTROZI KOLENA: 12-MESEČNA PROSPEKTIVNA RAZISKAVA

PATIENT-REPORTED OUTCOMES AFTER PLATELET-RICH PLASMA INJECTIONS FOR KNEE OSTEOARTHRITIS: A 12-MONTH PROSPECTIVE STUDY

Neža Četina, Lovro Suhodolčan

Ključne besede: s trombociti obogatena plazma; osteoartroza kolena; intraartikularna injekcija; izidi, o katerih poroča bolnik; kakovost življenja

Keywords: platelet-rich plasma; osteoarthritis, knee; injections, intra-articular; patient reported outcome measures; quality of life

POVZETEK

PREDSTAVITEV

Osteoartroza kolena je pogosta degenerativna bolezen zaradi sinovialnega vnetja in izgube sklepnega hrustanca, ki povzroča bolečino in slabšo kakovost življenja.[1] Zdravljenje je še vedno stopenjsko – od zmanjšanja telesne mase, prilagoditve aktivnosti in fizioterapije prek NSAID, do intraartikularnih kortikosteroidov ali hialuronske kisline, minimalno invazivnih posegov in končno artroplastike – pri čemer noben pristop ne vpliva neposredno na osnovni bolezenski proces, temveč predvsem lajša simptome.[1] Zato se vse pogosteje uporabljajo avtologni krvni pripravki, zlasti s trombociti obogatena plazma (*angl.* platelet-rich plasma, PRP); v naši raziskavi smo uporabili avtologno kondicionirano plazmo (*angl.* autologous conditioned plasma, ACP), standardizirano levkocitno revno obliko PRP (sistem Arthrex).

ACP naj bi z rastnimi dejavniki iz trombocitov vplival na vnetje in presnovo hrustanca, vendar rezultati raziskav niso enotni – nekatere kažejo izboljšanje bolečine in funkcije[2], druge prednosti pred hialuronsko kislino ali placebom ne potrdijo.[3]

Namen raziskave je bil oceniti učinek ACP pri blagi do zmerni osteoartrozi kolena – spremembe bolečine, funkcije, športne aktivnosti in kakovosti življenja po 3 in 12 mesecih – ter vpliv starosti, ITM, stopnje po Kellgren-Lawrencu in števila aplikacij.

MATERIALI IN METODE

V prospektivno kohortno raziskavo, potrjeno s strani Komisije za medicinsko etiko (št. UKC-MB-KME-99/14), smo vključili 60 bolnikov (33 žensk, 27 moških; starost 57 ± 12 let, ITM 26,2 ± 2,9 kg/m²) z osteoartrozo kolena do III. stopnje po Kellgren-Lawrencu (92 % stopnja II), zdravljenih med septembrom 2023 in 2024 na Ortopedski kliniki UKC Ljubljana. Izključili smo bolnike s IV. stopnjo in sistemskimi mišično-skeletnimi boleznimi.

ACP (sistem Arthrex) smo aplicirali intraartikularno skozi lateralni suprapatelarni pristop, največ trikrat v razmiku 7–10 dni glede na klinični odziv (1 aplikacija: 67 %, 2: 18 %, 3: 15 %).

Izid smo ocenjevali z vprašalnikoma KOOS (simptomi, bolečina, aktivnosti vsakodnevnega življenja, šport, kakovost življenja)[4] in EQ-5D-3L – splošnim vprašalnikom kakovosti življenja s petimi področji (gibljivost, skrb zase, vsakodnevne aktivnosti, bolečina/nelagodje, tesnoba/depresija), pretvorjenim v indeks 0–1 po metodi TTO. Merili smo izhodiščno ter po 3 in 12 mesecih, ocenili delež bolnikov z MCID[5] in z regresijo preverili vpliv starosti, ITM, stopnje osteoartroze in števila aplikacij na izid ($p < 0,05$ značilno).

REZULTATI

Vse podlestvice KOOS in indeks EQ-5D-3L-TTO so se po 3 mesecih značilno izboljšale ($p < 0,001$) in ostale izboljšane po 12 mesecih (Slika 1). Indeks EQ-5D-3L-TTO se je povečal z 0,52 na 0,68 po 3 mesecih in po 12 mesecih znašal 0,61.

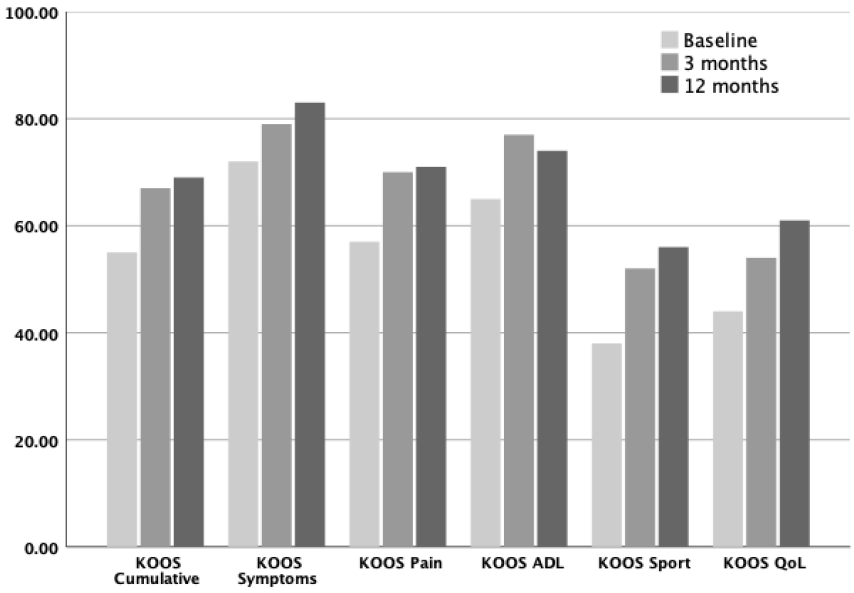

Slika 1. / Figure 1. Povprečne vrednosti podlestvic KOOS (skupno, simptomi, bolečina, ADL, šport, kakovost življenja) izhodiščno ter po 3 in 12 mesecih. / Mean KOOS subscale values (overall, symptoms, pain, ADL, sport, quality of life) at baseline and at 3 and 12 months.

MCID (3 → 12 mesecev): skupni KOOS 43 % → 58 %, bolečina 63 % → 63 %, simptomi 33 % → 47 %, šport 47 % → 53 %, kakovost življenja 43 % → 70 %, ADL 62 % → 43 %.

Starost, ITM, stopnja osteoartroze in število aplikacij niso bili značilno povezani z izidom.

ZAKLJUČEK

Zdravljenje z ACP je pri blagi do zmerni osteoartrozi kolena zmanjšalo bolečino ter izboljšalo funkcijo in kakovost življenja, z učinkom po 3 in 12 mesecih ter klinično pomembnim izboljšanjem (MCID) pri 58–70 % bolnikov. Starost, ITM, stopnja osteoartroze in število aplikacij niso vplivali na izid. ACP se kaže kot možnost simptomatskega zdravljenja pred bolj invazivnimi posegi, a so zaradi odsotnosti kontrolne skupine, nestandardiziranega protokola in enoletnega spremljanja potrebne nadaljnje kontrolirane raziskave.

ABSTRACT

INTRODUCTION

Knee osteoarthritis is a common degenerative disease driven by synovial inflammation and progressive loss of articular cartilage, causing pain and reduced quality of life.[1] Treatment remains largely stepwise – from weight reduction, activity modification and physiotherapy, through NSAIDs, to intra-articular corticosteroids or hyaluronic acid, minimally invasive procedures and ultimately arthroplasty – none of which acts directly on the underlying disease process but mainly relieves symptoms.[1] Autologous blood products, particularly platelet-rich plasma (PRP), are therefore increasingly used; in our study we used autologous conditioned plasma (ACP), a standardized leukocyte-poor form of PRP (Arthrex system).

ACP is thought to act on inflammation and cartilage metabolism through platelet-derived growth factors, but study results remain inconsistent – some show improvement in pain and function[2], while others fail to confirm benefit over hyaluronic acid or placebo.[3]

The aim of this study was to evaluate the effect of ACP in mild to moderate knee osteoarthritis – changes in pain, function, sports activity and quality of life at 3 and 12 months – and the influence of age, BMI, Kellgren-Lawrence grade and number of injections.

MATERIALS AND METHODS

This prospective cohort study, conducted in accordance with the ethical standards of the institutional research committee (approval no. UKC-MB-KME-99/14), included 60 patients (33 women, 27 men; age 57 ± 12 years, BMI 26.2 ± 2.9 kg/m²) with knee osteoarthritis up to Kellgren-Lawrence grade III (92% grade II), treated between

September 2023 and 2024 at the Department of Orthopaedic Surgery, University Medical Centre Ljubljana. Patients with grade IV osteoarthritis and systemic musculoskeletal disease were excluded.

ACP (Arthrex system) was injected intra-articularly via a lateral suprapatellar approach, up to three times 7–10 days apart depending on clinical response (1 injection: 67%, 2: 18%, 3: 15%).

Outcome was assessed with the KOOS questionnaire (symptoms, pain, activities of daily living, sport, knee-related quality of life)[4] and the EQ-5D-3L – a generic health-related quality-of-life questionnaire covering five domains (mobility, self-care, usual activities, pain/discomfort, anxiety/depression), converted into a 0–1 index using the time trade-off (TTO) method. Measurements were taken at baseline and at 3 and 12 months; the proportion of patients reaching the MCID was assessed[5], and regression analysis evaluated the influence of age, BMI, osteoarthritis grade and number of injections on outcome ($p < 0.05$ considered significant).

RESULTS

All KOOS subscales and the EQ-5D-3L-TTO index improved significantly by 3 months ($p < 0.001$) and remained improved at 12 months (Figure 1). The EQ-5D-3L-TTO index increased from 0.52 to 0.68 at 3 months and was 0.61 at 12 months.

MCID (3 → 12 months): overall KOOS 43% → 58%, pain 63% → 63%, symptoms 33% → 47%, sport 47% → 53%, quality of life 43% → 70%, ADL 62% → 43%.

Age, BMI, osteoarthritis grade and number of injections were not significantly associated with outcome.

CONCLUSION

ACP treatment in mild to moderate knee osteoarthritis reduced pain and improved function and quality of life, with an effect present at 3 and 12 months and a clinically important improvement (MCID) in 58–70% of patients. Age, BMI, osteoarthritis grade and number of injections did not influence outcome. ACP appears to be a viable option for symptomatic treatment before more invasive procedures, but the absence of a control group, a non-standardized injection protocol and a follow-up limited to one year mean that further controlled studies are needed.

Literatura in viri / Literature:

1. Gupta A, Jain V. Autologous conditioned plasma (ACP) and osteoarthritis of the knee: a review of current clinical evidence. Cureus. 2024;16(1):e52693.
2. Lin KY, Yang CC, Hsu CJ, Yeh ML, Renn JH. Intra-articular injection of platelet-rich plasma is superior to hyaluronic acid or saline solution in the treatment of mild to moderate knee osteoarthritis: a randomized, double-blind, triple-parallel, placebo-controlled clinical trial. Arthroscopy. 2019;35(1):106-117.

3. Bennell KL, Paterson KL, Metcalf BR, Duong V, Eyles J, Kasza J, et al. Effect of intra-articular platelet-rich plasma vs placebo injection on pain and medial tibial cartilage volume in patients with knee osteoarthritis: the RESTORE Randomized Clinical trial. JAMA. 2021;326(20):2021-2030.
4. Roos EM, Roos HP, Lohmander LS, Ekdahl C, Beynnon BD. knee injury and osteoarthritis outcome score (KOOS)—development of a self-administered outcome measure. J Orthop Sports Phys Ther. 1998;28(2):88-96.
5. Boffa A, Andriolo L, Franceschini M, Di Martino A, Asunis E, Grassi A, et al. minimal clinically important difference and patient acceptable symptom state in patients with knee osteoarthritis treated with PRP injection. Orthop J Sports Med. 2021;9(10):23259671211026242.

PILOTNA ANATOMSKA ŠTUDIJA PRISOTNOSTI IN MORFOLOGIJE AKCESORNE TETIVE M. EXTENSOR CARPI ULNARIS NA SVEŽIH ČLOVEŠKIH TRUPLIH

PILOT ANATOMICAL STUDY OF THE PRESENCE AND MORPHOLOGY OF THE ACCESSORY TENDON OF THE EXTENSOR CARPI ULNARIS MUSCLE IN FRESH HUMAN CADAVERS

Filip Dugonik in Julia Kresse, Lidija Kocbek Šaherl, Peter Kadiš, Andrej Cupar, Aleš Belšak, Jasmin Kaljun, Nebojša Jovanović, Jerneja Vidmar

Ključne besede: tetive; anatomska variacija; truplo; ulna; 3D-slikanje

Keywords: tendons; anatomic variation; cadaver; ulna; 3-D imaging

IZVLEČEK

Akcesorna tetiva mišice extensor carpi ulnaris (ECU) je anatomska različica, katere pogostost v kadaverskih serijah niha med 5,6 % in 36 %, klinični pomen pa ni povsem pojasnjen. Večina raziskav je bila opravljena na azijskih in ameriških populacijah, študije na evropski populaciji doslej niso bile objavljene, vse razen ene pa so bile izvedene na formalinsko fiksiranih truplih. Predstavljamo zasnovo opazovalne anatomske študije na svežih truplih odraslih pokojnikov, ki jo izvajamo na Oddelku za patologijo UKC Maribor (načrtovanih 150 trupel, obe zgornji okončini), ter rezultate njene pilotne faze. Preparacija poteka skozi dorzoulnarni pristop na distalnem delu podlakti, zapestja in roke, podatke beležimo v standardiziranem protokolu, žleb tetive ECU na distalni ulni pa optično skeniramo s 3D-skenerjem in izmerimo na 3D-rekonstrukciji. Do sedaj smo preparirali po eno zgornjo okončino pri dveh truplih. Pri desni okončini 66-letnega moškega smo našli akcesorno tetivo ECU (širina 1,80 mm), ki se je pripenjala na ekstenzorni aparat mezinca; pri levi okončini drugega moškega akcesorne tetive ni bilo, povprečna globina žleba pa je bila 1,31 mm. Tetiva ECU je bila pri obeh preparatih stabilna. Pilotna faza do sedaj kaže, da je protokol izvedljiv, vendar prevalence na podlagi dveh preparatov ni mogoče oceniti.

ABSTRACT

The accessory tendon of the extensor carpi ulnaris (ECU) muscle is an anatomical variant whose frequency in cadaveric series ranges from 5.6% to 36% and whose clinical significance is not fully clarified. Most studies were performed on Asian or American populations, none has yet been published on a European population, and all but one were performed on formalin-fixed cadavers. We present the design of an observational anatomical study on fresh cadavers of adults autopsied at the Department of Pathology, University Medical Centre Maribor (150 cadavers planned, both upper limbs), and the results of its pilot phase. Dissection is performed

through a dorsoulnar approach to the distal forearm, wrist and hand, data are recorded in a standardized protocol, and the ECU groove on the distal ulna is optically scanned and measured on a 3D reconstruction. So far, one upper limb has been dissected from each of two cadavers. In the right limb of a 66-year-old man we found an accessory ECU tendon (width 1.80 mm) connected to the extensor apparatus of the little finger; it was absent in the left limb of another man, in which the mean groove depth was 1.31 mm. The ECU tendon was stable in both specimens. The pilot phase has so far shown that the protocol is feasible, but prevalence cannot be estimated from two specimens.

UVOD

TETIVA ECU IN NJENE STABILIZACIJSKE STRUKTURE

Tetiva mišice extensor carpi ulnaris (ECU) poteka po dorzalni strani distalne ulne v šestem ekstenzornem kompartmentu zapestja. V žlebu ulne jo drži ločen ovoj, imenovan subsheath, ki se pripenja na periost robov žleba in se distalno nadaljuje proti processus styloideus ulnae in dorzalnemu radioulnarnemu ligamentu; prav ta distalni podaljšek naj bi bil glavni stabilizator tetive.[1] Zunaj ovoja tetivo obdajata še ekstenzorni retinakulum in njegova septa, ki se pripenjajo na os triquetrum in os pisiforme.[1] Bolečina na dorzoulnarni strani zapestja je pogosto posledica tenosinovitisa, tendinopatije ali subluksacije oziroma dislokacije tetive ECU.[1] Po podatkih kadaverske študije globina žleba ni neodvisen napovednik subluksacije.[2]

AKCESORNA TETIVA ECU

Poleg glavne tetive lahko iz tetive ECU izhaja akcesorna tetiva (*angl.* accessory tendon slip, v nadaljevanju a. t.), ki lahko poteka proti peti dlančnici oziroma ekstenzornemu aparatu mezinca. Različico so kot običajno anatomsko posebnost opisali že starejši anatomski učbeniki, ki navajajo pripenjanje na dlančnico, na proksimalni členek mezinca ali v ekstenzorni mehanizem.[3] Nakashima je na 240 zgornjih okončinah japonskih trupel akcesorno tetivo našel v 34,2 % primerov, pripenjališča na peti dlančnici pa razvrstil v tri tipe: tip A (baza), tip B (srednji del) in tip C (glava).[4] Poznejše kadaverske serije kažejo precej različno pogostost: 22 %[5], 5,6 %[6] in 36 %[1] (Tabela 1). Erickson in sod. so pri 3 od 17 okončin starejših trupel našli a. t., ki se je pripenjala na bazo pete dlančnice, pri 64 % pa vzdolžne razcepe distalne tetive ECU, ki bi lahko na slikovnih preiskavah posnemali natrgano tetivo.[7] Večina raziskav je bila opravljena na azijskih in ameriških populacijah; študije na evropski populaciji doslej niso bile objavljene, vse razen ene pa so bile izvedene na formalinsko fiksiranih truplih.[1,4–7]

Tabela 1. Pogostost in morfologija akcesorne tetive ECU v izbranih kadaverskih študijah.

Študija	Vzorec	Populacija	Pogostost a. t.	Tip oziroma mesto pripenjanja	Povprečna širina a. t.
Nakashima 1993[4]	240 okončin	japonska	82 (34,2 %)	A 71 (29,6 %), B 7 (2,9 %), C 4 (1,7 %) vseh okončin	0,95 mm (tip C 1,53 mm)
Pınar 2012[6]	54 podlakti (moški)	anatolska	3 (5,6 %)	vsi tip C	1,4 ± 0,01 mm
Hinds 2016[5]	50 okončin (25 parov)	ameriška	11 (22 %)	tip A 9, tip C 2, tip B 0	1,2 ± 0,4 mm
Erickson 2019[7]	17 okončin	ameriška	3 (17,6 %)	baza 5. dlančnice	ni navedeno
Omokawa 2021[1]	50 zapestij (sveža trupla)	azijska (Tajska)	18 (36 %)	baza 4, sredina 9, glava 3, na tetivo ECU 2	ni navedeno

Klinični pomen variante sta prva opisala Barfred in Adamsen, ki sta pri treh bolnicah našla a. t. med tetivo ECU in ekstenzornim aparatom mezinca; pri dveh, ki sta imeli dorzoulnarno bolečino, so simptomi po izrezu a. t. izzveneli. Avtorja domnevata, da lahko a. t. ovira hkratno fleksijo prsta in zapestja, saj je ekskurzija tetive ECU okoli 3 cm, tetive extensor digiti minimi pa okoli 5 cm.[8] Allende in Le Viet sta a. t. med ECU in ekstenzornim aparatom mezinca našla pri 7 od 27 operiranih bolnikov s prizadetostjo tetive ECU, ki so se vsi redno ukvarjali s športom, in priporočata, da se pri operaciji tenosinovitisa ECU preveri njena prisotnost ter se jo po potrebi izreže.9 Eo in sod. so pri 28-letni nevrokirurginji z dorzoulnarno bolečino, ki je ni omililo konzervativno zdravljenje, a. t. izrezali z izboljšanjem simptomov[10]; Prusmetikul in Tawonsawatruk pa sta pri 54-letni bolnici z obojestransko a. t. bolečino odpravila že s sprostitvijo šestega kompartmenta brez izreza.[11] Do podobnih ugotovitev je prišel tudi Jovanović N. pri svojem kirurškem delu (ustna komunikacija).

Kljub temu ostaja klinični pomen a. t. ECU nejasen, podatki o njeni pogostosti, morfologiji in poteku glede na dorzalne osteofibrozne tunele pa so razpršeni.

NAMEN

Primarni cilj naše študije je določiti prevalenco a. t. ECU pri odraslih v slovenski populaciji. Gre za prvo študijo, v kateri bomo ulnarni žleb skenirali s 3D-skenerjem in tako objektivno izmerili njegovo globino ter površino prereza. Sekundarni cilji so opis variabilnosti poteka, pripenjališč in odnosov do sosednjih struktur, določitev morfoloških značilnosti in povprečne širine a. t. ter opis stabilizacijskih struktur tetive ECU in morfologije žleba na distalni ulni.[1,2] Študija bo prva anatomska študija a. t. ECU na evropski populaciji, šele druga na svežih truplih in je načrtovana kot ena od največjih kadaverskih raziskav te anatomske različice glede na število vključenih zgornjih okončin. Na podlagi zbranih podatkov bomo ocenili, ali je mogoče predlagati

dopolnjeno oziroma novo klasifikacijo poteka a. t. Namen prispevka je predstaviti zasnovo študije, uporabljeni protokol in rezultate pilotne faze, ki še poteka.

MATERIALI IN METODE

ZASNOVA IN ETIČNI VIDIKI

Gre za opazovalno, neintervencijsko anatomsko študijo na svežih človeških truplih odraslih pokojnikov, ki jih obduciramo na Oddelku za patologijo Univerzitetnega kliničnega centra Maribor. Raziskava ima soglasje Komisije Republike Slovenije za medicinsko etiko (št. 0120-192/2026-2711-3, 11. 5. 2026). Vsakemu truplu dodelimo šifro (P – pilotna študija, številka preparacije, D oziroma L za desno oziroma levo okončino), vsi podatki so anonimizirani in shranjeni na strežnikih z omejenim dostopom, zaščitenih z geslom. Po preparaciji kožni rez zašijemo z intradermalnim šivom, tako da šiv na koži ni viden. Raziskovalci uporabljamo zaščitno opremo (kirurški plašči, kape, maske, rokavice).

VZOREC IN MERILA

V študijo nameravamo vključiti 150 trupel odraslih pokojnikov (75 moških, 75 žensk), pri vsakem truplu pa obe zgornji okončini. Izključimo trupla z operativnimi posegi ali poškodbami v predelu podlakti, zapestja in roke (vidne kožne brazgotine, podatki iz medicinske dokumentacije) ter trupla z znano okužbo s HIV ali hepatitisom B ali C, in sicer zaradi varnosti raziskovalcev.

DISEKCIJA

Makroskopsko preparacijo mehkih tkiv opravimo skozi dorzoulnarni pristop z vzdolžnim kožnim rezom, dolgim približno 15 cm, v distalnem delu podlakti, nad zapestjem in proksimalnim delom roke. Uporabljamo kirurške lupe s 3,5-kratno povečavo; pri prvi pilotni preparaciji lup nismo uporabili, pri drugi pa že. Pred disekcijo zabeležimo osnovne podatke o preparatu in pogoje disekcije, med njo sproti beležimo ugotovitve glede prisotnosti a. t. Pri vsakem preparatu, ne glede na prisotnost a. t., vedno zabeležimo stabilizacijske strukture tetive ECU, njihove mere in dinamično stabilnost. Vsak primer fotografiramo brez identifikacijskih podatkov.

PROTOKOL IN MERITVE

Podatke beležimo v standardizirani protokol disekcije, ki obsega 10 odsekov: osnovni podatki, pogoji disekcije, prisotnost in klasifikacija a. t., meritve a. t., osnovna morfologija tetive ECU brez a. t., mesto razcepišča akcesorne tetive, stabilizacijske strukture in njihove mere, morfologija žleba, dinamična stabilnost in zaključek za posamezen preparat. Pri prisotni akcesorni tetivi opišemo mesto odcepišča, potek glede na tetivo ECU in dorzalne osteofibrozne tunele (pod retinakulumom, skozi njega ali nad njim) ter pripenjališče, ki ga razvrstimo po Nakashimi.[4] Izmerimo širino a. t., njeno dolžino ter razdalje do distalnega roba retinakuluma in narastišča tetive ECU.

Širino in debelino tetive ECU in a. t. merimo na standardizirani točki v višini vrha processus styloideus ulnae z digitalnim kaliperjem (natančnost 0,01 mm). Pri stabilizacijskih strukturah zabeležimo prisotnost subsheatha in njegovega distalnega podaljška, ulnarnega septuma v šestem kompartmentu ter pritrditve retinakularnih struktur na os pisiforme, os triquetrum in v področju med petim in šestim kompartmentom, izmerimo pa dolžino pritrditve subsheatha na ulnarni in radialni rob žleba ter debelino subsheatha in retinakuluma po metodologiji Omokawe in sod.[1] Dinamično stabilnost ocenimo pri pronaciji in supinaciji podlakti z opazovanjem subluksacije, dislokacije ali pojava t. i. snapping fenomena; predvidena je tudi meritev ekskurzije tetive pred prerezom in po prerezu subsheatha.[2] V pilotni fazi smo beležili kvalitativno oceno stabilnosti.

SKENIRANJE ŽLEBA TETIVE ECU

Žleb tetive ECU na distalni ulni optično skeniramo s 3D-skenerjem Revopoint MetroY. V pripravah na študijo smo na osteološkem preparatu ulne preizkusili več skenerjev različnih proizvajalcev in izbrali tega, ker je najnatančneje zajel površino kosti; proizvajalec nas ne sponzorira in z njim nimamo dogovorov. Na podlagi 3D-rekonstrukcije, izdelane v programu Fusion 360, izmerimo globino žleba kot najkrajšo razdaljo med daljico, ki povezuje oba najbolj izbočena roba žleba, in najglobljim delom žleba. Površino prereza žleba določimo kot površino lika, ki ga omejujejo oba roba žleba in navedena daljica. Vsak merilec v pilotnem delu študije žleb izmeri večkrat (2–3 ponovitve) za izračun variabilnosti med opazovalci in med posameznimi skeni.

OBDELAVA PODATKOV

Podatke vnašamo v Excelovo bazo s šifrantom, ki omogoča pregled vnosa in izračun povprečij meritev žleba. Pri analizi celotne študije bomo uporabili neparametrične teste in raven statistične značilnosti $P < 0,05$: prevalenco bomo določili za celoten vzorec ter ločeno po spolu in strani, pogostost med spoloma primerjali s testom hi-kvadrat ali Fisherjevim natančnim testom, meritve med spoloma z Mann–Whitneyjevim U-testom, primerjavo med levo in desno okončino istega trupla z Wilcoxonovim testom predznačenih rangov oziroma s parnim t-testom pri normalno porazdeljenih podatkih, povezanost morfoloških parametrov pa s Spearmanovim korelacijskim koeficientom. Ker okončini istega trupla nista neodvisni, bomo prevalenco poročali tudi na ravni trupla in za primerjave uporabili metode za gručaste podatke (GEE). Zanesljivost meritev žleba med merilci in ponovitvami bomo ocenili z intraklasnim korelacijskim koeficientom. V pilotni fazi smo izvedli opisno analizo morfoloških značilnosti, prisotnosti akcesorne tetive, stabilizacijskih struktur in meritev žleba.

REZULTATI

Do sedaj smo preparirali dve zgornji okončini dveh različnih trupel, po eno okončino na truplo; kontralateralne strani nismo preparirali, zato primerjava med okončinama

istega trupla ni mogoča. Obe okončini sta bili sveži, dobro ohranjeni in brez vidne travme ali deformacije. Rezultati so povzeti v Tabeli 2.

PREPARAT P1D (DESNA OKONČINA, MOŠKI, 66 LET)

Našli smo eno a. t., ki je izhajala iz dorzoradialnega dela tetive ECU znotraj šestega kompartmenta, na ravni retinakuluma, in je potekala pod ekstenzornim retinakulumom proti tetivi extensor digiti minimi. Pripenjala se je na ekstenzorni aparat mezinca. Širino in debelino a. t. smo izmerili skupaj kot eno mero (1,80 mm), dolžina a. t. je bila 73,99 mm, razdalja od njenega distalnega roba do narastišča tetive ECU pa 24,76 mm. A. t. ni bila fibrozno zadebeljena ali degenerirana. Subsheath je bil prisoten (debelina 0,39 mm), tetiva ECU pa je bila pri pronaciji podlakti in nevtralnem zapestju stabilna.

PREPARAT P2L (LEVA OKONČINA, MOŠKI, STAROST NI ZNANA)

A. t. nismo našli in vzdolžnega razcepa tetive ECU ni bilo; širina tetive ECU v višini vrha processus styloideus ulnae je bila 4,79 mm. Znakov sinovitisa nismo ugotovili. Subsheath je bil prisoten in debel 0,15 mm, dolžina njegove pritrditve na ulnarni rob žleba je bila 16,2 mm, na radialni rob pa 13,8 mm. Retinakulum je bil debel 0,72 mm in je s svojim prispevkom segal v prostor med petim in šestim kompartmentom. Povprečna globina žleba na 3D-rekonstrukciji je bila 1,31 mm (povprečje šestih meritev). Pri pronaciji podlakti in nevtralnem zapestju ni bilo subluksacije, dislokacije ali snappinga, tetiva pa je bila stabilna v celotnem opazovanem obsegu gibanja.

Tabela 2. Rezultati pilotnih preparacij.

Parameter	P1D	P2L
Spol, starost	moški, 66 let	moški, starost ni znana
Stran	desna	leva
Akcesorna tetiva ECU	da (1 a. t.)	ne
Izvor a. t.	dorzoradialni del tetive ECU, znotraj 6. kompartmenta	–
Potek a. t.	pod retinakulumom, proti extensor digiti minimi	–
Pripenjališče, tip po Nakashimi	ekstenzorni aparat mezinca; po Nakashimi ni razvrstljiva	–
Širina in debelina a. t. (skupna mera)	1,80 mm	–
Dolžina a. t.	73,99 mm	–
Distalni rob a. t. do narastišča tetive ECU	24,76 mm	–
Širina tetive ECU (višina stiloida)	7,23 mm	4,79 mm
Debelina subsheatha	0,39 mm	0,15 mm

Parameter	P1D	P2L
Pritrditev subsheatha na ulnarni / radialni rob žleba (dolžina)	–	16,2 / 13,8 mm
Debelina retinakuluma	–	0,72 mm
Povprečna globina žleba (3D)	–	1,31 mm
Subluksacija, dislokacija, snapping	–	ne, ne, ne
Stabilnost tetive ECU	stabilna	stabilna

– ni zabeleženo oziroma ni relevantno.

RAZPRAVA

Akcesorno tetivo ECU smo našli pri enem od dveh preparatov. Prevalence iz tako majhnega vzorca ni mogoče oceniti; v kadaverskih serijah je opisan širok razpon od 5,6 % do 36 %.[1,4–6] Pomembnejša je morfologija najdene tetive. Ta se ni pripenjala na peto dlančnico, temveč na ekstenzorni aparat mezinca, zato je po Nakashimovi klasifikaciji, ki temelji na mestu pripenjanja na peti dlančnici, ne moremo razvrstiti.[4] Tudi Omokawa in sod. so poleg pripenjališč na bazi, sredini in glavi pete dlančnice opisali a. t., ki so se pripenjale na samo tetivo ECU[1], kar kaže, da obstoječa klasifikacija ne zajame vseh oblik te različice. Porazdelitev tipov se poleg tega med populacijami razlikuje: v seriji Hindsa in sod. tipa B ni bilo[5], v seriji Pınarja in sod. so bile vse a. t. tipa C[6], Omokawa in sod. pa so pripenjanje na sredino pete dlančnice našli pri 18 % zapestij.[1] Več bo o tem povedal večji slovenski vzorec.

Potek najdene a. t. proti tetivi extensor digiti minimi in ekstenzornemu aparatu mezinca spominja na a. t., ki sta jo pri tretji bolnici opisala Barfred in Adamsen[8], in na a. t. med ECU in ekstenzornim aparatom mezinca pri Allendu in Le Vietu.[9] A. t. našega preparata P1D je bila široka 1,80 mm, kar je več od povprečja 0,95 mm pri Nakashimi[4] ter od 1,2 mm pri Hindsu[5] in 1,4 mm pri Pınarju[6], primerljivo pa s 1,5 mm, ki jih navajajo Eo in sod. za a. t. pri bolnici.[10]. Ker je bilo doslej izvedenih le malo preparacij, je navedena primerjava zgolj orientacijska.

Ali a. t. povzroča simptome, s kadaverskimi podatki ni mogoče ugotoviti. Pri Barfredu in Adamsenu je bila a. t. pri eni bolnici najdena po naključju, brez težav[8], Allende in Le Viet pa sta jo zasledila pri športnikih z bolečino.[9] Kadaverske serije so bile poleg tega narejene na truplih starejših oseb[5,7], pri katerih so asimptomatske spremembe tetive ECU pogoste.[7] Cilj študije, ki bo izvirala iz pilotne raziskave, je zapolniti vrzeli v anatomskem poznavanju ulnarnega žleba, tetive ECU in njenih variant ter tako postaviti osnovo za klinične študije s slikovnimi metodami pri živih osebah, ki bi pojasnile vzroke dorzoulnarne bolečine zapestja. Klinični sklepi na podlagi naših preparatov za zdaj niso mogoči.

Pri preparatu P2L sta dolžini pritrditve subsheatha na žleb (16,2 in 13,8 mm) v razponu vrednosti, ki jih navaja Omokawa (povprečje 13,5 in 13,4 mm; razpon 8,4–18,3 mm).[1]

Debelini subsheatha pri obeh preparatih (0,39 in 0,15 mm) sta manjši od histološko izmerjenih vrednosti okoli 0,6 mm[1], vendar metodi merjenja nista primerljivi. Globina žleba 1,31 mm je blizu povprečju 1,34 mm v raziskavi Shoapa in sod.[2] Vzdolžnega razcepa tetive pri P2L nismo našli, medtem ko so ga Erickson in sod. našli pri 64 % starejših okončin[7]; pomen te razlike bomo lahko presodili šele na večjem vzorcu.

Glavna omejitev pilotne faze je zelo majhen vzorec (dve okončini dveh trupel, brez kontralateralne primerjave). Rezultati zato niso posplošljivi, primerjave z literaturo pa so zgolj orientacijske. Preparaciji nista bili povsem metodološko enotni, saj pri prvi preparaciji nismo uporabili kirurških lup. Poleg tega pri drugem preparatu starost pokojnika ni znana. Med preparacijama smo ugotovili, da nekaterih postavk protokola ni smiselno ali mogoče izpolniti, zato ga bomo pred nadaljevanjem dopolnili.

Pri obdelavi 3D-skenov smo ugotovili, da je rezultat meritve žleba zelo odvisen od lege merilne ravnine. Ravnino smo v programu za modeliranje postavljali prosto v prostoru, zato ni nujno sekala žleba pravokotno na njegov potek. Poševen prerez je podaljšan, zato je izmerjena površina umetno večja, odvisno od smeri nagiba pa se spremeni tudi globina. Pri idealiziranem žlebu s konstantnim prerezom je površina poševnega prereza večja za faktor 1/cos α, kjer je α kot odklona ravnine od pravokotnice na os žleba: pri 10° za približno 1,5 %, pri 20° za približno 6 % in pri 30° že za približno 15 %.

Poleg nagiba tudi višina, na kateri ravnina seka žleb, ni bila standardizirana. Ker se oblika žleba vzdolž distalne ulne spreminja, je izbira mesta prereza do določene mere arbitrarna. Os žleba na distalni ulni prav tako ni nujno vzporedna z diafizalno osjo ulne, zato tudi ravnina, ki je pravokotna na os kosti, žleba ne seka nujno pravokotno. Meritve žleba med preparati v sedanji obliki zato niso neposredno primerljive, globino žleba pri P2L pa je treba razumeti kot preliminarno vrednost.

Druga metodološka omejitev je merjenje debeline tetive ECU in a. t. z digitalnim kaliperjem. Tetiva je mehka in stisljiva, zato jo lahko merilec s čeljustmi kaliperja stisne. Izmerjena vrednost je tako lahko manjša od dejanske in odvisna od sile, s katero posamezni merilec meri.

Pri preparatu P1D širine in debeline a. t. nismo merili ločeno, temveč kot eno mero. Tetiva v prerezu namreč ni okrogla, ampak sploščena: širina je daljša, radioulnarna dimenzija prereza, debelina pa krajša, dorzopalmarna dimenzija. Ker kadaverske študije navajajo širino a. t.[4–6], je primerjava naše vrednosti z njimi le približna. Izrazi širina, debelina in premer v pilotnem protokolu tudi niso bili enotno opredeljeni. Pri merjenju debeline je poleg tega napaka zaradi stiskanja tkiva verjetno večja, saj čeljusti kaliperja tetivo pritisnejo na njeni sploščeni ploskvi.

Omejitev ima tudi načrtovana statistična analiza. Okončini istega trupla nista neodvisni, saj si delita genetske in druge individualne dejavnike. Testi, kot je test hi-kvadrat na ravni okončin, pa predpostavljajo neodvisnost opazovanj.

Prednosti študije so uporaba svežih trupel, ki omogočajo ohranitev mehkih tkiv in njihovih anatomskih odnosov, primerljivejših s stanjem in vivo kot pri formalinsko fiksiranih preparatih, standardiziran protokol, 3D-meritve žleba z več ponovitvami in

načrtovana preparacija obeh okončin vsakega trupla. Prav pilotna faza nam je omogočila, da smo opisane metodološke pomanjkljivosti zaznali in jih lahko odpravimo pred začetkom glavne študije.

Na podlagi izkušenj iz pilotne faze bomo v nadaljevanju raziskave uvedli več izboljšav.

Za standardizacijo merilne ravnine bomo uporabili preprost 3D-natisnjen kvadratni okvir (40 × 40 mm), natisnjen v enem kosu brez podpor. Okvir z dvema nastavljivima nogama namestimo na ulno, distalno na glavico in proksimalno na diafizo. Nogi okvirja sta oblikovani tako, da se pri namestitvi opreta na določeni anatomski mesti ulne in s tem standardizirata orientacijo okvirja glede na os ulne. Višino nog prilagodimo globini reza. Ker je lega okvirja glede na kost standardna, lahko merilno ravnino na 3D-rekonstrukciji postavimo pravokotno na os okvirja, kar zagotovi primerljivost meritev med preparati. Okvir bomo natisnili iz svetlega mat filamenta, ki ga laser skenerja dobro zazna, in nanj nalepili referenčne markerje za skener.

Določili bomo tudi standardno višino merilne ravnine, in sicer v višini vrha processus styloideus ulnae, kjer merimo tudi tetivo ECU, ter po potrebi dodatne ravnine na stalnih razdaljah proksimalno od nje. Na prvih skenih bomo preverili, ali je os žleba vzporedna z osjo ulne. Če bo odstopanje večje od nekaj stopinj, bomo merilno ravnino namesto po osi okvirja postavljali pravokotno na os žleba, ki jo določimo na 3D-rekonstrukciji v programu Fusion 360.

Meritve debeline tetive ECU in a. t. z digitalnim kaliperjem bomo primerjali z meritvami z instrumentom s konstantno, nadzorovano merilno silo, in sicer z mikrometrom oziroma digitalnim merilnikom debeline (angl. digital thickness gauge). Na vzorcih venske stene je kaliper dajal manjše in slabše ponovljive vrednosti kot digitalni merilnik debeline, katerega meritve so bile ponovljive ne glede na izkušenost merilca.[12] V primerjavi več metod s fotogrametrijo kot referenco se je merilnik debeline izkazal kot najzanesljivejši pri strukturiranem tkivu (steni aorte), mikrometer pa kot najprimernejši pri nestrukturiranem tkivu.[13] Na podlagi primerjave bomo izbrali metodo za glavno študijo in ocenili velikost sistematične napake dosedanjih meritev s kaliperjem.

V dopolnjenem protokolu bomo širino in debelino tetive ECU in a. t. jasno opredelili ter ju merili ločeno na standardizirani točki v višini vrha processus styloideus ulnae. Širino bomo merili kot radioulnarno, debelino pa kot dorzopalmarno dimenzijo prereza. Iz obeh mer bomo ob predpostavki eliptičnega prereza ocenili površino prereza tetive (π × širina × debelina / 4). Za primerjavo z dosedanjimi kadaverskimi študijami bomo uporabljali širino, izraz premer pa le pri tetivah s približno okroglim prerezom.

Pri statistični analizi bomo upoštevali, da okončini istega trupla nista neodvisni. O prevalenci bomo poročali na ravni okončin in na ravni trupla, za primerjave pa uporabili metode za gručaste podatke, na primer posplošene ocenjevalne enačbe (GEE). Pri pričakovani prevalenci okoli 20 % bi 95-odstotni interval zaupanja pri 300 okončinah

znašal približno ±4,5 %, pri 150 truplih pa približno ±6,4 %. Zaradi povezanosti okončin istega trupla bo dejanska natančnost ocene na ravni okončin med tema vrednostma.

ZAKLJUČEK

Pilotna faza študije a. t. ECU na svežih človeških truplih je do sedaj pokazala, da je predlagani protokol izvedljiv. Akcesorno tetivo smo našli pri enem od dveh preparatov, in sicer kot a. t., ki se je pripenjala na ekstenzorni aparat mezinca in je po Nakashimovi klasifikaciji ni mogoče razvrstiti. Zaradi majhnosti vzorca prevalence in razlik med spoloma ali stranema ne moremo oceniti. Optično 3D-skeniranje se je izkazalo kot uporabna metoda za objektivno merjenje žleba tetive ECU na distalni ulni. Pilotna faza pa je pokazala tudi, da sta za primerljivost meritev ključni standardizirana lega in višina merilne ravnine, ki ju bomo zagotovili s 3D-natisnjenim okvirjem. Protokol bomo dopolnili tudi pri merjenju tetiv in ga uporabili pri preparaciji obeh okončin vsakega trupla. Tako bomo dobili prve podatke o akcesorni tetivi ECU pri slovenski in hkrati evropski populaciji, na največjem doslej prepariranem vzorcu. Povezava podatkov o a. t., stabilizacijskih strukturah in morfologiji žleba bo omogočila celovitejše razumevanje anatomije šestega ekstenzornega kompartmenta. Ta bo lahko izhodišče za klinične študije s slikovnimi metodami in za boljšo diagnostiko ter kirurško zdravljenje dorzoulnarne bolečine zapestja.

ZAHVALA

Zahvaljujemo se Aneju Poštraku za pomoč pri kalibraciji 3D-skenerja in izdelavi 3D-modelov, uporabljenih za njegovo kalibracijo. S spoštovanjem in hvaležnostjo se spominjamo pokojnikov, vključenih v raziskavo, brez katerih to delo ne bi bilo mogoče.

Literatura in viri:

1. Omokawa S, Gumpangseth T, Komutrattananont P, Inchai C, Mahakkanukrauh P. Anatomical study of stabilizing structures of the extensor carpi ulnaris tendon around the wrist. J Hand Surg Am. 2021;46(10):930.e1–9.
2. Shoap SC, Dennis ER, Lombardi JM, Wilkerson J, Wahood M, Rosenwasser MP. An analysis of extensor carpi ulnaris groove morphology and tendon instability. Hand (N Y). 2024;19(3):400–6.
3. Hollister A. Duplication of extensor carpi ulnaris tendon [letter]. J Hand Surg Am. 1987;12(5):809–10.
4. Nakashima T. An accessory extensor digiti minimi arising from extensor carpi ulnaris. J Anat. 1993;182(Pt 1):109–12.
5. Hinds RM, Gottschalk MB, Melamed E, Capo JT, Yang SS. Accessory slip of the extensor carpi ulnaris: a cadaveric assessment. J Wrist Surg. 2016;5(4):273–6.
6. Pınar Y, Gövsa F, Bilge O, Çelik S. Accessory tendon slip arising from the extensor carpi ulnaris and its importance for wrist pain. Acta Orthop Traumatol Turc. 2012;46(2):132–5.
7. Erickson J, Kwart A, Yang SS. Extensor carpi ulnaris tendon anatomy may mimic tears. J Hand Surg Asian Pac Vol. 2019;24(2):175–9.
8. Barfred T, Adamsen S. Duplication of the extensor carpi ulnaris tendon. J Hand Surg Am. 1986;11(3):423–5.

9. Allende C, Le Viet D. Extensor carpi ulnaris problems at the wrist – classification, surgical treatment and results. J Hand Surg Br. 2005;30(3):265–72.
10. Eo S, Bahk S, Jones NF. Wrist pain due to abnormal extensor carpi ulnaris tendon. Arch Plast Surg. 2016;43(4):389–90.
11. Prusmetikul S, Tawonsawatruk T. The surgical treatment of bilateral accessory extensor carpi ulnaris: case report and literature review. J Wrist Surg. 2023;12(4):368–70.
12. Ion AP, Asztalos A, Ciucanu CC, Russu E, Muresan AV, Arbănași EM, et al. Superior measurement accuracy of digital thickness gauge versus digital vernier caliper in determining venous tissue thickness. Cureus. 2024;16(9):e68442.
13. O'Leary SA, Doyle BJ, McGloughlin TM. Comparison of methods used to measure the thickness of soft tissues and their influence on the evaluation of tensile stress. J Biomech. 2013;46(11):1955–60.

OPERATIVNO ZDRAVLJENJE ZLOMA ACETABULUMA Z INTRAPELVIČNIM PARAREKTUS PRISTOPOM V REGIONALNI ANESTEZIJI: PRIKAZ PRIMERA

SURGICAL TREATMENT OF AN ACETABULAR FRACTURE THROUGH THE INTRAPELVIC PARARECTUS APPROACH UNDER REGIONAL ANESTHESIA: A CASE REPORT

Ivan Kostadinov, Martin Šporin, Matevž Tomaževič

Ključne besede: zlom acetabuluma; pararektalni pristop; regionalna anestezija; spinalna anestezija; tridimenzionalno načrtovanje

Keywords: acetabular fracture; pararectus approach; regional anesthesia; spinal anesthesia; three-dimensional planning

IZVLEČEK

Izhodišča: Operativno zdravljenje kompleksnih zlomov acetabuluma zahteva natančno predoperativno načrtovanje, ustrezno izbiro kirurškega pristopa in varno perioperativno obravnavo. Intrapelvični Pararektus pristop omogoča neposreden dostop do sprednjega stebra, medeničnega roba in kvadrilateralne ploskve acetabuluma. Pri bolnikih s pomembno zožitvijo dihalne poti lahko splošna anestezija z endotrahealno intubacijo pomeni nesprejemljivo veliko tveganje.

Prikaz primera: 62-letni bolnik z granulomatozo s poliangiitisom, kronično ledvično boleznijo, steroidno povzročeno sladkorno boleznijo in fiksno subglotično trahealno stenozo premera 8 mm je po padcu z višine približno enega metra utrpel zlom desnega acetabuluma tipa sprednji steber s posteriornim hemitransverzalnim zlomom in začetno centralno subluksacijo glavice stegnenice. Pridružen je bil zlom desnega distalnega radiusa, ki smo ga zdravili konzervativno. Zaradi bolečin in omejene mobilnosti se je slabšala bolnikova sposobnost učinkovitega dihanja in izvajanja respiratorne fizioterapije, zato je bilo indicirano zgodnje operativno zdravljenje. Na podlagi računalniške tomografije smo izdelali tridimenzionalni model medenice, ki smo ga uporabili za predoperativno načrtovanje in predhodno oblikovanje rekonstrukcijske ploščice. Odprto repozicijo in notranjo osteosintezo smo izvedli drugi dan po poškodbi po intrapelvičnem Pararektus pristopu. Zaradi velikega tveganja, povezanega z oskrbo dihalne poti, smo poseg opravili v spinalni anesteziji s sedacijo s propofolom in ohranjeno spontano ventilacijo. Za pooperativno analgezijo smo izvedli blok quadratus lumborum. Dosežena je bila ustrezna relaksacija trebušne stene, zato konverzija v splošno anestezijo ni bila potrebna. Pooperativni potek je bil brez zapletov. Kontrolne radiološke preiskave so potrdile anatomsko repozicijo in stabilno osteosintezo, ob enoletni kontroli pa je bil bolnik samostojno pokreten brez pripomočkov in brez radioloških znakov posttravmatske artroze.

Zaključek: Kombinacija individualiziranega 3D predoperativnega načrtovanja, intrapelvičnega Pararektus pristopa in regionalne anestezije lahko pri skrbno izbranih bolnikih omogoči varno ter učinkovito zdravljenje kompleksnega zloma acetabuluma tudi ob velikem tveganju za splošno anestezijo.

ABSTRACT

Background. The operative treatment of complex acetabular fractures requires meticulous preoperative planning, an appropriate surgical approach, and safe perioperative management. The intrapelvic pararectus approach provides direct access to the anterior column, pelvic brim, and quadrilateral surface. In patients with severe airway narrowing, general anesthesia with endotracheal intubation may be associated with unacceptable risk.

Case presentation. A 62-year-old man with granulomatosis with polyangiitis, chronic kidney disease, steroid-induced diabetes mellitus, and fixed subglottic tracheal stenosis measuring 8 mm in diameter sustained a right acetabular fracture following a fall from approximately one meter. The fracture was classified as an anterior column with posterior hemitransverse fracture and was accompanied by early central subluxation of the femoral head. A concomitant right distal radius fracture was treated non-operatively. Pain and restricted mobility impaired effective breathing and respiratory physiotherapy, prompting early operative treatment. Computed tomography data were used to produce a three-dimensional pelvic model for preoperative planning and pre-contouring of the reconstruction plate. Open reduction and internal fixation were performed on the second day after injury through the intrapelvic pararectus approach. Because of the high risk associated with airway management, the procedure was carried out under spinal anesthesia with propofol sedation and preserved spontaneous ventilation. A quadratus lumborum block was performed for postoperative analgesia. Adequate abdominal wall relaxation was achieved, and conversion to general anesthesia was not required. The postoperative course was uneventful. Follow-up imaging confirmed anatomical reduction and stable fixation. At one year, the patient was fully ambulatory without walking aids and showed no radiographic evidence of post-traumatic osteoarthritis.

Conclusion. The combination of patient-specific three-dimensional preoperative planning, the intrapelvic pararectus approach, and regional anesthesia may allow safe and effective treatment of a complex acetabular fracture in carefully selected patients at high risk for general anesthesia.

UVOD

Zlomi acetabuluma so razmeroma redke, vendar zahtevne poškodbe. Zaradi zapletene tridimenzionalne anatomije acetabuluma, bližine pomembnih nevrovaskularnih struktur in velike raznolikosti zlomnih vzorcev predstavljajo diagnostični in operativni izziv. Cilj operativnega zdravljenja je anatomska repozicija sklepne površine in stabilna osteosinteza, ki omogočata zgodnjo rehabilitacijo ter zmanjšujeta tveganje za izgubo skladnosti kolčnega sklepa in razvoj posttravmatske artroze.

Pri načrtovanju zdravljenja sta poleg običajnega rentgenskega slikanja pomembni računalniška tomografija z večravninskimi rekonstrukcijami in tridimenzionalni prikaz medenice. Tridimenzionalno tiskani modeli dodatno olajšajo prostorsko razumevanje zlomnega vzorca, izbiro operativnega pristopa in predhodno oblikovanje osteosintetskega materiala. Njihova uporaba je lahko posebej koristna pri kompleksnih zlomih, pri katerih želimo skrajšati intraoperativno prilagajanje ploščice.

Izbira kirurškega pristopa je odvisna od poteka lomnih linij, tipa zloma ter izkušenj operativne ekipe. Intrapelvični Pararektus pristop je namenjen predvsem zdravljenju zlomov s prizadetostjo sprednjega stebra in kvadrilateralne ploskve. Omogoča neposredno vizualizacijo notranje strani medenice od zgornje veje sramnice do sakroiliakalnega predela ter dostop do sprednjega stebra, kvadrilateralne ploskve in delov zadnjega stebra. Opisan je kot anteriorni intrapelvični pristop z razmeroma široko izpostavitvijo struktur, pomembnih za repozicijo zlomov sprednjega acetabuluma.

Večina odprtih repozicij in notranjih osteosintez acetabuluma se izvaja v splošni anesteziji. Ta omogoča nadzorovano ventilacijo in mišično relaksacijo, ki je pomembna zlasti pri pristopih skozi spodnji del trebušne stene. Splošna anestezija pa je lahko pri bolnikih s kritično zožitvijo dihalne poti povezana z velikim tveganjem. V takšnih primerih je treba prednosti nadzorovane dihalne poti presojati glede na možnost otežene ali neuspešne intubacije, poškodbe stenotičnega predela in zapore dihalne poti med uvodom v anestezijo ali prebujanjem.

Predstavljamo primer bolnika s kompleksnim zlomom acetabuluma in fiksno subglotično trahealno stenozo, pri katerem smo odprto repozicijo in notranjo osteosintezo po intrapelvičnem Pararektus pristopu izvedli v spinalni anesteziji s sedacijo in ohranjeno spontano ventilacijo. Posebnosti primera so bile interdisciplinarno načrtovanje, uporaba tridimenzionalnega modela medenice za pripravo osteosinteze ter izogibanje instrumentalizaciji dihalne poti.

PRIKAZ PRIMERA

POŠKODBA IN ZAČETNA OBRAVNAVA

62-letni bolnik je 16. julija 2024 padel z gradbenega odra z višine približno enega metra. Ob padcu si je poškodoval desni kolk in desno zapestje. Zaradi bolečine ni mogel aktivno dvigniti desnega spodnjega uda. Klinično sta bili prisotni izrazita bolečina v predelu desne črevnice in dimelj ter boleča omejitev gibljivosti desnega kolka. Desno zapestje je bilo otečeno in palpatorno boleče, gibljivost pa je bila omejena zaradi bolečine.

Rentgensko slikanje in računalniška tomografija medenice sta pokazala multifragmentarni zlom desnega acetabuluma, ki je zajemal sprednji steber in posteriorni hemitransverzalni del po Letournelovi klasifikaciji. Prisotna je bila začetna

centralna subluksacija glavice stegnenice. Zlomne linije so se širile kranialno proti črevničnemu krilu ter anteriorno proti zgornji in spodnji veji sramnice.

Ugotovljen je bil tudi zlom desnega distalnega radiusa. Ker je bil primeren za neoperativno zdravljenje, smo opravili repozicijo in namestili podlahtni mavec.

Bolnik je imel več pomembnih pridruženih bolezni. Leta 2012 je bila ugotovljena s PR3-ANCA povezana granulomatoza s poliangiitisom z ledvično in pljučno prizadetostjo. Prisotni so bili kronična ledvična bolezen tretje stopnje, periferna arterijska okluzivna bolezen, hiperholesterolemija in steroidno povzročena sladkorna bolezen. Zaradi predhodnega edema epiglotisa je imel v anamnezi traheostomo. Dolgotrajno je prejemal metilprednizolon in zdravila za zdravljenje srčno-žilnih ter presnovnih bolezni.

Najpomembnejši dejavnik anesteziološkega tveganja je bila fiksna subglotična trahealna stenoza. Najmanjši izmerjeni premer dihalne poti je znašal približno 8 mm. Bolnik je imel inspiratorni stridor, stene stenotičnega predela pa so bile fibrozne in slabo raztegljive. Zaradi fiksne zožitve in osnovne vaskulitične bolezni je bila instrumentalizacija dihalne poti ocenjena kot zelo tvegana.

Ob predoperativnem pregledu je bil bolnik buden in orientiran. Krvni tlak je znašal 140/75 mmHg, srčna frekvenca 61 utripov na minuto, nasičenost hemoglobina s kisikom pa 94 % brez dodatka kisika. Laboratorijske preiskave so pokazale anemijo s koncentracijo hemoglobina 95 g/L in kronično zmanjšano ledvično funkcijo s koncentracijo kreatinina 147 µmol/L ter ocenjeno glomerulno filtracijo približno 43 mL/min/1,73 m².

Zaradi bolečin in omejene mobilnosti bolnik ni mogel zadovoljivo izvajati respiratorne fizioterapije. Ob znani pljučni prizadetosti, emfizemskih spremembah in stenotični dihalni poti je nadaljnja imobilizacija pomenila dodatno tveganje za poslabšanje dihalne funkcije. Zato smo se odločili za zgodnjo operativno repozicijo in stabilizacijo zloma.

PREDOPERATIVNO NAČRTOVANJE

Iz podatkov računalniške tomografije smo izdelali virtualni tridimenzionalni model medenice, ga obdelali in virtualno reponirali zlomne odlomke. Nato smo oblikovali individualni model plošče, prilagojen bolnikovi anatomiji in poteku lomnih linij, ter ga izdelali s 3D-tiskalnikom (Sliki 1 in 2).

Natisnjeni individualni model plošče smo nato uporabili kot predlogo za natančno predhodno oblikovanje standardne rekonstrukcijske ploščice. S tem smo zmanjšali potrebo po njenem večkratnem intraoperativnem preoblikovanju ter omogočili učinkovitejšo izvedbo osteosinteze.

Po interdisciplinarnem posvetu kirurgov in anesteziologov smo se zaradi velikega tveganja ob endotrahealni intubaciji odločili, da poseg izvedemo v regionalni anesteziji. Načrt je vključeval spinalno anestezijo, blago do zmerno sedacijo ob ohranjeni spontani ventilaciji ter blok quadratus lumborum za pooperativno analgezijo.

Predviden je bil tudi načrt ukrepanja ob nezadostni anesteziji ali poslabšanju dihalne poti.

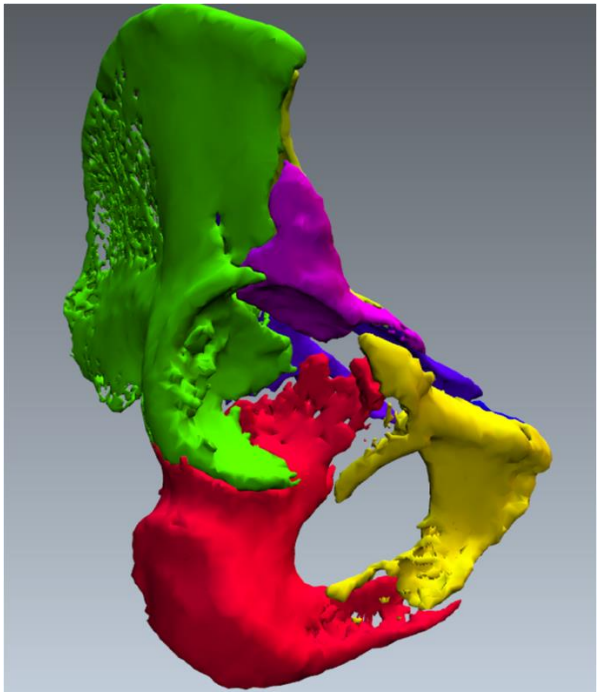

Slika 1. Virtualni tridimenzionalni model medenice, izdelan s pomočjo podatkov računalniške tomografije. Prikazan je multifragmentarni zlom desnega acetabuluma, ki zajema sprednji steber in posteriorni hemitransverzalni del po Letournelovi klasifikaciji. Zlomne linije se širijo kranialno proti črevničnemu krilu ter anteriorno proti zgornji in spodnji veji sramnice. (Vir: Arhiv Kliničnega oddelka za travmatologijo, Univerzitetni klinični center Ljubljana, uporabljeno z dovoljenjem.)

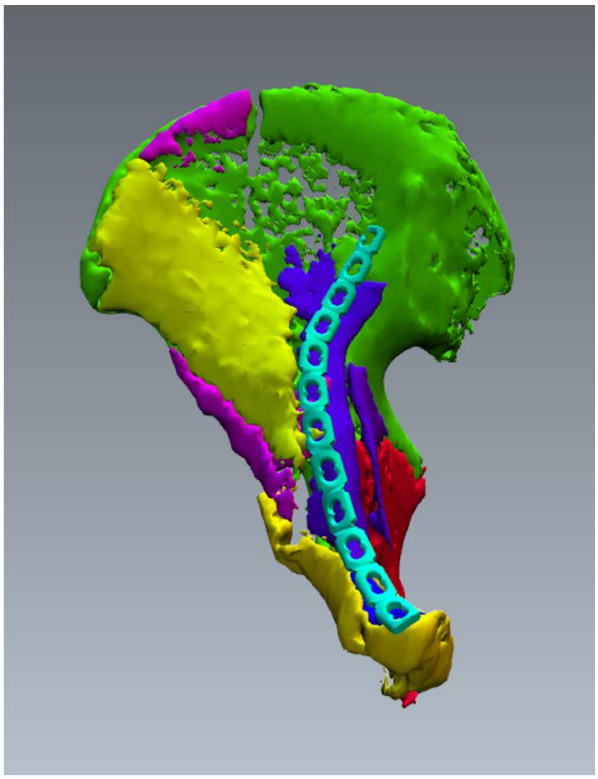

Slika 2. Virtualni tridimenzionalni model medenice, izdelan s pomočjo podatkov računalniške tomografije, z dodanim individualnim modelom plošče, prilagojenim pacientovi anatomiji. Model je služil za lažjo konstrukcijo dejanske ploščice s 3D-tiskalnikom. (Vir: Arhiv Kliničnega oddelka za travmatologijo, Univerzitetni klinični center Ljubljana, uporabljeno z dovoljenjem.)

ANESTEZIOLOŠKA OBRAVNAVA

V operacijski dvorani je anesteziolog uvedel standardno spremljanje z elektrokardiografijo, neinvazivnim merjenjem krvnega tlaka, pulzno oksimetrijo in

kapnografijo prek nosne kanile. Vstavil je periferni venski kanal in arterijski kateter v levo radialno arterijo za neprekinjeno spremljanje krvnega tlaka.

Po blagi anksiolizi z 2 mg midazolama je bolnika namestil v levi bočni položaj. V aseptičnih pogojih je v medprostoru L3–L4 s 25-gauge iglo s konico v obliki svinčnika izvedel subarahnoidni blok. Intratekalno je apliciral 3,8 mL 0,5-odstotnega izobarnega bupivakaina in 25 µg fentanila. V desetih minutah je bila dosežena senzorična blokada do ravni šestega prsnega dermatoma.

Med posegom je bolnik prek nosne kanile prejemal kisik s pretokom 2 L/min. Sedacija se je vzdrževala s propofolom, pri čemer sta se ohranili spontana ventilacija in možnost verbalnega stika. Kapnografska krivulja je bila ves čas ustrezna, vrednosti ogljikovega dioksida ob koncu izdiha pa so ostale med 32 in 38 mmHg. Za vzdrževanje krvnega tlaka smo uporabili infuzijo fenilefrina. Srednji arterijski tlak je bil med 70 in 90 mmHg.

Instrumentalizacija dihalne poti ni bila potrebna. Spinalna anestezija je zagotovila ustrezno senzorično in motorično blokado ter zadostno relaksacijo spodnjega dela trebušne stene za izvedbo intrapelvičnega Pararektus pristopa.

OPERATIVNO ZDRAVLJENJE

Operacijo smo izvedli 18. julija 2024, drugi dan po poškodbi. Bolnika smo namestili v položaj na hrbtu. Do mesta zloma smo pristopili po intrapelvičnem Pararektus pristopu. Po pripravi retroperitonealnega prostora smo prikazali sprednji steber, medenični rob in kvadrilateralno ploskev acetabuluma.

Zlomne odlomke smo sprostili in postopno reponirali. Posebno pozornost smo namenili ponovni vzpostavitvi skladnosti sklepne površine ter korekciji medialnega pomika acetabularnih odlomkov in začetne centralne subluksacije glavice stegnenice. Repozicijo smo začasno zadržali, nato pa zlom stabilizirali s predhodno oblikovano rekonstrukcijsko ploščico in vijaki vzdolž sprednjega stebra ter zgornje veje sramnice.

Poseg je od kožnega reza do zaprtja rane trajal 106 minut. Doseženi sta bili anatomska repozicija in stabilna osteosinteza. Transfuzija krvi ni bila potrebna. Med operacijo bolnik ni navajal bolečin ali večjega neugodja, zato konverzija v splošno anestezijo ni bila potrebna.

Po zaprtju operativne rane smo pod ultrazvočnim nadzorom izvedli desnostranski anteriorni blok quadratus lumborum. Z uporabo tehnike in-plane smo iglo uvedli v fascialni prostor med mišicama quadratus lumborum in psoas major na ravni L2–L3 ter aplicirali 30 mL 0,5-odstotnega ropivakaina.

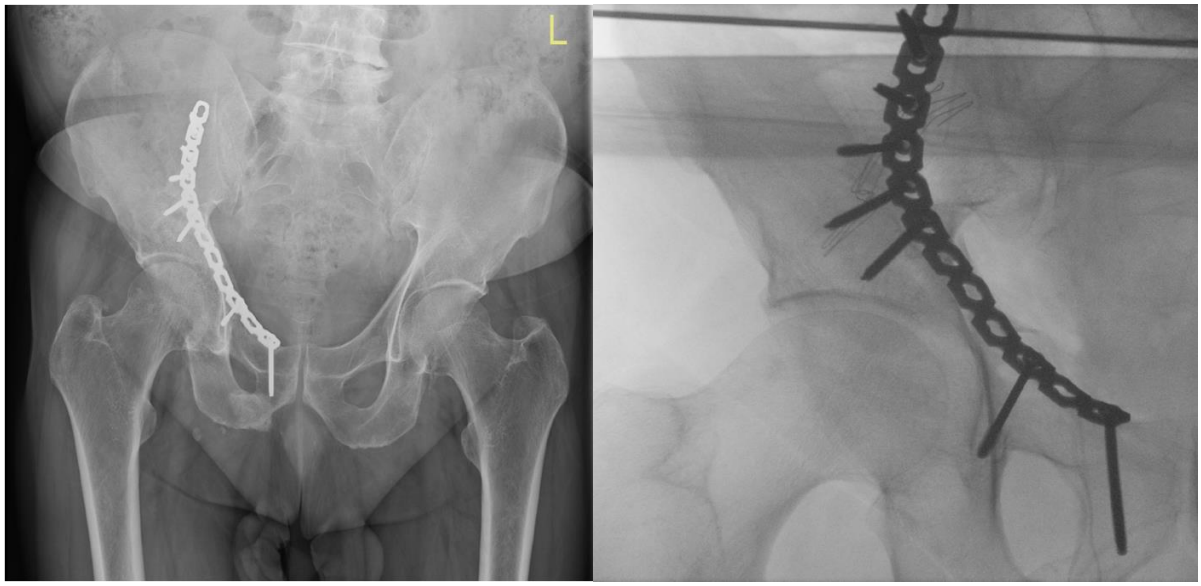

Sliki 3 in 4. Rentgenski sliki medenice, pooperativno stanje. Prikazana je stabilizacija zloma s predhodno oblikovano rekonstrukcijsko ploščico in vijaki vzdolž sprednjega stebra ter zgornje veje sramnice. (Vir: Arhiv Kliničnega oddelka za travmatologijo, Univerzitetni klinični center Ljubljana, uporabljeno z dovoljenjem.)

POOPERATIVNI POTEK

Bolnika smo po posegu budnega, hemodinamsko stabilnega in ob spontanem dihanju premestili v poanestezijsko enoto. Nasičenost hemoglobina s kisikom je brez dodatka kisika ostala nad 96 %. Zapletov, povezanih z dihalno potjo ali regionalno anestezijo, nismo ugotavljali.

Za pooperativno zdravljenje bolečine je prejemal paracetamol in metamizol. V prvih 24 urah je bolečino po vidni analogni lestvici ocenjeval z največ 2 od 10, zato pomembnejša uporaba sistemskih opioidov ni bila potrebna.

Z mobilizacijo je začel prvi dan po operaciji. Ob razbremenjevanju operiranega spodnjega uda se je učil hoje s podpazdušnimi berglami, začeli smo tudi razgibavanje desnega kolka. Rehabilitacija je bila prilagojena pridruženemu zlomu distalnega radiusa in omejitvam zaradi mavčne imobilizacije zapestja.

Pooperativne radiološke preiskave so pokazale anatomsko repozicijo in ustrezen položaj osteosintetskega materiala. Ob kontrolnih pregledih ni bilo izgube repozicije ali sekundarnega premika. Ob celjenju zloma smo postopno povečevali dovoljeno obremenjevanje desnega spodnjega uda. Bolnik je nadaljeval ambulantno in zdraviliško rehabilitacijo z vajami za izboljšanje gibljivosti, mišične moči in vzorca hoje.

Po štirih mesecih je bil samostojno pokreten, zlomi pa so bili radiološko zaceljeni. Gibljivost obeh kolkov je bila simetrična in neboleča. Ob 12-mesečnem spremljanju je bil brez pripomočkov za hojo, popolnoma mobilen in telesno dejaven. Radioloških znakov posttravmatske artroze nismo ugotovili.

RAZPRAVA

Predstavljeni primer združuje dva zahtevna vidika perioperativnega zdravljenja: kompleksno rekonstrukcijo acetabuluma po anteriornem intrapelvičnem pristopu ter anesteziološko obravnavo bolnika s fiksno subglotično trahealno stenozo. Uspešen izid je temeljil na skupnem načrtovanju travmatološke, anesteziološke in rehabilitacijske ekipe.

Pri zlomu tipa sprednji steber s posteriornim hemitransverzalnim zlomom je pomemben nadzor zlasti nad sprednjim stebrom in kvadrilateralno ploskvijo. Medialni pomik kvadrilateralne ploskve lahko povzroči centralno subluksacijo glavice stegnenice, zato je treba ponovno vzpostaviti notranjo oporo acetabuluma in skladnost sklepne površine. Pararektalni pristop omogoča intrapelvično izpostavitev zgornje veje sramnice, iliopektinealne eminence, kvadrilateralne ploskve in delov zadnjega stebra. Objavljene serije potrjujejo njegovo uporabnost pri dislociranih zlomih s prizadetostjo sprednjega stebra, vendar gre za tehnično zahteven pristop, pri katerem je potrebno dobro poznavanje anatomije medeničnih žil, obturatornega živca in možne žilne povezave corona mortis.

Uporaba tridimenzionalnega modela je v našem primeru omogočila boljše razumevanje prostorskega poteka zloma ter predhodno oblikovanje standardne rekonstrukcijske ploščice. Pri tem ni šlo za individualno izdelan vsadek, temveč za bolniku prilagojeno predoperativno oblikovanje običajne ploščice na natisnjenem modelu medenice. Takšno izrazje je pomembno, saj natančneje opredeli uporabljeno metodo in preprečuje zamenjavo s po meri izdelanim implantatom.

Osrednja posebnost primera je bila izvedba posega v regionalni anesteziji. Pri intrapelvičnem pristopu mora biti spodnji del trebušne stene dovolj sproščen, da je mogoče varno odmakniti mehka tkiva in prikazati notranjo površino medenice. Spinalna anestezija je v predstavljenem primeru zagotovila zadovoljivo senzorično blokado, motorično blokado in relaksacijo trebušne stene. Sedacija s propofolom je izboljšala bolnikovo udobje, hkrati pa je bila ohranjena spontana ventilacija in možnost verbalnega stika.

Odločitev za izogibanje splošni anesteziji je temeljila na posebnostih dihalne poti. Fiksna subglotična stenoza premera približno 8 mm je predstavljala pomembno tveganje ob uvodu v splošno anestezijo. Izguba mišičnega tonusa, poskus prehoda endotrahealnega tubusa skozi stenotični predel, edem ali poškodba fibrozno spremenjene dihalne poti bi lahko povzročili kritično zaporo dihalne poti. Spontana ventilacija je bila zato ohranjena skozi celoten poseg.

Regionalna anestezija pri takšnem bolniku kljub prednostim ni brez tveganja. Morebitna nezadostna blokada, nemir bolnika, krvavitev ali podaljšanje operacije bi lahko zahtevali urgentno konverzijo v splošno anestezijo v okoliščinah, manj ugodnih od načrtovane elektivne oskrbe dihalne poti. Zato tak pristop zahteva natančno izbiro bolnika, dobro sodelovanje kirurške in anesteziološke ekipe, omejen in predvidljiv potek operacije ter vnaprej pripravljen rezervni načrt za oskrbo dihalne poti.

K izvedljivosti posega je verjetno prispevalo več dejavnikov. Zlom je bil natančno opredeljen z računalniško tomografijo, operativni pristop in zaporedje repozicije sta bila načrtovana pred posegom, ploščica pa oblikovana na tridimenzionalnem modelu. S tem se je zmanjšala potreba po dolgotrajnem intraoperativnem prilagajanju osteosinteze. Pomembni so bili tudi izkušenost operativne ekipe, časovno učinkovita izvedba posega in dobra kakovost spinalne blokade.

Blok quadratus lumborum je bil uporabljen kot del multimodalnega zdravljenja bolečine. Njegov namen ni bil zagotoviti primarne kirurške anestezije, temveč zmanjšati pooperativno bolečino v področju reza in potrebo po sistemskih opioidih. To je bilo pri bolniku z zoženo dihalno potjo še posebej pomembno, saj lahko opioidi povzročijo sedacijo in zaviranje dihanja. V prvih 24 urah je bolnik navajal le blago bolečino, dodatna sistemska opioidna analgezija pa ni bila potrebna v večjem obsegu.

Obravnavani primer ima več omejitev. Gre za enega bolnika, zato na podlagi ugodnega izida ni mogoče sklepati, da je regionalna anestezija primerna za vse osteosinteze acetabuluma ali vse intrapelvične pristope. Odločitev je treba vedno prilagoditi zlomnemu vzorcu, predvidenemu trajanju in zahtevnosti posega, bolnikovemu sodelovanju, morebitnim kontraindikacijam za spinalno anestezijo ter izkušnjam obeh ekip. Prav tako ni mogoče ločeno oceniti, v kolikšni meri so k učinkoviti izvedbi prispevali 3D-model, predhodno oblikovanje ploščice, zgodnji čas operacije in regionalna anestezija.

Kljub navedenim omejitvam primer kaže, da je mogoče pri posebej izbranem bolniku z visoko tveganim dihalnim potom izvesti tudi zahtevnejšo rekonstrukcijo acetabuluma brez splošne anestezije. Takšen pristop ne predstavlja rutinske zamenjave za splošno anestezijo, temveč individualizirano rešitev v okoliščinah, v katerih bi manipulacija dihalne poti pomenila nesorazmerno veliko tveganje.

ZAKLJUČEK

Operativno zdravljenje zloma acetabuluma po intrapelvičnem Pararektus pristopu je bilo pri bolniku s fiksno subglotično trahealno stenozo uspešno izvedeno v spinalni anesteziji s sedacijo in ohranjeno spontano ventilacijo. Tridimenzionalni model medenice je omogočil natančno predoperativno načrtovanje in predhodno oblikovanje rekonstrukcijske ploščice, blok quadratus lumborum pa je dopolnil pooperativno multimodalno analgezijo. Primer poudarja pomen individualizirane obravnave in tesnega sodelovanja kirurške ter anesteziološke ekipe. Regionalna anestezija je lahko pri skrbno izbranih bolnikih z visoko tveganim dihalnim potom izvedljiva možnost, vendar zahteva predvidljiv operativni potek in vnaprej pripravljen načrt za morebitno urgentno oskrbo dihalne poti.

SOGLASJE BOLNIKA

Bolnik je podal pisno soglasje za anonimno objavo kliničnega primera in pripadajočega slikovnega gradiva.

Literatura in viri:

1. Cimerman M, Kristan A, Jug M, Tomaževič M. Fractures of the acetabulum: from yesterday to tomorrow. *Int Orthop*. 2021;45(4):1057–1064. doi:10.1007/s00264-020-04806-4.
2. Keel MJB, Ecker TM, Cullmann JL, et al. The Pararectus approach for anterior intrapelvic management of acetabular fractures: an anatomical study and clinical evaluation. *J Bone Joint Surg Br*. 2012;94(3):405–411.
3. Keel MJB, Tomagra S, Bonel HM, Siebenrock KA, Bastian JD. Clinical results of acetabular fracture management with the Pararectus approach. *Injury*. 2014;45(12):1900–1907.
4. Liu G, Chen J, Liang C, et al. The Pararectus approach in acetabular fractures treatment: functional and radiological results. *BMC Musculoskelet Disord*. 2022;23:370. doi:10.1186/s12891-022-05275-z.
5. Hoge S, Rednam M, Chauvin BJ. Acetabular fractures. In: *StatPearls*. Treasure Island: StatPearls Publishing; 2023.
6. Sermon A, Broos P, Vanderschot P. Total hip replacement for acetabular fractures: results in 121 patients operated between 1983 and 2003. *Injury*. 2008;39(8):914–921. doi:10.1016/j.injury.2007.12.004.
7. Schaefer RO, Ivanova S, Leibold CS, et al. The pararectus approach in acetabular fracture fixation: evidence of reproducibility and learnability. *Eur J Trauma Emerg Surg*. 2026;52(1):97. doi:10.1007/s00068-026-03144-1. [pmc.ncbi.nlm.nih.gov]

TRAUMAREGISTER DGU® IN ANALIZA LETNEGA POROČILA ZA SB CELJE ZA LETO 2024

TRAUMAREGISTER DGU® AND ANALYSIS OF THE ANNUAL REPORT FOR GENERAL HOSPITAL CELJE FOR 2024

Erik Glinšek, Lucija Pirnovar, Neža Četina, Luka Skočir, Drago Brilej

Ključne besede: huda poškodba; travmatološka oskrba; umrljivost; RISC III; PICUP

Keywords: major trauma; trauma care; mortality; RISC III; PICUP

IZVLEČEK

Prispevek analizira letno poročilo TraumaRegister DGU® 2025 za SB Celje, ki zajema hudo poškodovane bolnike, obravnavane v letu 2024. V analizo je bilo vključenih 48 bolnikov, pri katerih je bila povprečna teža poškodb večja kot v celotnem registru. Bolnišnična umrljivost je znašala 16,7 %, medtem ko je model RISC III napovedal 18,9-odstotno umrljivost; med ustreznimi preživelimi bolniki je 36,1 % potrebovalo več kot sedem dni intenzivnega zdravljenja v primerjavi s 40,7 %, napovedanimi z modelom PICUP. Več procesnih kazalnikov je pokazalo dobre rezultate, zlasti na področju oskrbe dihalne poti, slikovne diagnostike, stabilizacije medenice in spremljanja strjevanja krvi. Rezultati kažejo, da so bili izidi zdravljenja kljub veliki teži poškodb znotraj pričakovanih vrednosti, medtem ko ostajajo dolga hospitalizacija, trombembolični zapleti, uporaba traneksamične kisline in zakasnitev dokumentacije področja za nadaljnjo analizo.

ABSTRACT

This article analyzes the TraumaRegister DGU® Annual Report 2025 for SB Celje, covering severely injured patients treated in 2024. A total of 48 patients were included, with a higher average injury severity than the overall registry population. In-hospital mortality was 16.7%, compared with a RISC III predicted mortality of 18.9%, while 36.1% of eligible ICU survivors required intensive care for more than seven days compared with a PICUP-predicted rate of 40.7%. Several process indicators showed favourable performance, particularly in airway management, imaging, pelvic stabilization, and coagulation monitoring. The results indicate that outcomes at SB Celje were within expected ranges despite the high injury severity, while prolonged hospitalization, thromboembolic complications, tranexamic acid use, and delays in registry documentation remain areas for further evaluation.

UVOD

Kakovostna obravnava hudo poškodovanega bolnika zahteva hitro diagnostiko, usklajeno multidisciplinarno zdravljenje in stalno spremljanje rezultatov. Pri tem imajo

pomembno vlogo klinični registri, saj omogočajo sistematično zbiranje podatkov, primerjavo med ustanovami in prepoznavanje področij, kjer je mogoče zdravljenje še izboljšati.

Eden največjih tovrstnih registrov je TraumaRegister DGU®, ki deluje pod okriljem Nemškega združenja za travmatologijo. V ta register je SB Celje vključena od leta 2007. Letno poročilo 2025 za Splošno in učno bolnišnico Celje zajema podatke o hudo poškodovanih bolnikih, obravnavanih v letu 2024. Poročilo ne prikazuje zgolj osnovnih podatkov o poškodovancih, temveč tudi kakovost posameznih faz obravnave, intenzivno zdravljenje, zaplete, izide zdravljenja in kakovost dokumentacije.

KAJ JE TRAUMAREGISTER DGU®?

TraumaRegister DGU® je mednarodni register hudo poškodovanih bolnikov, namenjen predvsem spremljanju in izboljševanju kakovosti travmatološke oskrbe. V poročilu za leto 2024 je sodelovalo 684 bolnišnic, od tega 70 iz držav zunaj Nemčije, med njimi tudi Slovenija. V 19 letih sodelovanja SB Celje smo v register vpisali 959 pacientov. V registru je bilo v letu 2024 dokumentiranih 36.809 bolnikov, od katerih jih je 30.754 izpolnjevalo kriterije osnovne skupine, na kateri temelji večina analiz.

V osnovno skupino so vključeni vsi bolniki z MAIS ≥3 ter bolniki z MAIS 2, ki so umrli ali so potrebovali zdravljenje na intenzivni terapiji. MAIS pomeni najvišjo stopnjo poškodbe po lestvici AIS pri posameznem bolniku in tako predstavlja resnost njegove najtežje posamezne poškodbe.

Register spremlja celotno pot bolnika: predbolnišnično obravnavo, diagnostiko in zdravljenje v urgentnem centru, operativne posege, zdravljenje na intenzivni terapiji, zaplete, dolžino hospitalizacije in končni izid zdravljenja. Pomemben del poročila predstavljajo tudi kazalniki procesne kakovosti in primerjava rezultatov posamezne ustanove z rezultati celotnega registra.

NOVI PROGNOSTIČNI MODELI: RISC III IN PICUP

Poročilo 2025 prvič uporablja novi model RISC III – Revised Injury Severity Classification, ki ocenjuje pričakovano bolnišnično umrljivost glede na značilnosti in težo poškodbe ter klinične podatke bolnika. Tako je mogoče dejansko umrljivost posamezne ustanove primerjati z umrljivostjo, ki bi jo glede na težo poškodovanih bolnikov pričakovali.

Novost je tudi model PICUP – Prolonged ICU Prediction, ki pri preživelih bolnikih ocenjuje verjetnost podaljšanega bivanja na intenzivni terapiji, opredeljenega kot več kot sedem dni. Model vključuje dejavnike, kot so starost, število diagnoz, najtežja poškodba, težka poškodba glave ali hrbtenice, ASA, transfuzija, mehanska ventilacija, šok in sekundarni transfer.

Oba modela omogočata bolj smiselno primerjavo med bolnišnicami, saj rezultatov ne ocenjujeta zgolj na podlagi surovih odstotkov, temveč upoštevata tudi težo obravnavane populacije.

ZNAČILNOSTI BOLNIKOV V SB CELJE

V letu 2024 je bilo v osnovno skupino vključenih 48 bolnikov, vsi pa so bili primarno sprejeti v SB Celje. Vsi bolniki so imeli MAIS ≥3, kar potrjuje, da je šlo za populacijo resno poškodovanih bolnikov. Med njimi jih je bilo 44 oziroma 92 % zdravljenih na intenzivni terapiji, 36 oziroma 75 % pa je imelo ISS ≥16.

Povprečna starost bolnikov je bila 56,1 leta, 79,2 % pa je bilo moških. Večina poškodb je bila topih, in sicer 95,8 %, kar je primerljivo s celotnim registrom.

Pomembno je poudariti, da je bila obravnavana populacija v Celju v povprečju težje poškodovana kot populacija celotnega registra. Povprečni ISS je znašal 22,4, medtem ko je bilo povprečje TR-DGU 18,5. Delež bolnikov z ISS ≥16 je bil 75,0 % v primerjavi s 55,5 % v registru, težjo poškodbo glave pa je imelo 52,1 % bolnikov v primerjavi z 38,3 % v celotnem registru.

VZOREC IN MEHANIZMI POŠKODB

Analiza poškodb za obdobje 2022–2024 kaže, da so bile pri bolnikih SB Celje najpogosteje prizadete prsni koš in glava. Poškodbe prsnega koša so bile prisotne pri 57,5 % bolnikov, poškodbe glave pa pri 55,1 %. Sledile so poškodbe zgornjih okončin, hrbtenice, trebuha, medenice in spodnjih okončin.

Pri resnih poškodbah z AIS ≥3 je bil najpogosteje prizadet prsni koš, pri 51,2 % bolnikov, sledila je glava z 48,8 %. Posebej pomemben je podatek, da je imelo 37,8 % bolnikov več kot eno resno poškodovano telesno regijo, kar je več od 28,8 % v celotnem registru.

Med mehanizmi poškodb so v letu 2024 izstopali padci z višine nad 3 metre in padci z manjše višine, oba s po 21,3 %, ter prometne nesreče z osebnimi avtomobili, ki so predstavljale 19,1 % primerov. Motoristične nesreče so predstavljale 12,8 % primerov.

	Your hospital 2022-2024	TR-DGU 2022-2024
Patients in the basic group	100 % (N = 127)	100 % (N = 93,420)
Head	55.1 % (n = 70)	46.6 % (n = 43,517)
Face	8.7 % (n = 11)	11.0 % (n = 10,251)
Neck	0.0 % (n = 0)	1.9 % (n = 1,795)
Thorax	57.5 % (n = 73)	46.1 % (n = 43,047)
Abdomen	27.6 % (n = 35)	14.5 % (n = 13,554)
Spine	29.1 % (n = 37)	29.8 % (n = 27,812)
Arms	36.2 % (n = 46)	28.8 % (n = 26,931)
Pelvis	22.8 % (n = 29)	15.3 % (n = 14,280)
Legs	20.5 % (n = 26)	22.7 % (n = 21,185)

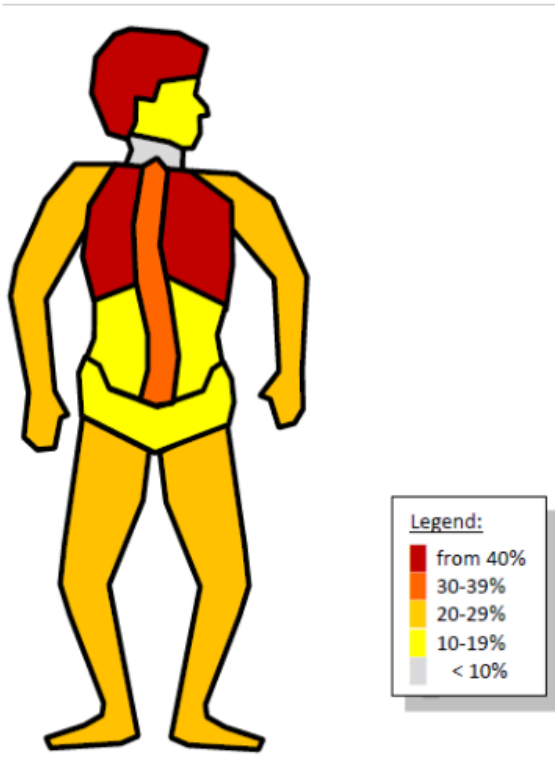

Slika 1. Tabela primerjave razporeditev poškodb ter grafični prikaz porazdelitve glede na človeško telo (povzeto iz Annual Report 2025 - TraumaRegister DGU®)

PREDBOLNIŠNIČNA OSKRBA IN URGENTNA OBRAVNAVA

Predbolnišnični kazalniki so bili v več pogledih zelo dobri. Med bolniki z GCS ≤8 je bila intubacija izvedena pri 92 % bolnikov, v primerjavi z 82 % v celotnem registru. Pri prehospitalno intubiranih bolnikih je bila kapnometrija uporabljena v 100 % primerov, kar presega povprečje registra.

Pri bolnikih z nestabilno poškodbo medenice je bil medenični pas v letu 2024 uporabljen pri vseh štirih ustreznih bolnikih.

V urgentnem centru je bil whole-body CT opravljen pri 75 % bolnikov, kar je primerljivo s 72,2 % v TR-DGU. Pri bolnikih z GCS <14 je bila CT diagnostika glave opravljena v 100 % primerov.

Povprečni čas od sprejema do whole-body CT je znašal približno 30 minut, kar je nekoliko več od povprečja registra, ki je znašalo 27 minut.

HEMOSTAZA, TRANSFUZIJA IN TRANEKSAMIČNA KISLINA

Transfuzijo je v urgentni fazi prejelo 18,8 % bolnikov, kar je več od 9,2 % v registru, vendar je treba ta podatek razlagati v kontekstu večje teže poškodb. Pri transfundiranih bolnikih je bilo povprečno porabljenih 3,2 enote eritrocitov v primerjavi s 4,4 enote v TR-DGU. Posebej izstopa pogosta uporaba ROTEM oziroma

tromboelastografije, ki je bila uporabljena pri 41,7 % bolnikov, v primerjavi z 8,8 % v registru.

Uporaba traneksamične kisline predstavlja eno od področij, kjer poročilo kaže razliko glede na primerjalne podatke. Pri transfundiranih bolnikih je bila prehospitalna uporaba TXA podobna kot v registru, medtem ko je bila uporaba TXA v urgentnem centru nižja. Ker so bile številke bolnikov majhne in ker so nekateri bolniki TXA prejeli že pred prihodom v bolnišnico, ta podatek zahteva predvsem notranjo analizo posameznih primerov.

INTENZIVNO ZDRAVLJENJE

V letu 2024 je zdravljenje na intenzivni terapiji potrebovalo 44 od 48 bolnikov. Mehansko ventiliranih je bilo 61,4 % bolnikov, kar je bistveno več kot 35,2 % v celotnem registru. Organska odpoved je bila prisotna pri 56,8 % bolnikov, večorganska odpoved pa pri 10,9 %. Povprečna dolžina bivanja na intenzivni terapiji je znašala 9 dni, medtem ko je bilo povprečje registra 6,1 dneva.

Ti podatki ponovno kažejo na visoko zahtevnost in težo obravnavanih bolnikov.

UMRLJIVOST IN RISC III

V letu 2024 je umrlo 8 od 48 bolnikov, kar predstavlja bolnišnično umrljivost 16,7 %. Model RISC III je za to populacijo napovedal umrljivost 18,9 %. Napovedana vrednost je bila znotraj 95-odstotnega intervala zaupanja dejanske umrljivosti, zato poročilo rezultat ocenjuje kot v pričakovanem območju.

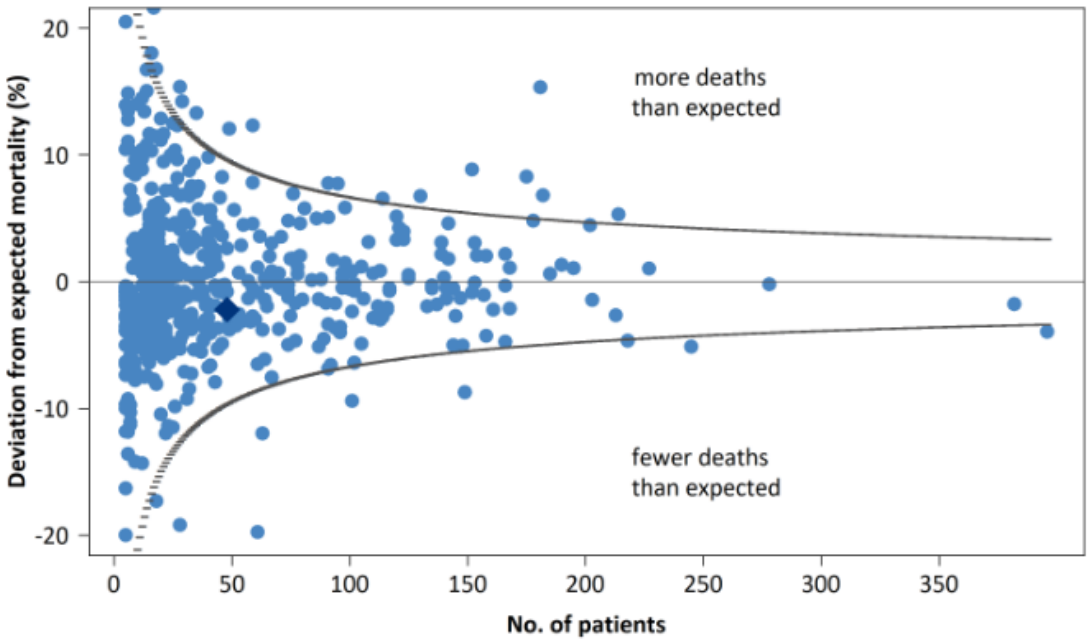

Slika 2. Graf primerjave umrljivosti z ostalimi bolnišnicami v registru. SB Celje je označeno z zvezdico (povzeto iz Annual Report 2025 - TraumaRegister DGU®).

Opazovana umrljivost je bila torej numerično nekoliko nižja od napovedane, standardizirano razmerje umrljivosti pa je bilo približno 0,88. Poročilo tako ne kaže na presežno umrljivost glede na težo in značilnosti obravnavanih bolnikov.

Poročilo posebej izpostavlja tudi posamezne primere, kjer se dejanski izid razlikuje od pričakovanega. Med 33 bolniki z napovedanim tveganjem smrti pod 15 % je umrl en bolnik. Takšni primeri so posebej primerni za individualno notranjo analizo kakovosti.

PODALJŠANO BIVANJE NA INTENZIVNI TERAPIJI – PICUP

Med 36 preživelimi bolniki, ki so bili zdravljeni na intenzivni terapiji in so bili primerni za analizo PICUP, jih je 13 oziroma 36,1 % ostalo na intenzivni terapiji več kot sedem dni. Model PICUP je napovedal delež 40,7 %. Tudi ta rezultat je bil ocenjen kot znotraj pričakovanega območja.

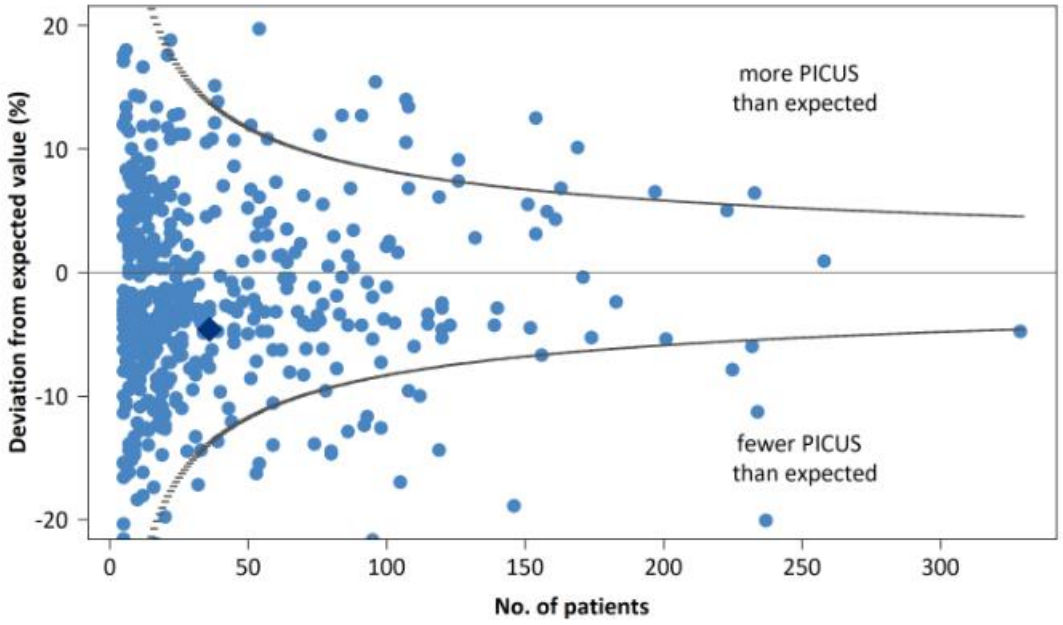

Slika 3. Graf primerjave kazalnika PICUS med različnimi bolnišnicami v registru. SB Celje je označeno z rombom (povzeto po Annual Report 2025 - TraumaRegister DGU®).

To pomeni, da kljub težki poškodovanosti populacije ni bilo znakov nesorazmerno visokega deleža podaljšanega intenzivnega zdravljenja.

DOLŽINA HOSPITALIZACIJE IN ODPUST

Povprečna dolžina hospitalizacije je znašala 27,4 dneva, kar je bistveno več kot 13,4 dneva v celotnem registru. Pri preživelih je bila povprečna hospitalizacija 30,6 dneva v primerjavi s 14,3 dneva v TR-DGU.

Med 40 preživelimi je bilo 75 % bolnikov odpuščenih domov, 20 % v rehabilitacijski center in 5 % drugam. Noben bolnik ni bil premeščen v drugo akutno bolnišnico.

Posebej izstopa dolga hospitalizacija bolnikov, ki so bili nato premeščeni v rehabilitacijo. Pri teh bolnikih je povprečna dolžina hospitalizacije znašala 88,3 dneva, kar je bistveno več od 24,6 dneva v registru. Poročilo samo ne omogoča sklepanja o vzroku, lahko pa ta podatek nakazuje potrebo po analizi dostopnosti rehabilitacijskih in drugih postakutnih kapacitet.

FUNKCIONALNI IZID IN ZAPLETI

Med preživelimi z dokumentiranim funkcionalnim izidom je imelo 28,9 % dobro okrevanje, 52,6 % zmerno prizadetost, 10,5 % hudo prizadetost in 7,9 % persistentno vegetativno stanje. Ti rezultati niso neposredno prilagojeni glede na težo poškodb, zato jih je treba interpretirati previdno, posebej ob večjem deležu hudih poškodb glave in večorganskih poškodb.

Trombembolični dogodki so bili zabeleženi pri 8,3 % bolnikov, v primerjavi s 3,1 % v registru. Tudi tu gre zaradi majhnega absolutnega števila predvsem za signal, ki bi ga bilo smiselno preveriti z analizo posameznih primerov.

KAKOVOST DOKUMENTACIJE

Eno najmočnejših področij poročila je kakovost dokumentacije. Vsi bolniki so bili za izračun RISC III ustrezno dokumentirani, pri čemer je bilo v letu 2024 100 % primerov ocenjenih kot dobro dokumentiranih.

Kombinirana popolnost desetih ključnih prognostičnih parametrov je v SB Celje znašala 98,5 %, medtem ko je bilo povprečje registra 92,5 %.

Slabša stran dokumentacijskega procesa pa je bila časovna zakasnitev. Povprečni čas od poškodbe do začetka dokumentacije v registru je znašal 8 mesecev, povprečni čas od odpusta do zaključka dokumentacije pa 7,7 meseca, kar je dlje od povprečja registra.

RAZPRAVA

Poročilo kaže, da SB Celje obravnava populacijo bolnikov z nadpovprečno težkimi poškodbami. Višji povprečni ISS, večji delež bolnikov z ISS ≥16, več hudih poškodb glave ter več bolnikov z več kot eno resno poškodovano telesno regijo kažejo na zahtevno travmatološko populacijo.

Kljub temu je bila dejanska umrljivost nekoliko nižja od napovedane po RISC III, delež podaljšanega intenzivnega zdravljenja pa nekoliko nižji od napovedi PICUP. Obe vrednosti sta bili statistično znotraj pričakovanega območja, zato poročilo ne kaže na slabše rezultate glede na težo bolnikov.

Posebej pozitivni so tudi nekateri procesni kazalniki, med njimi kapnometrija po intubaciji, intubacija nezavestnih bolnikov, CT diagnostika pri zmanjšani zavesti,

uporaba medeničnega pasu in visoka stopnja uporabe ROTEM testiranja strjevanja krvi.

Na drugi strani poročilo odpira nekaj področij za nadaljnjo notranjo analizo. Mednje sodijo predvsem dolga hospitalizacija, posebej pred rehabilitacijo, uporaba traneksamične kisline v urgentnem centru, nekateri časi do urgentnih operativnih posegov, trombembolični dogodki ter časovna zakasnitev pri vnosu podatkov v register.

Pomembno je poudariti, da majhno število bolnikov pomeni veliko statistično negotovost pri številnih kazalnikih. Razlika nekaj posameznih primerov lahko pomembno spremeni odstotke, zato je pri interpretaciji rezultatov bistveno kombinirati statistične podatke z individualnim pregledom konkretnih bolnikov.

ZAKLJUČEK

Letno poročilo TraumaRegister DGU® za leto 2024 predstavlja pomembno orodje za spremljanje kakovosti oskrbe hudo poškodovanih bolnikov v SB Celje. Podatki kažejo, da bolnišnica obravnava težko poškodovano populacijo z velikim deležem hudih poškodb glave in prsnega koša ter pogostim poškodbam večih telesnih regij.

Kljub zahtevnosti obravnavanih bolnikov sta bila tako dejanska umrljivost kot delež podaljšanega bivanja na intenzivni terapiji znotraj pričakovanih vrednosti, kakovost dokumentacije pa je bila zelo visoka. Glavna področja za nadaljnje izboljšave se kažejo predvsem v optimizaciji nekaterih procesov akutne obravnave ter v skrajševanju dolžine hospitalizacije in izboljšanju prehoda v rehabilitacijsko oskrbo.

TraumaRegister DGU® tako ne predstavlja le zbirke podatkov, temveč predvsem orodje za objektivno spremljanje kakovosti, primerjavo rezultatov in načrtovanje nadaljnjih izboljšav travmatološke oskrbe.

Literatura in viri:

1. Sektion NIS of the DGU & AUC. Annual Report 2025 TraumaRegister DGU® for the year 2024. General and Teaching Hospital Celje. TraumaRegister DGU®; 2025.

VREDNOTENJE NOVE SPLETNE PLATFORME ZA UČENJE OSNOVNIH VATS SPRETNOSTI PO NAČELIH NAČRTOVANE VADBE

EVALUATION OF A NOVEL WEB BASED PLATFORM FOR LEARNING FUNDAMENTAL VATS SKILLS BASED ON THE PRINCIPLES OF DELIBERATE PRACTICE

Lara Hvastija, Chiara Kovačič, Katarina Ham, Ana Mavko, Tomaž Štupnik

Ključne besede: videotorakoskopska kirurgija; simulacija; načrtovana vadba; samoocenjevanje; povratna informacija

Keywords: video-assisted thoracoscopic surgery; simulation; deliberate practice; self-assessment; feedback

POVZETEK

PREDSTAVITEV

Videoasistirana torakoskopska kirurgija (VATS) zahteva znanje kompleksnih ročnih spretnosti. Simulacijsko učenje omogoča varno in ponovljivo vadbo teh spretnosti, vendar pa je dostopnost do strukturirane vadbe z usmerjeno povratno informacijo omejena.[1-4] LearnVATS je nova spletna izobraževalna platforma, zasnovana za ciljno vadbo osnovnih VATS spretnosti po načelih načrtovane vadbe (ang. deliberate practice – DP).[5,6] Dostopna je preko običajnega spletnega brskalnika in ne zahteva posebne računalniške opreme.[6]

Za izvedbo vaj sta potrebna fizični simulator (Ethicon-Štupnik) in endoskopski videosistem. Simulator je model prsnega koša z rebri z zamenljivimi ploščatimi (2D) in anatomskimi (3D) silikonskimi vložki pljuč. Priložena je tudi preostala torakoskopska oprema – kamera, vir svetlobe, zaslon in kirurški instrumenti. Simulator je namenjen treningu uporabe 30-stopinjske kamere, prijemanja s prijemalko, klinaste resekcije, preparacije žil, uporabe spenjalnika in tudi učenju zahtevnejših posegov, kot sta lobektomija in segmentektomija.[5,7]

Učni program sestavljajo kratke, standardizirane naloge, pri katerih posamezna vaja omogoča razvijanje določene osnovne torakoskopske spretnosti. Uporabniki sledijo navodilom za izvajanje naloge in v naprej določenimi ocenjevalnimi kriteriji, ki so predstavljena v okviru platforme. Izvedbo naloge posnamejo in jo pošljejo

strokovnemu ocenjevalcu v pregled. Preko platforme nato v kratkem času dobijo strukturirano poročilo o uspehu opravljene naloge. LearnVATS uporabniku omogoča tudi vodeno samoocenjevanje.[6]

MATERIALI IN METODE

Učinkovitost simulacijske platforme smo ovrednotili v pilotni raziskavi, v kateri je sodelovalo 43 študentov medicine, ki so izvajali standardizirano nalogo dotikanja tarč na VATS simulatorju v desetih zaporednih treningih. Naloga je namenjena treningu natančnega vodenja instrumentov, njihovega odpiranja in vrtenja okoli osi, samostojne uporabe desne in leve roke ter upravljanja 30-stopinjske torakoskopske kamere.

Udeleženci so bili randomizirani v tri skupine. Kontrolna skupina (NF) do zaključka treningov ni prejela povratne informacije, skupina s strokovno oceno (EF) je po vsakem treningu prejela strokovno povratno informacijo preko platforme, skupina s samoocenjevanjem (SA) je po vsakem treningu s platformo izvedla vodeno samooceno. Med skupinami smo primerjali natančnost izvedbe naloge in delež opravljene naloge (DON). Pri SA skupini smo primerjali skladnost med samooceno ter strokovno oceno. Natančnost in DON smo analizirali z linearnim mešanim modelom, zanesljivost smo opredelili z intraklasnim korelacijskim koeficientom (ICC).

REZULTATI

Skupini EF in SA sta dosegli +17,0 % ($p < 0,001$) in +9,5 % ($p = 0,009$) višjo natančnost v primerjavi s kontrolno skupino. Med skupinama EF in SA ni bilo statistično pomembne razlike ($p = 0,123$). Sto odstotni DON je najpogosteje dosegla skupina SA (v 50,0 % primerov), v najmanjši pa NF (v 36,2 % primerov), vendar se skupine med sabo niso pomembno razlikovale. Zanesljivost med samoocenami in ocenami strokovnega ocenjevalca je bila dobra (ICC = 0,70), beležili smo 6,6 % ($p < 0,001$) pozitivno pristranskost samoocen.

ZAKLJUČEK

Spletna platforma learnVATS.com omogoča strukturirano simulacijsko učenje osnovnih VATS spretnosti z video analizo in vodenim samoocenjevanjem po načelih DP. Takšen pristop lahko izboljša učinkovitost učenja osnovnih VATS spretnosti ter z večjo dostopnostjo do strukturirane vadbe s povratno informacijo podpre samostojno in ponovljivo učenje. Ker začetniki svoje sposobnosti deloma precenjujejo, bi bila za spremljanje napredka smiselna kombinacija rednega samoocenjevanja in občasne strokovne ocene.

ABSTRACT

INTRODUCTION

Video-assisted thoracoscopic surgery (VATS) requires complex technical skills. Simulation-based training enables safe, repeatable practice, but access to structured

training with targeted feedback remains limited.[1-4] LearnVATS is a web-based educational platform designed to support focused practice of fundamental VATS skills according to the principles of deliberate practice.[5,6] It is accessible through a standard web browser without specialized computer hardware.[6]

The exercises require an Ethicon–Štupnik physical simulator and an endoscopic video system. The simulator comprises a ribbed chest model with interchangeable flat (2D) and anatomical (3D) silicone lung inserts. Together with a camera, light source, monitor and thoracoscopic instruments, it supports training in camera control, lung manipulation, wedge resection, vessel dissection, stapling, lobectomy and segmentectomy.[5,7]

The curriculum consists of short, standardized tasks, each targeting a specific skill. The platform provides task instructions and assessment criteria; users record and submit their performance for expert review, receive structured feedback, and can perform guided self-assessment.[6]

MATERIALS AND METHODS

We evaluated the platform in a pilot study involving 43 medical students who performed the standardized Poking Exercise on the VATS simulator over ten consecutive training sessions. The exercise trains precise instrument manipulation, opening and axial rotation, independent use of the right and left hands, and control of a 30° thoracoscopic camera.

Participants were randomized into three groups: a no-feedback control group (NF), which received no feedback until training was complete; an expert-feedback group (EF), which received feedback through the platform after each session; and a self-assessment group (SA), which performed guided self-assessment after each session. Task accuracy and task completion were compared between groups. In the SA group, agreement between self-assessment and expert assessment was also evaluated. Accuracy and completion were analysed using linear mixed-effects models, and agreement was assessed using the intraclass correlation coefficient (ICC).

RESULTS

Compared with the control group, the EF and SA groups achieved +17.0% ($p < 0.001$) and +9.5% ($p = 0.009$) higher task accuracy, respectively. There was no statistically significant difference between the EF and SA groups ($p = 0.123$). A 100% completion was achieved most frequently in the SA group (50.0% of cases) and least frequently in the NF group (36.2% of cases), however, the differences between groups were not statistically significant. Agreement between self-assessment and expert assessment was good (ICC = 0.70). Self-assessments demonstrated a positive bias of 6.6% ($p < 0.001$).

CONCLUSION

The learnVATS.com platform enables structured simulation-based learning of fundamental VATS skills through video analysis and guided self-assessment according to the principles of deliberate practice. This approach may improve core VATS skills learning and, by increasing access to structured practice with feedback, support independent and repeatable learning. As novices tend to overestimate their abilities, combining regular self-assessment with periodic expert assessment may be appropriate for monitoring progress.

Literatura in viri / Literature:

1. Whittaker G, Ghita I-A, Taylor M, et al. Current Status of Simulation in Thoracic Surgical Training. The Annals of Thoracic Surgery 2023;116:1107–15.
2. Grossi S, Cattoni M, Rotolo N, et al. Video-assisted thoracoscopic surgery simulation and training: a comprehensive literature review. BMC Med Educ 2023;23:535.
3. Han JJ, Patrick WL. See one—practice—do one—practice—teach one—practice: The importance of practicing outside of the operating room in surgical training. The Journal of Thoracic and Cardiovascular Surgery 2019;157:671–7.
4. Štupnik T, Stork T. Training of video-assisted thoracoscopic surgery lobectomy: the role of simulators. Shanghai Chest 2018;2:52–52.
5. Wickramasinghe D, Vincent J. The use of deliberate practice in simulation-based surgical training for laparoscopic surgery – a systematic review. BMC Med Educ 2025;25:1047.
6. LearnVATS: Deliberate Practice for VATS Skills [internet]. Ljubljana: LearnVATS; [citirano 25.09.2026]. Dostopno na: https://learnvats.com/
7. Koliakos E, Abdelnour E, Hasenauer A, et al. Objective improvement in dexterity for trainees undergoing a video-assisted thoracoscopic surgery simulation program, a prospective single center study. J Thorac Dis. 2023 Dec 30;15(12):6674-86.

CEMENTIRANA V PRIMERJAVI Z BREZCEMENTNO FIKSACIJO PRI PRIMARNI TOTALNI ARTROPLASTIKI KOLENA: SISTEMATIČNI PREGLED RANDOMIZIRANIH KONTROLIRANIH RAZISKAV

CEMENTED VERSUS CEMENTLESS FIXATION IN PRIMARY TOTAL KNEE ARTHROPLASTY: A SYSTEMATIC REVIEW OF RANDOMIZED CONTROLLED TRIALS

Žiga Godicelj, Matevž Uršič, Samo Karl Fokter

Ključne besede: totalna artroplastika kolena; cementirana fiksacija; brezcementna fiksacija; preživetje vsadka; aseptično omajanje

Keywords: total knee arthroplasty; cemented fixation; cementless fixation; implant survivorship; aseptic loosening

IZVLEČEK

Izhodišče in namen: Cementirana totalna artroplastika kolena (TKA) ostaja najpogosteje uporabljana metoda fiksacije, medtem ko se je zaradi razvoja konstrukcije vsadkov in biomaterialov povečalo zanimanje za sodobno brezcementno TKA. Namen sistematičnega pregleda je bil primerjati preživetje vsadkov, radiološke in klinične izide sodobne cementirane in brezcementne primarne TKA izključno na podlagi randomiziranih kontroliranih raziskav (*angl.* randomized controlled trial; RCT).

Metode: Sistematično iskanje v bazah PubMed, MEDLINE, Scopus, Cochrane CENTRAL in Web of Science je bilo izvedeno julija 2026. Vključene so bile RCT, objavljene med januarjem 2021 in julijem 2026, pri odraslih z napredovalo artrozo kolena, z najmanj 2-letnim spremljanjem. Tveganje pristranosti je bilo ocenjeno z orodjem Cochrane Risk of bias 2 (RoB 2). Zaradi heterogenosti konstrukcije vsadkov, opredelitev izidov in trajanja spremljanja je bila izvedena kakovostna sinteza.

Rezultati: Analiziranih je bilo šest RCT s 1295 primarnimi TKA. Od tega je bilo v kvalitativni izvleček vključenih 1.167 primarnih TKA s cementirano ali brezcementno fiksacijo, 128 jih je bilo zaradi hibridne fiksacije namreč izločenih. Preživetje vsadkov je bilo pri cementirani in brezcementni fiksaciji primerljivo v kratko-, srednje- in dolgoročnem spremljanju. V eni RCT z 10-letnim spremljanjem je bilo pri brezcementni fiksaciji ugotovljeno statistično značilno boljše preživetje tibialne komponente in manj aseptičnega omajanja; druge raziskave niso pokazale pomembnih razlik v revizijah ali omajanju. Radiološki izidi so bili na splošno primerljivi, v nekaterih raziskavah pa je bilo pri brezcementni fiksaciji manj neprogresivnih radiolucentnih linij. Funkcionalni izidi, vključno z Knee Society Score (KSS), Oxford Knee Score (OKS) in Forgotten Joint Score (FJS), so bili podobni.

Zaključek: Sodobna brezcementna TKA zagotavlja primerljive klinične, radiološke in preživetvene izide kot cementirana TKA. Možna prednost brezcementne fiksacije glede dolgoročne obstojnosti tibialne komponente je odvisna od konstrukcije vsadka in še ne omogoča sklepa o splošni prednosti ene metode.

ABSTRACT

Background and objective. Cemented total knee arthroplasty (TKA) remains the most widely used fixation strategy, whereas contemporary cementless TKA has gained increasing interest with advances in implant design and biomaterials. This systematic review aimed to compare implant survivorship, radiographic outcomes, and clinical results of contemporary cemented and cementless primary TKA based exclusively on randomized controlled trials (RCTs).

Methods. A systematic literature search of PubMed, MEDLINE, Scopus, Cochrane CENTRAL, and Web of Science was performed in July 2026. RCTs published between January 2021 and July 2026 involving adults with end-stage knee osteoarthritis and a minimum follow-up of 2 years were eligible. Risk of bias was assessed using the Cochrane RoB 2 tool. Because of substantial heterogeneity in implant designs, outcome definitions, and follow-up periods, findings were synthesized qualitatively.

Results. Six RCTs involving 1295 primary TKAs met the inclusion criteria. Among the 1295 analyzed TKAs, 1167 that underwent either cemented or cementless fixation were included in the qualitative synthesis, whereas 128 were excluded due to utilization of hybrid fixation. Overall implant survivorship was comparable between cemented and cementless fixation across short-, intermediate-, and long-term follow-up. At 10 years, one RCT demonstrated significantly greater tibial component survivorship and a lower incidence of aseptic tibial loosening with cementless fixation, whereas the remaining studies found no significant differences in revision or loosening rates. Radiographic outcomes were generally comparable, although fewer non-progressive radiolucent lines were reported with cementless fixation in some studies. Functional outcomes, including Knee Society Scores, Oxford Knee Scores, and Forgotten Joint Scores, were similar between fixation groups.

Conclusion. Contemporary cementless TKA provides clinical, radiographic, and survivorship outcomes comparable to cemented TKA. Cementless fixation may offer an advantage in long-term tibial component durability, although this finding may be influenced by implant design and remains insufficient to establish superiority. Current evidence does not establish the overall superiority of either fixation strategy.

UVOD

Artroza kolena je ena najpogostejših mišično-skeletnih bolezni ter pomemben vzrok kronične bolečine, funkcijske prizadetosti in invalidnosti. Globalno breme bolezni narašča, predvsem zaradi staranja prebivalstva in večje razširjenosti debelosti.[1,2] Pri napredovali bolezni, ko nekirurško zdravljenje ne zagotavlja več zadovoljivega lajšanja simptomov, je totalna artroplastika kolena uveljavljena možnost zdravljenja, ki pomembno zmanjša bolečino in izboljša funkcijo.[3] Število posegov se povečuje, zato postaja izbira optimalne fiksacije vse pomembnejša.[4,5]

Cementirana fiksacija je zgodovinsko veljala za standard primarne TKA zaradi obsežnih kliničnih izkušenj, dobrega dolgoročnega preživetja, široke uporabnosti ter možnosti nadomeščanja manjših nepravilnosti pri pripravi kosti. Vendar so pri dolgoročni uporabi pomembni obraba polietilena, osteoliza in posledično aseptično omajanje.[6–8]

Brezcementna oziroma biološka fiksacija naj bi z opustitvijo kostnega cementa dosegla trajno osteointegracijo ob ohranjanju kostne mase in brez drobljenja cementa potencialno zmanjšala tveganje za omajanje vsadka.[9] Kljub temu zgodnejše generacije brezcementnih vsadkov niso konsistentno dosegale rezultatov cementirane fiksacije.[10] Z razvojem poroznih površin, sodobnih prevlek in tehnologij izdelave pa so se rezultati sodobnih brezcementnih vsadkov izboljšali.[11]

Ker se TKA vse pogosteje izvaja pri mlajših in aktivnejših bolnikih, je vprašanje dolgoročne obstojnosti fiksacije še posebej pomembno.[12–15] Namen tega sistematičnega pregleda je bil kritično ovrednotiti najnovejše RCT, ki primerjajo cementirano in brezcementno fiksacijo pri primarni TKA.

METODE

RAZISKOVALNO VPRAŠANJE

Pregled je bil izveden in poročan v skladu s priporočili priporočenih postavk za poročanje o sistematičnih pregledih in meta-analizah (*angl.* Preferred Reporting Items for Systematic Reviews and Meta-Analyses; PRISMA) 2020.[16] Raziskovalno vprašanje je bilo oblikovano po okviru populacija, intervencija, primerjava, izid in tip raziskave (*angl.* Population, Intervention, Comparison, Outcome and Study design; PICOS)[16]: populacija so bili odrasli bolniki (≥ 18 let) z napredovalo artrozo kolena, ki so potrebovali primarno TKA; intervencija brezcementna fiksacija; primerjava cementirana fiksacija; izidi preživetje vsadka, radiološki izidi in z bolnikom poročani izidi; tip raziskave RCT.

MERILA VKLJUČITVE IN IZKLJUČITVE

Vključene so bile izključno RCT, objavljene med januarjem 2021 in julijem 2026, pri odraslih z napredovalo artrozo kolena in najmanj 2-letnim spremljanjem. Izključene so bile nerandomizirane, retrospektivne in predklinične raziskave, prikazi primerov, kongresni povzetki, uvodniki, pregledi ter raziskave brez neposredne primerjave fiksacij ali brez ustreznih izidov.

VIRI INFORMACIJ IN IZBOR RAZISKAV

Dva avtorja sta neodvisno izvedla iskanje v bazah PubMed, MEDLINE, Scopus, Cochrane CENTRAL in Web of Science med 14. in 16. julijem 2026. Uporabljeni so bili izrazi, povezani s totalno artroplastiko kolena in načini fiksacije (»cemented«, »cementless«, »uncemented«, »total knee arthroplasty«, »total knee replacement«, »outcome« in »results«), prilagojeni posamezni bazi. Celotna besedila potencialno

ustreznih raziskav sta neodvisno pregledala dva avtorja; nesoglasja so rešili z razpravo med vsemi člani raziskovalne skupine.

Slika 1 prikazuje pot izbora raziskav. V končno sintezo je bilo vključenih šest RCT.[17–22]

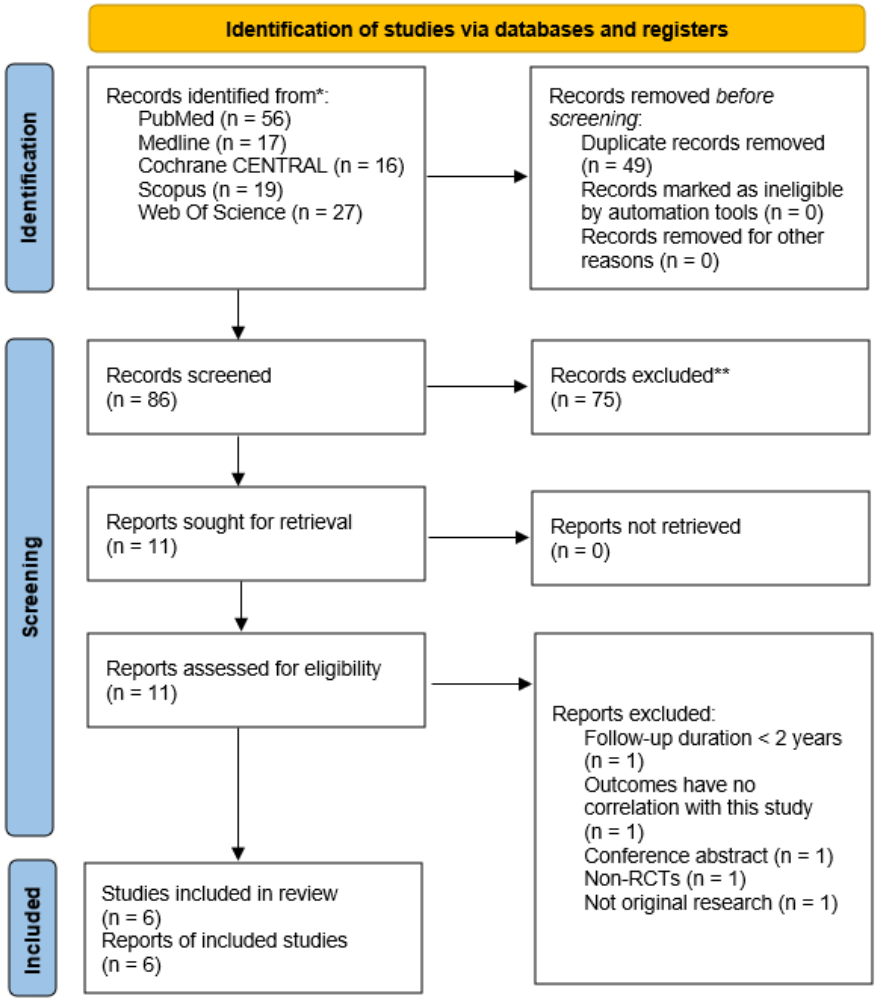

Slika 8. Diagram PRISMA 2020 postopka izbora raziskav

ZBIRANJE PODATKOV

Podatki so bili zbrani s predhodno opredeljenim obrazcem. Zabeleženi so bili značilnosti raziskave, bolnikov in vsadkov ter trajanje spremljanja. Izidi so vključevali preživetje vsadkov, radiološke ugotovitve ter z bolnikom poročane izide z vprašalniki o kvaliteti življenja (*angl.* patient reported outcome measures, PROMs), med njimi Oxford Knee Score (OKS), Knee Society Score (KSS) in Forgotten Joint Score (FJS).

OCENA TVEGANJA PRISTRANOSTI

Tveganje pristranosti v vključenih raziskavah je bilo ocenjeno z revidiranim orodjem Cochrane Risk-of-Bias 2 (RoB 2) za randomizirane raziskave, ki ocenjuje pet domen pristranosti v RCT.[23] Ker je RoB 2 specifičen glede na izid, je bilo tveganje pristranosti ocenjeno ločeno za objektivne izide, radiološke izide in z bolnikom poročane izide (PROM). Pri oceni pristranosti, ki izhaja iz procesa randomizacije, je bilo v eni raziskavi

nekaj pomislekov zaradi pomanjkanja informacij o tem, ali je bilo zaporedje randomizacije skrito do vključitve in razporeditve udeležencev v intervencije. V dveh raziskavah je bilo tveganje pristranosti zaradi odstopanj od predvidenih intervencij ocenjeno kot visoko, v eni raziskavi pa je bilo nekaj pomislekov, predvsem zato, ker so bile v teh treh raziskavah uporabljene analize, ki niso temeljile na načelu intention-to-treat, v nasprotju z navodili RoB 2. Razlika med »visokim tveganjem« in »nekaj pomisleki« je bila prisotnost oziroma odsotnost možnosti pomembnega vpliva na rezultate. Pri merjenju izidov so bili v štirih raziskavah ugotovljeni “nekateri pomisleki” glede subjektivnih izidov (radioloških izidov in PROM), ker ocenjevalci izidov niso bili zaslepljeni. Pri izbiri poročanega rezultata je bilo v petih raziskavah nekaj pomislekov, predvsem zaradi nezadostnih informacij o vnaprej določenem statističnem načrtu analize ali pomanjkanju podrobnosti o načrtovanih analizah v protokolu raziskave oziroma v sami objavi.

Tabela 4. Ocena tveganja pristranosti v vključenih randomiziranih kontroliranih raziskavah po orodju RoB 2.

	Tveganje pristranosti zaradi procesa randomizacije	Tveganje pristranosti zaradi odstopanj od predvidenih intervencij (učinek dodelitve intervenciji)	Tveganje pristranosti zaradi manjkajočih podatkov o izidih	Tveganje pristranosti pri merjenju izida: objektivni izidi (preživetje, revizije)	Tveganje pristranosti pri merjenju izida: radiološki izidi	Tveganje pristranosti pri merjenju izida: PROM	Tveganje pristranosti pri izbiri poročanega rezultata
Hannon P. Charles, 2023	+	?	+	+	?	?	?
Tanariyakul Yot, 2024	+	+	+	+	+	+	?
Young W. Simon, 2026	+	+	+	+	+	+	+
Olson R. Nicholas, 2025	+	–	?	+	?	?	?
Gibon Emmanuel, 2023	?	+	+	+	?	?	?
Awwad E. H. George, 2023	+	–	?	+	?	?	?

Legenda: (+) nizko tveganje; (?) nekaj pomislekov; (–) visoko tveganje.

SINTEZA PODATKOV

Ker so se vključene študije razlikovale glede konstrukcije vsadkov, opredelitev izidov in trajanja spremljanja, kvantitativna metaanaliza ni bila izvedena. Rezultati so bili sintetizirani opisno in primerjani med cementirano in brezcementno fiksacijo.

REZULTATI

ZNAČILNOSTI VKLJUČENIH RAZISKAV

Šest RCT je vključevalo 1.295 kolen. Od tega je bilo 623 kolen zdravljenih z različnimi brezcementnimi tehnikami in 544 s cementirano fiksacijo; 128 kolen je bilo zdravljenih s hibridno fiksacijo in zato niso bila vključena v kvalitativno primerjavo. Končna sinteza je tako obsegala 1.167 kolen.[17–22] Tri raziskave so uporabile sistem Triathlon (Stryker), tri pa sistem NexGen (Zimmer) v različnih konfiguracijah.[17–22]

Vključene populacije so bile večinoma bolniki s primarno artrozo. Merila izključitve so se med raziskavami razlikovala, zlasti glede vnetnega artritisa, indeksa telesne mase, osteoporoze, predhodnih operacij in deformacij. Patelarni resurfacing je bil izveden v petih raziskavah, v eni pa ne.[17–22]

Tabela 5. Značilnosti vključenih randomiziranih kontroliranih raziskav.

Raziskava	Vsadek / dizajn	Način fiksacije (femoralno / tibialno)	Spremljanje	Glavni izidi
Hannon, 2023[17]	Triathlon, CR; brez resurfacinga	C / C (n = 65) Cl / Cl (n = 76)	6 let	Revizije, RLL, OKS, FJS, KSS
Tanariyakul, 2024[18]	Triathlon, CR; resurfacing	C / C (n = 40) Cl /Cl (n = 40)	2 leti	Zapleti, omajanje, RLL, FJS, WOMAC
Young, 2026[19]	Triathlon, CR; resurfacing	C / C (n = 157) Cl / Cl (n = 154)	5 let	Revizije, RLL, OKS, KSS, FJS, EQ-5D
Olson, 2025[20]	NexGen, CR; resurfacing	C / C (n = 50) Cl / Cl (n = 50)	10 let	Preživetje, RLL, posedanje, OKS, KSS
Gibon, 2023[21]	NexGen, PS; resurfacing	C / C (n = 135) C / Cl (n = 126) C / Hi (n = 128*)	10 let	Preživetje, revizije, RLL, KSS
Awwad, 2023[22]	NexGen; resurfacing	Cl / C (n = 97) Cl / Cl (n = 177**)	10 let	Preživetje, RLL, OKS, KSS, WOMAC

Legenda: C – cementirana fiksacija; Cl – brezcementna fiksacija; Hi – hibridna fiksacija; CR – ohranjanje zadnje križne vezi; RLL – radiolucentne linije; OKS – Oxford Knee Score; FJS – Forgotten Joint Score; WOMAC – Western Ontario and McMaster Universities Osteoarthritis Score; EQ-5D – EuroQol 5 Dimensions

** 128 kolen s hibridno fiksacijo ni bilo vključenih v primerjalno sintezo. ** Brezcementna skupina je vključevala 90 kolen s tibialnim monoblokom (z dvema klinoma) iz poroznega tantala in 87 kolen s tibialno komponento s hidroksiapatitno prevleko ter štirimi vijaki.*

V tabeli 2 je prikazana metoda fiksacije ločeno za femoralno in tibialno komponento. V ostalih tabelah je zaradi preglednosti »C / C« poimenovana kot cementirana fiksacija in »Cl / Cl« kot brezcementna. Za študijo Gibon je kot brezcementna fiksacija obravnavana »C / Cl« in za študijo Awwad »Cl / C« kot cementirana.

PREŽIVETJE VSADKOV IN REVIZIJE

Preživetje brez revizije je bilo primerljivo med skupinama v vseh obdobjih spremljanja. Pri kratkotrajnem spremljanju je bilo preživetje 98–100 % v obeh skupinah. Pri srednjeročnem spremljanju je ostalo visoko, brez primerov revizije zaradi aseptičnega omajanja.[17–19]

Pri 10-letnem spremljanju Olson et al. niso ugotovili pomembne razlike v preživetju ob upoštevanju katere koli revizije (91,5 % cementirana proti 95,9 % brezcementna; p > 0,05) ali revizije tibialne komponente (93,7 % proti 95,9 %; p > 0,05).[20] Gibon et al. so poročali o 10-letnem preživetju 89 % pri cementirani in 96 % pri brezcementni tibialni komponenti (p = 0,05), pri čemer je bilo aseptično omajanje tibialne komponente statistično značilno redkejše pri brezcementni fiksaciji (p = 0,003).[21] Awwad et al. pomembne razlike niso ugotovili.[22]

Skupno je bilo med raziskavami opisanih 12 primerov aseptičnega omajanja tibialne komponente v cementirani in 2 v brezcementni skupini.[20–22]

Tabela 6. Preživetje vsadkov in revizije glede na način fiksacije.

Raziskava	C: preživetje brez revizije (%)	CI: preživetje brez revizije (%)	Revizije C/CI
Hannon, 2023[17]	98,5	100,0	1 / 0
Tanariyakul, 2024[18]	100,0	98,0	0 / 1
Young, 2026[19]	99,4	98,7	1 / 2
Olson, 2025[20]	91,5	95,9	5 / 4
Gibon, 2023[21]	89,0	96,0	15 / 4
Awwad, 2023[22]	100,0*	99,5*	0 / 1

Legenda: C – cementirana fiksacija; CI – brezcementna fiksacija

** Groba deleža brez revizije; ločena Kaplan-Meierjeva analiza ni bila poročana.*

RADIOLOŠKI IZIDI

Radiološki izidi so bili na splošno primerljivi. Večina raziskav ni pokazala napredujočega radiološkega omajanja ali osteolize. V treh raziskavah je bilo radiolucentnih linij manj pri brezcementni fiksaciji.[17,19,21] Young et al. so ugotovili manj neprogresivnih radiolucentnih linij pri brezcementni fiksaciji (6,9 % proti 18,1 %; p < 0,001), Gibon et al. pa manj na anteroposteriornih (8,9 % proti 24,2 %; p = 0,001) in stranskih posnetkih (4,9 % proti 13,7 %; p = 0,009).[19,21] Pri Hannon et al. razlika ni bila statistično značilna (31 % proti 42 %; p = 0,333).[17] Olson et al. so po 10 letih poročali o manj stabilnih neprogresivnih radiolucentnih linijah pri brezcementni fiksaciji (6,4 % proti 13,8 %).[20]

Tabela 7. Radiološki izidi in radiolucentne linije.

Raziskava	C (%)	CI (%)	p
Hannon, 2023[17]	42	31	0,333
Young, 2026[19]	18,1 (neprogresivne)	6,9 (neprogresivne)	< 0,001
Olson, 2025[20]	13,8	6,4	—
Gibon, 2023[21]	24,2 AP; 13,7 LAT	8,9 AP; 4,9 LAT	0,001; 0,009

Legenda: C – cementirana fiksacija; CI – brezcementna fiksacija; AP – anteroposteriorno; LAT – stranska projekcija

KLINIČNI IZIDI

Med raziskavami so bili uporabljeni različni PROM, zato neposredna primerjava vseh vprašalnikov ni bila mogoča. V primerjalno analizo so bili vključeni KSS-function, OKS in FJS, ki so bili najbolj dosledno merjeni in poročani v več vključenih študijah. V nobenem obdobju spremljanja ni bilo statistično značilnih razlik med skupinama.[17–22]

Tabela 8. Z bolnikom poročani funkcijski izidi.

Izid	Raziskava	Cementirana	Brezcementna	p
KSS-funkcija	Hannon[17]	76,0 ± 18,1	78,5 ± 19,0	0,50
KSS-funkcija	Young[19]	83,5 ± 18,1	83,0 ± 18,2	0,81
KSS-funkcija	Olson[20]	94,8 ± 12,8	90,5 ± 14,5	0,28
KSS-funkcija	Gibon[21]	66,0 ± 24,0	69,0 ± 25,0	0,51
OKS	Hannon[17]	40,9 ± 7,7	41,8 ± 7,8	0,50
OKS	Young[19]	42,8 ± 6,3	42,1 ± 6,6	0,35
OKS	Olson[20]	44,1 ± 3,9	43,9 ± 4,7	0,80
FJS	Hannon[17]	61,2 ± 28,7	67,7 ± 25,8	0,20
FJS	Tanariyakul[18]	98,0 ± 3,0	97,0 ± 5,0	0,52

Legenda: KSS – Knee Society Score; OKS – Oxford Knee Score; FJS – Forgotten Joint Score

RAZPRAVA

Glavna ugotovitev tega sistematičnega pregleda je, da je sodobna brezcementna fiksacija pri primarni TKA dosegala primerljivo preživetje kot cementirana fiksacija v kratko-, srednje- in dolgoročnem spremljanju. Manj aseptičnega omajanja tibialne komponente in boljše preživetje pri brezcementni fiksaciji je ugotovila ena od vključenih raziskav, ostale pa niso pokazale pomembnih razlik v splošnem preživetju. Vendar pa glede na razpoložljive dokaze ni ugotovljene slabše uspešnosti brezcementne fiksacije.[17–22]

Radiološki izidi so dodatno podprli primerljivost sodobne brezcementne fiksacije. V dveh raziskavah je bilo statistično značilno manj neprogresivnih radiolucentnih linij.[19,21] To je lahko povezano z izboljšano začetno stabilnostjo in postopno osteointegracijo poroznih površin, saj sodobne porozne strukture omogočajo vraščanje kosti in stabilno biološko povezavo med vsadkom in kostjo.[24]

Funkcionalni in z bolnikom poročani izidi so bili med skupinama podobni. KSS, OKS in FJS niso pokazali statistično pomembnih razlik niti pri 10-letnem spremljanju.[17–22] To kaže, da glede funkcije in zaznavanja sklepa razpoložljivi dokazi ne podpirajo jasne splošne prednosti ene metode.

Pomemben vidik je konstrukcija tibialne komponente. V treh raziskavah so bile uporabljene brezcementne komponente s stožčastim konstruktom (*angl.* keel)[17–19] v treh pa konstrukcije z dvema klinoma (*angl.* peg) in poroznimi površinami.[20–22] Porozni tantal omogoča veliko površino za vraščanje kosti, klini pa povečujejo stik med kostjo in vsadkom ter prispevajo k primarni mehanski stabilnosti.[25] Brezcementne komponente s stožčastim konstruktom so se tudi v drugih študijah izkazale za dolgoročno primerljive s cementiranimi.[11,14,15]

Pri interpretaciji raziskave Gibon je treba razlikovati med popolnoma brezcementno in hibridno fiksacijo. V tej raziskavi je bila v eni skupini tibialna baza cementirana, medtem ko sta bila klina vstavljena brez cementa; zato ta konstrukcija ni neposredno enakovredna popolnoma brezcementni fiksaciji, gre za hibridno fiksacijo.[21]

Starost bolnika je pogosto navedena kot indikacija za izbiro brezcementne fiksacije, saj naj bi bila biološka osteointegracija ugodnješa od cementne fiksacije pri mlajših in dejavnejših bolnikih.[13,26,27] Vendar razpoložljivi dolgoročni podatki pri bolnikih, mlajših od 55 let, niso dokazali jasne prednosti brezcementne fiksacije.[14,15] Tudi ta pregled ni pokazal zanesljive starostno odvisne razlike v relativnih izidih. Pri izbiri načina fiksacije je zato smiselno upoštevati starost skupaj s kakovostjo kosti, konstrukcijo vsadka in pričakovano mehansko obremenitvijo.[27]

OMEJITVE

Pregled ima več omejitev. Vključene RCT so se razlikovale glede konstrukcije vsadkov, materialov, geometrije tibialne komponente, resurfacinga pogačice ter uporabe CR oziroma PS zasnove, kar povzroča klinično heterogenost. Čeprav je bilo vključenih šest RCT in 1.167 kolen, je število dogodkov, kot sta aseptično omajanje in revizija, majhno, zato je statistična moč za odkrivanje razlik omejena. Spremljanje je trajalo od 2 do 10 let, merila vključitve glede starosti in kakovosti kosti pa so se razlikovala. Zaradi majhnega števila raziskav ni bilo mogoče zanesljivo oceniti pristranosti objave ali drugih učinkov majhnih raziskav.

ZAKLJUČEK

Sodobna brezcementna fiksacija pri primarni totalni artroplastiki kolena zagotavlja klinične, radiološke in preživetvene izide, primerljive s cementirano fiksacijo. Pri nekaterih sodobnih konstrukcijah, zlasti glede tibialne komponente, so bili opisani ugodnejši dolgoročni izidi, vendar ti rezultati niso bili dosledni med vsemi raziskavami. Razpoložljivi dokazi zato ne utemeljujejo splošne prednosti ene metode fiksacije. Pri izbiri je treba upoštevati značilnosti bolnika, kakovost kosti, konstrukcijo vsadka in pričakovano mehansko obremenitev.

Literatura in viri:

1. Xie X, Zhang K, Li Y, Li Y, Li X, Lin Y, idr. Global, regional, and national burden of osteoarthritis from 1990 to 2021 and projections to 2035: A cross-sectional study for the Global Burden of Disease Study 2021. PLoS One. 2025;20(5):e0324296. doi:10.1371/journal.pone.0324296 PubMed PMID: 40424273; PubMed Central PMCID: PMC12111611.
2. Cui A, Li H, Wang D, Zhong J, Chen Y, Lu H. Global, regional prevalence, incidence and risk factors of knee osteoarthritis in population-based studies. EClinicalMedicine. december 2020;29–30:100587. doi:10.1016/j.eclinm.2020.100587 PubMed PMID: 34505846; PubMed Central PMCID: PMC7704420.
3. Egerton T, Campbell PK. What is end-stage knee osteoarthritis? A scoping and narrative review. Osteoarthr Cartil Open. junij 2026;8(2):100808. doi:10.1016/j.ocarto.2026.100808 PubMed PMID: 42180144; PubMed Central PMCID: PMC13196067.
4. Boutros M, Nham FH, Corsi MP, Aoun M, Lopez J, Kassis E, idr. Bibliometric Analysis of Outpatient Hip and Knee Arthroplasty Research Evolution. Arch Bone Jt Surg. 2025;13(2):87–99. doi:10.22038/ABJS.2024.80590.3681 PubMed PMID: 39980799; PubMed Central PMCID: PMC11836798.
5. DeFrance MJ, Scuderi GR. Are 20% of Patients Actually Dissatisfied Following Total Knee Arthroplasty? A Systematic Review of the Literature. J Arthroplasty. marec 2023;38(3):594–9. doi:10.1016/j.arth.2022.10.011 PubMed PMID: 36252743.
6. Carender CN, Hegde V, Levine BR, Huddleston JI, Cohen-Rosenblum A. Highlights of the 2024 American Joint Replacement Registry Annual Report. Arthroplast Today. junij 2025;33:101727. doi:10.1016/j.artd.2025.101727 PubMed PMID: 40567283; PubMed Central PMCID: PMC12192333.
7. de Grae MNM, Nasehi A, Dalury DF, Masri BA, Sheridan GA. Improved performance of cementless total knee arthroplasty (TKA)across international registries: a comparative review. Ir J Med Sci. april 2025;194(2):675–81. doi:10.1007/s11845-025-03888-6 PubMed PMID: 39928234; PubMed Central PMCID: PMC12031968.
8. Moya-Angeler J, Akkaya M, Innocenti M, Bergadano D, Martin-Alguacil J, León-Muñoz V. Fixation options for total knee arthroplasty: a comprehensive literature review. J Orthop Surg Res. 6. avgust 2024;19(1):463. doi:10.1186/s13018-024-04966-8 PubMed PMID: 39107795; PubMed Central PMCID: PMC11304998.
9. Dalury DF. Cementless total knee arthroplasty: current concepts review. Bone Joint J. julij 2016;98-B(7):867–73. doi:10.1302/0301-620X.98B7.37367 PubMed PMID: 27365463.
10. Collins DN, Heim SA, Nelson CL, Smith P. Porous-coated anatomic total knee arthroplasty. A prospective analysis comparing cemented and cementless fixation. Clin Orthop Relat Res. junij 1991;(267):128–36. PubMed PMID: 2044263.
11. Nam D, Lawrie CM, Salih R, Nahhas CR, Barrack RL, Nunley RM. Cemented Versus Cementless Total Knee Arthroplasty of the Same Modern Design: A Prospective, Randomized Trial. J Bone Joint Surg Am. 3. julij 2019;101(13):1185–92. doi:10.2106/JBJS.18.01162 PubMed PMID: 31274720; PubMed Central PMCID: PMC6641115.
12. Behery OA, Clair AJ, Long WJ, Deshmukh A, Schwarzkopf R. Cementless Primary Total Knee Arthroplasty Will this be the Future? Bull Hosp Jt Dis (2013). marec 2021;79(1):6–10. PubMed PMID: 33704031.
13. AlShehri Y, Megaloikonomos PD, Neufeld ME, Howard LC, Greidanus NV, Garbuz DS, idr. Cementless Total Knee Arthroplasty: A State-of-the-Art Review. JBJS Rev. 1. julij 2024;12(7). doi:10.2106/JBJS.RVW.24.00064 PubMed PMID: 38968372.
14. Kim YH, Park JW, Lim HM, Park ES. Cementless and cemented total knee arthroplasty in patients younger than fifty five years. Which is better? Int Orthop. februar 2014;38(2):297–303.

doi:10.1007/s00264-013-2243-4 PubMed PMID: 24420155; PubMed Central PMCID: PMC3923946.

15. Kim YH, Park JW, Jang YS. The 22 to 25-Year Survival of Cemented and Cementless Total Knee Arthroplasty in Young Patients. J Arthroplasty. februar 2021;36(2):566–72. doi:10.1016/j.arth.2020.08.001 PubMed PMID: 32843257.

16. Page MJ, McKenzie JE, Bossuyt PM, Boutron I, Hoffmann TC, Mulrow CD, idr. The PRISMA 2020 statement: an updated guideline for reporting systematic reviews [Internet]. 29. marec 2021. doi:10.1136/bmj.n71

17. Hannon CP, Salih R, Barrack RL, Nunley RM. Cementless Versus Cemented Total Knee Arthroplasty: Concise Midterm Results of a Prospective Randomized Controlled Trial. J Bone Joint Surg Am. 20. september 2023;105(18):1430–4. doi:10.2106/JBJS.23.00161 PubMed PMID: 37347823.

18. Tanariyakul Y, Kanitnate S, Tammachote N. Cementless and Cemented Total Knee Arthroplasties Have Similar Outcomes but Cementless Patellar Component Migration was Observed in a Paired Randomized Control Trial. The Journal of Arthroplasty. 1. maj 2024;39(5):1266–72. doi:10.1016/j.arth.2023.10.055

19. Young SW, Tay ML, Kawaguchi K, Farrington WJ, Rooyen R van, Sharp R, idr. The Mark Coventry Award: Five-Year Outcomes of a Randomized Controlled Trial on Cemented versus Uncemented Total Knee Arthroplasty: The KneeFix Trial. The Journal of Arthroplasty. 1. julij 2026;41(7):S3-S10.e4. doi:10.1016/j.arth.2026.04.001 PubMed PMID: 41966425.

20. Olson NR, Parks NL, Nagda SS, McAsey CJ, Fricka KB. To Cement or Not? Ten-Year Results of a Prospective, Randomized Study Comparing Cemented versus Cementless Total Knee Arthroplasty. The Journal of Arthroplasty. 1. oktober 2025;40(10):2630–6. doi:10.1016/j.arth.2025.04.076

21. Gibon E, Lewallen DG, Larson DR, Stuart MJ, Pagnano MW, Abdel MP. John N. Insall Award: Randomized Clinical Trial of Cementless Versus Cemented Tibial Components: Durable and Reliable at a Mean 10-Years Follow-Up. The Journal of Arthroplasty. 1. junij 2023;38(6):S14–20. doi:10.1016/j.arth.2023.03.015 PubMed PMID: 36931364.

22. Awwad GEH, Ahedi H, Angadi D, Kandhari V, Coolican MRJ. A prospective randomised controlled trial of cemented and uncemented tibial baseplates: functional and radiological outcomes. Arch Orthop Trauma Surg. september 2023;143(9):5891–9. doi:10.1007/s00402-023-04831-z PubMed PMID: 37000266.

23. Sterne JAC, Savović J, Page MJ, Elbers RG, Blencowe NS, Boutron I, idr. RoB 2: a revised tool for assessing risk of bias in randomised trials. BMJ. 28. avgust 2019;366:l4898. doi:10.1136/bmj.l4898 PubMed PMID: 31462531.

24. Cherian JJ, Banerjee S, Kapadia BH, Jauregui JJ, Harwin SF, Mont MA. Cementless total knee arthroplasty: a review. J Knee Surg. junij 2014;27(3):193–7. doi:10.1055/s-0034-1374811 PubMed PMID: 24764231.

25. Bobyn JD, Stackpool GJ, Hacking SA, Tanzer M, Krygier JJ. Characteristics of bone ingrowth and interface mechanics of a new porous tantalum biomaterial. J Bone Joint Surg Br. september 1999;81(5):907–14. doi:10.1302/0301-620x.81b5.9283 PubMed PMID: 10530861.

26. Chen C, Li R. Cementless versus cemented total knee arthroplasty in young patients: a meta-analysis of randomized controlled trials. J Orthop Surg Res. 19. avgust 2019;14(1):262. doi:10.1186/s13018-019-1293-8 PubMed PMID: 31426816; PubMed Central PMCID: PMC6700781.

27. Mosher ZA, Bolognesi MP, Malkani AL, Meneghini RM, Oni JK, Fricka KB. Cementless Total Knee Arthroplasty: A Resurgence-Who, When, Where, and How? J Arthroplasty. september 2024;39(9 Suppl 2):S45–53. doi:10.1016/j.arth.2024.02.078 PubMed PMID: 38458333.

PRIMERJAVA SKUPIN POŠKODOVANCEV, OBRAVNAVANIH V OBDOBJU OSMIH LET V SB CELJE V DVEH LOČENIH TRILETNIH OBDOBJIH, NA PODLAGI PODATKOV IZ REGISTRA TRAUMAREGISTER DGU®

COMPARISON OF TRAUMA PATIENTS GROUPS TREATED OVER EIGHT YEARS AT CELJE GENERAL HOSPITAL DURING TWO SEPARATE THREE-YEAR PERIODS, BASED ON DATA FROM THE TRAUMAREGISTER DGU®

Lucija Pirnovar, Neža Četina, Erik Glinšek, Luka Skočir, Drago Brilej

Ključne besede: poškodbe; demografija; bolnišnica

Keywords: injuries; demographics; hospital

IZVLEČEK

Namen prispevka je primerjati dve skupini poškodovancev, ki so bili obravnavani v ločenih triletnih obdobjih na Travmatološkem oddelku Splošne bolnišnice Celje v osmih letih. Osredotočili smo se na primerjavo demografije, zdravstvenega stanja pacientov pred poškodbo, njihove obravnave, resnosti in razporeditve poškodb, izida in stopnje umrljivosti. Pri tem smo se oprli na podatke letnih poročil registra TraumaRegister DGU® za leti 2020 in 2025. Na koncu smo podatke naših pacientov primerjali s podatki regionalnih bolnišnic, ki so vključene v register.

ABSTRACT

The purpose of this paper is to compare trauma patients treated in two different three years long periods at the Department of Traumatology of Celje General Hospital over eight years. The focus was on the comparison of patient demographics, their health status before the injury, management, the severity and pattern of their injuries, clinical outcomes and mortality rates, based on data from the TraumaRegister DGU® annual reports for 2020 and 2025. Finally, we compared the data of our patients with the data from the register, representative of all regional hospitals that take part in it.

UVOD

Poškodbe so po naravi načeloma nepričakovane, a hkrati glede na svojo resnost zahtevajo hitro in pravilno ukrepanje ob upoštevanju predhodnega zdravstvenega

stanja. Element nepričakovanosti daje dodatno vrednost poznavanju demografije prebivalstva, saj nam to omogoča boljšo pripravo na obravnavo pacientov. Po drugi strani je za ocenjevanje kakovosti pomembno spremljanje poteka obravnave in izidov zdravljenja. Vse to so značilnosti, ki se skozi čas spreminjajo, zato je nujno beleženje podatkov o pacientih in njihova analiza, saj le-to omogoča prepoznavanje trendov in izboljšanje kakovosti obravnave. Travmatološki oddelek Splošne bolnišnice Celje (SB Celje) je za to izbral register TraumaRegister DGU®, v katerem podatke vsakoletno beleži od vključno leta 2006 dalje. V osnovi gre za register s sedežem v Nemčiji, v katerega je bilo leta 2024 vključenih 614 bolnišnic iz Nemčije ter osem bolnišnic iz drugih držav.[1]

Za vnos v register mora pacient izpolnjevati vključitvene kriterije, in sicer sprejem preko urgentne službe ter potrebo po obravnavi v enoti intenzivne nege (ICU). Upoštevani naj bi bili tudi pacienti, ki so umrli pred sprejemom v enoto intenzivne nege. V analizo podatkov so vključeni pacienti t. i. osnovne skupine (basic group), ki zajema:

- vse paciente z oceno po lestvici Maximum Abbreviated Injury Scale (MAIS) ≥ 3: pacienti, pri katerih je bila najbolj resna poškodba ocenjena s stopnjo 3 ali več na lestvici Abbreviated Injury Scale (AIS),
- paciente z MAIS 2: pacienti z zmerno hudo poškodbo, ki so umrli ali so bili obravnavani v enoti za intenzivno nego.

V prispevku smo želeli ugotoviti, kako so se spreminjale demografija in značilnosti obravnavanih pacientov v osmih letih, hkrati pa so nas zanimali tudi potek obravnave, izid in bolnišnična umrljivost. Oprli smo se na podatke iz dveh letnih poročil registra TraumaRegister DGU®, in sicer za leti 2020 in 2025. Primerjali smo dve skupini pacientov. Prva skupina je zajemala paciente, obravnavane v letih 2017-2019, druga pa paciente, obravnavane v letih 2022-2024. Odločili smo se za primerjavo dveh triletnih obdobij, saj to daje večjo statistično zanesljivost kot primerjava krajših obdobij. Obdobje dveh let, 2020 in 2021, smo izpustili. V tem času je namreč potekal najintenzivnejši del pandemije COVID-19, kar je vplivalo na podatke o pacientih. V tem prispevku se nismo želeli osredotočiti na vpliv izbruha COVID-19, zato smo za drugo skupino izbrali obdobje, ko ta ni bil več v ospredju, četudi je njegov vpliv dolgoročen. Dodatno smo podatke iz obdobja 2022-2024 primerjali s podatki drugih regionalnih bolnišnic, ki so vključene v register, za isto časovno obdobje.

PREDSTAVITEV PODATKOV

Tabela 1. Primerjava skupin poškodovancev, obravnavanih na Travmatološkem oddelku SB Celje v obdobjih 2017-2019 in 2022-2024, ter podatki regionalnih bolnišnic iz registra TraumaRegister DGU® za obdobje 2022-2024 | Podatki iz registra TraumaRegister DGU®

	2017-2019	2022-2024	Razlika	TR-DGU®[1]
Število pacientov, demografija in predhodno zdravstveno stanje				
Vsi pacienti [n] [2]	135	127	-8	25,266
Primarno obravnavani pacienti [n] [3]	135	125	-10	21,607
Povprečna starost [leta]	50,7	54,7	+4,0	58.0
Starost ≥ 70 let [%]	22,2	27,2	+5,0	35,0
Moški [%]	79,3	80,8	+1,5	67,0
ASA 3-4 [%] [4]	18,5	31,7	+13,2	27,0
Prehospitalna obravnava in diagnostika v urgentnem centru				
Prehospitalni čas [min] [5]	69	73	+4	64,5
Intubacija na terenu [%]	26,1	25,2	-0,9	9,0
GCS ≤ 8 [%] [6]	24,6	27,9	+3,3	7,0
Šok [%] [7]	24,4	15,6	-8,8	5,0
Acidoza [%] [8]	27,0	34,4	+7,4	
CT celotnega telesa [%]	57,8	67,2	+9,4	67,0
Transfuzija krvi [%] [9]	31,1	22,4	-8,7	4,0
Resnost in razporeditev poškodb				
ISS [točke] [10]	26,5	23,8	-2,7	16,3
ISS ≥ 16 točk [%] [11]	86,0	80,0	-6,0	47,0
Politravma [%]	32,0	23,0	-9,0	11,0
Resna poškodba:				
- glava (AIS ≥ 3) [%] [12]	55,6	48,8	-6,8	44,5 [17]
- prsni koš (AIS ≥ 3) [%] [12]	47,4	51,2	+3,8	45,9 [17]
- trebuh (AIS ≥ 3) [%] [12]	21,5	18,9	-2,6	11,9 [17]
- udi (AIS ≥ 3) [%] [12]	30,4	24,4	-6,0	27,5 [17]
> 1 resno poškodovana regija (AIS ≥ 3) [%] [12]	47,4	37,8	-9,6	28,8 [17]
Trajanje hospitalizacije, izid in umrljivost				
Trajanje ICU [13]	12,3	9,9	-2,4	3,5
Trajanje hospitalizacije [dnevi] [14]	32,9	24,9	-8,0	11,9
MOF [%] [15]	25,9	20,6	-5,3	
Število smrti v bolnišnici	21,0	28,0	+7,0	2,237
Bolnišnična umrljivost [%]	15,6	22,4	+6,8	10.4
Napovedana umrljivost [%] [16]	16,8	21,7	+4,9	10.2

Opombe:

[1] podatki regionalnih bolnišnic, ki so vključene v register TraumaRegister DGU®, za obdobje 2022-2024

[2] vsi obravnavani pacienti

[3] brez zgodnjih premestitev (v prvih 48 urah) iz bolnišnice in v bolnišnico

[4] predhodno zdravstveno stanje (pred poškodbo), ocenjeno po lestvici za oceno splošnega zdravstvenega stanja American Society of Anesthesiologists (ASA)

[5] povprečni čas od nesreče do prihoda v bolnišnico

[6] Glasgow Coma Scale

[7] sistolni krvni tlak ≤ 90 mmHg

[8] base excess (BE) < -6

[9] v urgentnem centru

[10] povprečno število točk po lestvici Injury Severity Score (ISS)

[11] prag za resno telesno poškodbo

[12] poškodbe, ocenjene z vsaj 3 točkami po anatomski lestvici za oceno teže poškodb Abbreviated Injury Scale (AIS) veljajo za resne poškodbe

[13] povprečno trajanje oskrbe v enoti intenzivne nege

[14] skupno trajanje hospitalizacije

[15] večorganska odpoved (multiple organ failure - MOF)

[16] za obdobje 2022-2024 je uporabljen posodobljen model za napoved umrljivosti (RISC III), ki se razlikuje od predhodnega modela (RISC II), med drugim daje večjo težo višji starosti pacientov in v izračun vključuje vse paciente, tudi tiste z željo po omejitvi medicinskih ukrepov

[17] podatki se nanašajo na vse bolnišnice, vključene v register TraumaRegister DGU®, za obdobje 2022-2024

REZULTATI

Podatki, pridobljeni iz poročil registra TraumaRegister DGU® za leti 2020 in 2025 so nakazali nekatere razlike v demografiji, zdravstvenem stanju pacientov pred poškodbo, resnosti in razporeditvi poškodb, obravnavi, trajanju hospitalizacije, izidu in bolnišnični umrljivosti pacientov.

Povprečna starost pacientov se je povečala za 4 leta, in sicer iz 50,7 let na 54,7 let. Povečal se je tudi delež pacientov, starih vsaj 70 let, in sicer iz 22,2 % na 27,2%, torej za 5 odstotnih točk. Delež moških pacientov je primerljiv, in sicer okoli 80 %. Občutno se je povečal delež pacientov s predhodnim zdravstvenim stanjem ASA 3-4, in sicer iz 18,5 % na 31,7 %, torej za 13,2 odstotnih točk.

V sklopu prehospitalne obravnave in diagnostike se je podaljšal povprečni čas od nesreče do prihoda v bolnišnico za 4 min, iz 69 na 73 min. Za približno 1 odstotno točko se je zmanjšal delež pacientov, ki so bili intubirani na terenu. Nasprotno se je delež pacientov z GCS ≤ 8 točk povečal za približno 3 odstotne točke, in sicer iz 24,6 % na 27,9 %. Zmanjšal se je delež pacientov v šokovnem stanju, in sicer za približno 9 odstotnih točk, iz 24,4 % na 15,6 %. Povečal se je delež pacientov z acidozo, in sicer za približno 7 odstotnih točk. Povečal se je delež pacientov, pri katerih je bil opravljen CT celotnega telesa, iz 57,8 % na 67,2 %, torej za približno 9 odstotnih točk. Delež pacientov, ki so v urgentnem centru prejeli transfuzijo krvi, se je zmanjšal za skoraj 9 odstotnih točk.

Spremembe so opazne v resnosti poškodb, ocenjeni na podlagi točkovnika Injury Severity Score (ISS). Prišlo je do zmanjšanja povprečnega števila točk ISS za približno 3 točke, iz 26,5 točk na 23,8 točk. Zmanjšal se je tudi delež pacientov z ISS ≥ 16 točk, in sicer za 6 odstotnih točk, iz 86 % na 80 %. Delež politravmatiziranih pacientov se je zmanjšal iz 32 % na 23 %, torej za 9 odstotnih točk. Spremenil se je delež resnih poškodb po posameznih telesnih regijah, in sicer se je nekoliko zmanjšal delež poškodb glave (iz 55,6 % na 48,8 %), trebuha (iz 21,5 % na 18,9 %) in udov (iz 30,4 % na 24,4 %), povečal pa se je delež poškodb prsnega koša (iz 47,4 % na 51,2 %). Delež pacientov z resno poškodbo več kot ene telesne regije se je zmanjšal za približno 10 odstotnih točk, iz 47,4 % na 37,8 %.

Povprečno trajanje obravnave pacientov v enoti intenzivne nege se je zmanjšalo za približno 2 dni, iz 12,3 na 9,9 dni. Skrajšalo se je tudi povprečno skupno trajanje hospitalizacije za 8 dni, iz 32,9 na 24,9 dni. Delež pacientov z večorgansko odpovedjo se je zmanjšal za približno 5 odstotnih točk, iz 25,9 % na 20,6%. Umrljivost pacientov v bolnišnici je iz 15,6 % narasla na 22,4 %, torej za približno 7 odstotnih točk. Napovedana umrljivost je po modelu RISC II za obdobje 2017-2019 znašala 16,8 %, za obdobje 2022-2024 je bil za izračun uporabljen novejši model RISC III, napovedana umrljivost je bila višja za približno 5 odstotnih točk in je znašala 21,7 %.

RAZPRAVA

Analiza podatkov, pridobljenih iz poročil registra TraumaRegister DGU® je pokazala nekatere pomembne razlike med skupinama pacientov, obravnavanih v obdobjih 2017-2019 in 2022-2024. Za širšo umestitev smo podatke za obdobje 2022-2024 primerjali s podatki 238 regionalnih bolnišnic, ki so vključene v register, za enako obdobje (TR-DGU®). Skladno s staranjem prebivalstva se je povečala povprečna starost pacientov in s tem tudi delež pacientov, starih vsaj 70 let. Značilno za starejše paciente je, da imajo številne pridružene bolezni. To potrjuje tudi zvišanje deleža pacientov z oceno zdravstvenega stanja pred poškodbo z vrednostjo 3-4 po lestvici za oceno splošnega zdravstvenega stanja American Society of Anesthesiologists (ASA), kar pomeni prisotnost resne sistemske bolezni oz. prisotnost resne sistemske bolezni, ki predstavlja stalno grožnjo preživetju.[3] Starostniki imajo zmanjšano fiziološko rezervo, ki prav tako pripomore k večji verjetnosti za slabše izide zdravljenja.[4] Opazno se je povečala bolnišnična umrljivost, kar bi lahko bilo povezano z višjo povprečno starostjo pacientov in večjim deležem pacientov, starih vsaj 70 let. Spolna struktura obravnavanih pacientov se v opazovanih osmih letih ni pomembno spremenila, še vedno prevladujejo moški. Povprečna starost pacientov je v obdobju 2022-2024 na ravni registra TR-DGU® znašala 58 let, kar je za približno 3 leta več. Tudi delež pacientov, starih vsaj 70 let, je bil višji za 8 odstotnih točk. Nasprotno je bil delež pacientov z ASA 3-4 nižji za 5 odstotnih točk.

Glede prehospitalne obravnave se čas od nesreče do prihoda pacienta v bolnišnico ni bistveno spremenil, tudi delež pacientov, ki so bili intubirani na terenu, je bil primerljiv. Delež intubiranih pacientov je bil sicer bistveno višji kot na ravni TR-DGU®, in sicer

za 16 odstotnih točk. Prehospitalni čas je bil primerljiv. Povečal se je delež pacientov v komi (GCS ≤ 8 točk), ki je bil bistveno višji kot na ravni TR-DGU®, in sicer za 21 odstotnih točk. Povečal se je tudi delež pacientov z acidozo, medtem ko je delež pacientov v šokovnem stanju upadel, čeprav je bil še vedno za 10 odstotnih točk višji od povprečja TR-DGU®. Rezultati primerjave z ostalimi regionalnimi bolnišnicami, vključenimi v register, so menda nekoliko nepričakovani, ena od možnih razlag bi lahko bila večja resnost poškodb naših pacientov, kot bomo videli v nadaljevanju. Glede diagnostike se je povečal delež pacientov, pri katerih je bil opravljen CT celotnega telesa, ki ob pravilni indikaciji predstavlja pomemben element v diagnostiki, saj omogoča pridobitev številnih podatkov v relativno kratkem času. Delež je bil primerljiv s TR-DGU®.

Podatki so nakazali spremembe v resnosti in vzorcu poškodb med skupinama. Povprečno število točk glede na točkovnik Injury Severity Score (ISS), ki se v registru uporablja za oceno resnosti poškodb, je bilo nekoliko manjše, prav tako se je zmanjšal delež pacientov z vsaj 16 točkami, kar predstavlja prag za resno poškodbo. V primerjavi s podatki TR-DGU® je bilo povprečno število točk po ISS za naše paciente višje za 7,5 točk, delež pacientov z ISS ≥ 16 točk pa višji za 33 odstotnih točk, kar priča o večji teži poškodb pacientov, obravnavanih v naši bolnišnici. Delež politravmatiziranih pacientov je upadel, a je bil višji od povprečja TR-DGU® za 12 odstotnih točk. Prisotne so bile razlike v razporeditvi poškodb po posameznih telesnih regijah, in sicer se je nekoliko zmanjšal delež poškodb glave, trebuha in udov, delež poškodb prsnega koša se je povečal. Razporeditev poškodb je v grobem ostala nespremenjena. Delež pacientov z resno poškodbo več kot ene telesne regije se je zmanjšal. Razporeditev poškodb je bila sicer primerljiva z ostalimi bolnišnicami, ki so vključene v register TraumaRegister DGU®. Pri nas je bil višji delež pacientov z več kot eno resno poškodovano telesno regijo, in sicer za 9 odstotnih točk.

V sklopu obravnave pacienta v bolnišnici je bilo opazno krajše trajanje obravnave v enoti intenzivne nege in krajše skupno trajanje hospitalizacije, kar je glede na višjo povprečno starost in večji delež starejših pacientov nepričakovano, povezano bi lahko bilo z manjšo resnostjo poškodb v primerjavi s prejšnjim obdobjem. Na dolžino hospitalizacije po zaključku akutnega zdravljenja sicer vpliva tudi možnost namestitve pacienta v ustrezno ustanovo v primeru, ko odpustitev v domače okolje ni možna. Delež pacientov z večorgansko odpovedjo se je zmanjšal, kar nakazuje izboljšane fiziološke izide zdravljenja. V primerjavi s TR-DGU® je bilo trajanje hospitalizacije pri nas precej daljše, za približno 13 dni, trajanje obravnave v enoti intenzivne nege je bilo v tujini krajše za približno 5 dni.

Napovedana umrljivost za obdobje 2022-2024 je bila za skoraj 5 odstotnih točk višja od tiste za obdobje 2017-2019, kar bi lahko bilo povezano z spremembo statističnega modela, ki se uporablja za napoved. Za obdobje 2022-2024 je bil uporabljen posodobljen model za napoved umrljivosti (RISC III), ki se razlikuje od predhodnega modela (RISC II), in med drugim daje večjo težo višji starosti pacientov in v izračun vključuje vse paciente, tudi tiste z željo po omejitvi medicinskih ukrepov. Bolj povedna

kot sama vrednost napovedane bolnišnične umrljivosti je razlika med napovedano umrljivostjo po modelu RISC in dejansko bolnišnično umrljivostjo. V prvem obdobju je preživel 1,2 pacient/100 pacientov več od pričakovanih, v drugem pa je umrl 0,7 pacient/100 pacientov več od pričakovanih. Ena od možnih razlag za manjšo razliko med napovedano umrljivostjo in dejansko bolnišnično umrljivostjo v drugem obdobju bi lahko bila sprememba statističnega modela. Dejansko bolnišnično umrljivost in napovedano umrljivost smo na koncu primerjali še s podatki ostalih regionalnih bolnišnic. Izkazalo se je, da je bila bolnišnična umrljivost pri nas višja za 12 odstotnih točk. RISC III je za TR-DGU® znašal 10,2 %, torej 11,5 odstotnih točk manj, umrla pa sta 0,2 pacienta/100 pacientov več od pričakovanih.

ZAKLJUČEK

Namen prispevka je bil s pomočjo analize podatkov iz letnih poročil registra TraumaRegister DGU® ugotoviti morebitne razlike med pacienti, ki so bili v osmih letih obravnavani na Travmatološkem oddelku Splošne bolnišnice Celje. Ugotovili smo spremembe v demografiji in zdravstvenem stanju pacientov pred poškodbo, njihovi obravnavi, umrljivosti in izidu. Analiza podatkov je potrdila spremembo starostne strukture pacientov, skladno s staranjem prebivalstva. Povečala se je povprečna starost obravnavanih pacientov in delež starejših pacientov, hkrati je narasel delež pacientov s pridruženimi sistemskimi boleznimi, prisotnimi pred poškodbo, ki negativno vplivajo na njihovo prognozo. Zvišala se je bolnišnična umrljivost. Nasprotno v stopnji resnosti poškodb in njihovi razporeditvi ni bilo bistvenih razlik. Primerjava podatkov z ostalimi primerljivimi bolnišnicami, ki sodelujejo v registru, je naše podatke postavila v širši kontekst. Navkljub nižji povprečni starosti in manjšem deležu pacientov, starih vsaj 70 let, je bolnišnična umrljivost pri nas višja, daljše je trajanje hospitalizacije in obravnave v enoti intenzivne nege. Po drugi strani so vidne jasne razlike v resnosti poškodb, ki so pri nas hujše, medtem ko v sami obravnavi pacientov ni velikih razlik. Ugotovitve so potrdile pomen rednega beleženja podatkov o pacientih, njihovi obravnavi in umrljivosti, saj ravno analiza le-teh omogoča razpoznavo trendov, kar je ključno za učinkovito klinično prakso, hkrati pa nam omogoča spremljanje kakovosti bolnišničnega delovanja in njeno izboljševanje.

Literatura in viri:

1. Sektion NIS of the DGU & AUC. Annual Report 2025 TraumaRegister DGU® for the year 2024. General and Teaching Hospital Celje. TraumaRegister DGU®; 2025.
2. Sektion NIS of the DGU & AUC. Annual Report 2020 TraumaRegister DGU® for the year 2019. General and Teaching Hospital Celje. TraumaRegister DGU®; 2020.
3. American Society of Anesthesiologists Statement on ASA Physical Status Classification System Anesthesiology Open. 2025;1(1):e0002. doi:10.1097/ao9.0000000000000002
4. Romero-Ortuño R, Martínez-Velilla N, Sutton R, et al. Network Physiology in Aging and Frailty: The Grand Challenge of Physiological Reserve in Older Adults. *Front Netw Physiol*. 2021;1:712430. Published 2021 Jul 7. doi:10.3389/fnetp.2021.712430

KIRURŠKI POSEG ZA OHRANITEV UDA PRI CHARCOTOVEM STOPALU: PRIKAZ PRIMERA

LIMB-SAVING PROCEDURE IN CHARCOT FOOT: A CLINICAL CASE REPORT

Nike Klun, Igor Frangež

Ključne besede: Charcotovo stopalo; sladkorna bolezen; ohranitev uda; rekonstrukcija; ulkus

Keywords: Charcot foot; diabetes mellitus; limb salvage; reconstruction; ulcer

IZVLEČEK

Charcotova nevroartropatija je progresivno in destruktivno stanje, ki prizadene kosti, sklepe in mehka tkiva stopala ter lahko ob neustreznem zdravljenju vodi v izrazito deformacijo stopala in amputacijo uda. Predstavljamo primer 55-letnega bolnika s sladkorno boleznijo tipa 2, napredovalo Charcotovo nevroartropatijo desnega stopala in kroničnim plantarnim ulkusom, pri katerem je bila predhodno že izvedena podkolenska amputacija leve spodnje okončine. Zaradi obsežne prizadetosti kostnih in mehkotkivnih struktur je bilo v obdobju sedmih tednov izvedeno večstopenjsko kirurško zdravljenje, ki je vključevalo nekrektomije, resekcijo prizadetih kostnih struktur, stabilizacijo, artrodezo, terapijo z negativnim tlakom, aplikacijo pripravka ActiGraft ter končno rekonstrukcijo z avtotransplantatom. Spremljanje od aprila do oktobra je pokazalo ugoden klinični izid z ohranitvijo uda.

ABSTRACT

Charcot neuroarthropathy is a progressive and destructive condition that affects the bones, joints, and soft tissues of the foot, and if left untreated, can lead to severe foot deformity and limb amputation. We present the case of a 55-year-old male patient with type II diabetes mellitus, advanced Charcot neuroarthropathy of the right foot, and a chronic plantar ulcer, who had previously undergone a below-knee amputation of the left lower limb. Due to extensive involvement of the bone and soft tissue structures, multistage surgical treatment was performed over a period of seven weeks, including necrectomies, resection of affected bony structures, stabilization, arthrodesis, VAC therapy, application of ActiGraft, and finally reconstruction with an autograft. Follow-up from April to October showed a favorable clinical outcome with limb preservation.

UVOD

Charcotovo stopalo, znano tudi kot Charcotova nevroartropatija, je progresivno in destruktivno stanje, ki prizadene kosti, sklepe in mehka tkiva stopala ter lahko ob neustreznem zdravljenju vodi v izrazito deformacijo stopala in funkcionalno prizadetost.[1,2] Stanje se pogosteje pojavlja pri moških, najpogosteje v petem in šestem desetletju življenja, pri čemer ima večina bolnikov sladkorno bolezen že vsaj 10 let.[3,4]

Charcotova nevroartropatija se najpogosteje razvije pri bolnikih s periferno nevropatijo, povezano s sladkorno boleznijo.[5] Zaradi izgube zaščitne senzibilitete, motene propriocepcije in avtonomne disfunkcije prihaja do ponavljajočih se, pogosto neopaženih mikrotravm, ki sprožijo vnetni odziv. Ponavljajoče se mikrotravme in vnetni procesi pa s časoma vodijo v povečano preoblikovanje kosti ter posledično v strukturni kolaps in deformacijo stopala.[3,6]

Klinično sliko Charcotovega stopala lahko opredelimo z različnimi klasifikacijami, ki stanje opredeljujejo glede na anatomsko lokacijo prizadetosti (Sanders-Frykbergova klasifikacija), časovni potek radioloških sprememb (Eichenholtzova klasifikacija) ter druge značilnosti, kot so stabilnost stopala in prisotnost kožnih sprememb.[7] Klinično ločimo akutno in kronično obliko bolezni. Akutna oblika se kaže s toplim, oteklim in pordelim stopalom, medtem ko je za kronično obliko značilna predvsem deformacija z nestabilnostjo ter subluksacijami in dislokacijami.[6]

Zdravljenje je individualno in je odvisno predvsem od stopnje bolezni ter prisotnosti in stabilnosti deformacije. Ob zgodnji prepoznavi je zdravljenje praviloma konzervativno, medtem ko je pri hudih ali nestabilnih deformacijah lahko potrebna kirurška obravnava z namenom preprečevanja nadaljnje destrukcije, nastanka ulkusov in večjih amputacij.[8]

PRIKAZ PRIMERA

Bolnik, star 55-letni, z znano sladkorno boleznijo tipa 2 je bil na Klinični oddelek za splošno kirurgijo in kirurške okužbe sprejet zaradi obravnave kroničnega plantarnega ulkusa in nestabilne Charcotove nevroartropatije desnega stopala. V preteklosti je bila pri bolniku izvedena podkolenska amputacija leve spodnje okončine. Ob sprejemu je bil prisoten kronični plantarno lokaliziran ulkus v sklopu Charcotove nevroartropatije, z izrazito deformacijo in patološko kostno prominenco v predelu ulkusa. Zaradi lokalnega stanja in potrebe po odstranitvi prizadetega tkiva je bil uveden večstopenjski kirurški pristop z namenom sanacije rane, odstranitve nekrotičnega tkiva, stabilizacije kostnih struktur ter kasnejše rekonstrukcije mehkih tkiv (Slika 1).

V prvi fazi je bila izvedena revizija rane in ekscizija plantarnega ulkusa. Zaradi popolnoma dislocirane navikularne kosti je bila izvedena osteotomija navikularne kosti, hkrati pa je bila odstranjena izrazita plantarna kostna prominenca. Začasna stabilizacija stopala je bila dosežena s petimi Kirschnerjevimi žicami. Med posegom so bili odvzeti vzorci za mikrobiološko in histološko preiskavo. Po priporočilu infektologov je bolnik začel z antibiotičnim zdravljenjem (intravenski vankomicin). Kljub začetni sanaciji je bilo zaradi vztrajanja nekrotičnega tkiva potrebno nadaljevati s stopenjskim kirurškim zdravljenjem. Dva tedna kasneje je bila izvedena nekrektomija ter resekcija spodnjega skočnega sklepa z medialne strani. Odstranjen je bil tudi dodatni del navikularne kosti. Nameščena je bila VAC terapija. Deset dni kasneje je bila opravljena tudi sekvestrektomija in artrodeza.

V naslednji fazi zdravljenja je bila zaradi prisotnosti nekrotičnega tkiva ponovno izvedena nekrektomija. Izvedena je bila ekscizija plantarne razpoke in odstranitev nekrotičnega tkiva. Po ustrezni pripravi rane je bil apliciran ActiGraft.

Ob nadaljnjih kontrolah se je rana postopoma celila, vidne so bile čiste granulacije, rana pa je bila brez znakov lokalnega vnetja. Izveden je bil nežen debridement in ponovno nameščen VAC sistem. Ko je bilo ležišče rane ustrezno pripravljeno, je sledila rekonstruktivna faza zdravljenja. Opravljena je bila nekrektomija, nato pa odvzem presadka delne debeline kože s stegna.

Po zaključeni rekonstrukciji je bila rana sanirana, VAC sistem pa je bil odstranjen. Bolnik je še naprej prejemal antibiotično zdravljenje, redno je razbremenjeval nogo, rano pa so mu prevezovali. Po integraciji kožnega presadka je bolnik nadaljeval s peroralnim antibiotikom (28 dni z linezolidom, nato 17 dni z doksiciklinom). Med hospitalizacijo je bilo večkrat opravljeno rentgensko slikanje, ki je pokazal dober položaj osteosintetskega materiala. Ob odpustu je bolnik prejel ortopedski čevelj. Bolnik je bil po zaključenem zdravljenju spremljan od marca do oktobra, skupno približno 7 mesecev. V tem obdobju so bili opravljeni redni kontrolni pregledi.



Slika 1. Prikaz poteka večstopenjskega kirurškega zdravljenja Charcotovega stopala s kroničnim ulkusom. A) Videz ulkusa pred prvo operacijo (april 2026). B) Rentgenski posnetek stopala po prvi operaciji. C) Stanje ulkusa pred drugo operacijo (maj 2026). D) Intraoperativna slika tretje operacije med izvedbo nekrektomije. E) Stanje pred četrto operacijo (junij 2026). F) Intraoperativna slika dna rane pred avtologno kožno presaditvijo med peto operacijo (junij 2026). G,H) Zaceljen ulkus stopala (september 2026).

RAZPRAVA

Predstavljeni primer prikazuje kompleksno obravnavo napredovale Charcotove nevroartropatije pri 55-letnem bolniku s sladkorno boleznijo tipa 2, pri katerem je bolezen povzročila izrazito deformacijo stopala in posledično eno leto trajajočim ulkusom. Zaradi obsežnih sprememb kostnih in mehkotkivnih struktur ter prisotnosti nekrotičnega tkiva je bilo potrebno večstopenjsko kirurško zdravljenje. V obdobju sedmih tednov je bilo opravljenih pet večjih operacij, katerih cilj ni bila le sanacija kronične rane, temveč tudi ohranitev uda.

Zdravljenje Charcotovega stopala je kompleksno, odvisno predvsem od faze bolezni. Ob pojavu prvih težav je ključna ocena, ali je bolnika mogoče zdraviti konzervativno, pri čemer se v akutni fazi priporoča imobilizacija. Pri napredovanju bolezni pa bolnikom z nevropatijo in izrazito deformacijo pomagajo stopalni vložki in ortopedski pripomočki. Če deformacija kljub temu vztraja ali se pojavi kostna prominenca ali ulkus, je indicirano kirurško zdravljenje. Amputacija je skrajni ukrep ob neuspehu zdravljenja, abscesu ali osteomielitisu.[7] Incidenca amputacij pri bolnikih s sladkorno boleznijo znaša približno 3,1 na 1000 oseb, pri katerih je v 80–85 % teh bolnikov predhodno prisoten ulkus.[9] Kljub napredovalim spremembam in prisotnosti kroničnega ulkusa smo se pri bolniku odločili za večstopenjsko rekonstrukcijo z namenom ohranitve uda, saj bi ob že prisotni podkolenski amputaciji druge spodnje okončine dodatna amputacija pomembno omejila njegovo mobilnost, funkcionalnost in kakovost življenja.[10]

Med najpogosteje opisanimi kirurškimi možnostmi zdravljenja Charcotovega stopala so debridement ulkusa, eksostektomija in korekcija deformacij. Eksostektomija se najpogosteje uporablja za odstranitev kostne prominence, medtem ko je pri prizadetosti srednjega ali zadnjega dela stopala oz. kadar deformacija povzroča ulkus, pogosto potrebna artrodeza.[11] Pri bolniku je bila sprva opravljena odstranitev navikularne kosti, čez dva tedna pa še artrodeza, s čimer je bila dosežena stabilizacija.

Standardna obravnava diabetičnega ulkusa vključuje debridement, ustrezno oskrbo rane in uporabo antibiotikov.[12] Pri našem bolniku smo poleg antibiotika uporabili tudi VAC terapijo, ki jo Kopp in sodelavci opisujejo kot uporabno pri zdravljenju težje celečih ran pred kožno presaditvijo.[13]

Večstopenjsko zdravljenje omogoča postopno obvladovanje kompleksnega Charcotovega stopala in lahko vodi v ohranitev uda, vendar je povezano tudi s tveganjem za zaplete. Ha in sodelavci so pri 36 % od 1116 obravnavanih stopal poročali o težavah, kot so zapleti zaradi osteosintetskega materiala, dehiscenca rane, potreba po ponovni revizji ali ponovna ulceracija.[14] Illgner in sodelavci so opisali 23 % vztrajajočih ali ponavljajočih se ulceracij.[15] Pri našem bolniku do omenjenih zapletov ni prišlo, ulkus pa se je ob zaključku zdravljenja ustrezno zacelil (Slika 1). Zdravljenja s tem še ni konec, saj sta za dolgoročni uspeh ključna redno spremljanje in izobraževanje bolnika o uravnavanju glikemije, ustrezni prehrani, prepoznavanju diabetičnih razjed in oskrbi poškodb.[16]

ZAKLJUČEK

Charcotova nevroartropatija je destruktiven proces, ki lahko ogrozi ud in se pojavlja pri bolnikih z nevropatijo, povezano z osnovnimi obolenji, kot je sladkorna bolezen. Skupaj z napredovalo deformacijo in kroničnim ulkusom predstavlja zahtevno klinično stanje z velikim tveganjem za izgubo uda. Predstavljeni primer prikazuje uspešno večstopenjsko kirurško zdravljenje, usmerjeno v odstranitev prizadetega tkiva, stabilizacijo skeletnih struktur, sanacijo kronične rane in rekonstrukcijo mehkih tkiv. Kljub kompleksnosti bolezni je bilo z individualno prilagojenim rekonstruktivnim pristopom mogoče doseči zacelitev rane in ohranitev uda ter bolniku omogočiti nadaljnjo mobilizacijo.

Literatura in viri:

1. Tsatsaris G, Rajamand Ekberg N, Fall T, Catrina SB. Risk factors for Charcot foot development in individuals with diabetes mellitus. Diabetologia. 2024;67(12):2702–10.
2. Milne TE, Rogers JR, Kinnear EM, Martin HV, Lazzarini PA, Quinton TR, et al. Developing an evidence-based clinical pathway for the assessment, diagnosis and management of acute Charcot Neuro-Arthropathy: a systematic review. Journal of Foot and Ankle Research. 2013;6(1):30.
3. Dardari D. An overview of Charcot's neuroarthropathy. Journal of Clinical & Translational Endocrinology. 2020;22:100239.
4. Nehring P, Mrozikiewicz-Rakowska B, Maroszek P, Sobczyk-Kopcioł A, Krzyżewska M, Płoski R, et al. Risk factors of Charcot Neuroarthropathy Development in Patients with Type 2 Diabetes. Exp Clin Endocrinol Diabetes. 2013;122(01):31–4.
5. Pinzur MS. Charcot's foot. Foot Ankle Clin. 2000;5(4):897–912.
6. Rosskopf AB, Loupatatzis C, Pfirrmann CWA, Böni T, Berli MC. The Charcot foot: a pictorial review. Insights Imaging. 2019;10(1):77.
7. Varma AK. Charcot Neuroarthropathy of the Foot and Ankle: A Review. The Journal of Foot and Ankle Surgery. 2013;52(6):740–9.
8. Wukich DK, Frykberg RG, Kavarthapu V. Charcot neuroarthropathy in persons with diabetes: It's time for a paradigm shift in our thinking. Diabetes Metab Res Rev. 2024;40(3):e3754.
9. Evans KK, Attinger CE, Al-Attar A, Salgado C, Chu CK, Mardini S, et al. The importance of limb preservation in the diabetic population. Journal of Diabetes and its Complications. 2011;25(4):227–31.
10. Lightstone C, Eisenberg N, Harburn S, Baston D, Styra R, Roche-Nagle G. Patient quality of life determinants in decision-making regarding amputation. PLoS One. 2026;21(6):e0352154.
11. Patrick Laing. Surgical management of the Charcot foot. Clinical article. 2003(2):44–7.
12. Boulton AJM, Whitehouse RW. The Diabetic Foot. In: Feingold KR, Adler RA, Ahmed SF, Anawalt B, Blackman MR, Chrousos G, et al., editors. Endotext [Internet]. South Dartmouth (MA): MDText.com, Inc.; 2000 [cited 2026 Sep 27]. Available from: http://www.ncbi.nlm.nih.gov/books/NBK409609/ PubMed PMID: 28121117.
13. Kopp J, Kneser U, Bach AD, Horch RE. Buried Chip Skin Grafting in Neuropathic Diabetic Foot Ulcers Following Vacuum-Assisted Wound Bed Preparation: Enhancing a Classic Surgical Tool with Novel Technologies. The International Journal of Lower Extremity Wounds. 2004;3(3):168–71.
14. Ha J, Hester T, Foley R, Reichert ILH, Vas PRJ, Ahluwalia R, et al. Charcot foot reconstruction outcomes: A systematic review. Journal of Clinical Orthopaedics and Trauma. 2020;11(3):357–68.

15. Illgner U, Budny T, Frohne I, Osada N, Siewe J, Wetz HH. Clinical benefit and improvement of activity level after reconstruction surgery of Charcot feet using external fixation: 24-months results of 292 feet. BMC Musculoskelet Disord. 2014;15:392.

16. Parveen K, Hussain MA, Anwar S, Elagib HM, Kausar MA. Comprehensive review on diabetic foot ulcers and neuropathy: Treatment, prevention and management. World J Diabetes. 2025 Mar 15;16(3):100329.

AVULZIJA STALNIH ZOB: KAJ NAREDIM V PRVIH 60 MINUTAH? (DIAGNOSTIČNA IN TERAPEVTSKA NAČELA SODOBNE OBRAVNAVE)

AVULSION OF PERMANENT TEETH: WHAT SHOULD I DO IN THE FIRST 60 MINUTES? (DIAGNOSTIC AND THERAPEUTIC PRINCIPLES OF CONTEMPORARY MANAGEMENT)

Žiga Oštir, Urša Matotek, Andreja Eberlinc Krkovič

Ključne besede: avulzija zoba; replantacija zoba; poškodbe zob; parodontalni ligament; resorpcija korenine

Keywords: tooth avulsion; tooth replantation; tooth injuries; periodontal ligament; root resorption

POVZETEK

PREDSTAVITEV

Avulzija stalnega zoba je popoln izpad zoba iz alveole, pri čemer pride do poškodbe parodontalnega ligamenta ter nevrovaskularne oskrbe pulpe, in sodi med najtežje poškodbe stalnega zobovja. V literaturi predstavlja približno 0,5–16 % vseh poškodb zob. Prognoza je neposredno odvisna od ukrepanja na mestu nesreče, ekstraalveolarnega suhega časa, medija za shranjevanje, stopnje razvoja korenine in stanja alveole.[1-3] Namen prispevka je strnjeno predstaviti klinično uporaben in z dokazi podprt algoritem prve pomoči, urgentne ambulantne obravnave ter dolgoročnega spremljanja avulzije stalnih zob.

MATERIALI IN METODE

Pripravljena sta bila pregled in sinteza priporočil IADT za avulzijo stalnih zob iz leta 2020 ter izbranih poglavij učbenika Textbook and Color Atlas of Traumatic Injuries to the Teeth in priročnika Traumatic Dental Injuries - A Manual.[1,3,4] Vključena so bila priporočila, ki neposredno vplivajo na odločanje v urgentni zobozdravstveni oziroma maksilofacialni obravnavi: prva pomoč, shranjevanje zoba, replantacija, imobilizacija, endodontsko zdravljenje, antibiotična in tetanusna zaščita ter kontrolni pregledi.

REZULTATI

Najboljši izid pričakujemo pri takojšnji replantaciji oziroma pri čim krajšem suhem času. Izbit stalni zob primemo izključno za krono. V primeru, da je umazan, ga nežno speremo z mlekom, fiziološko raztopino ali slino oziroma izjemoma s čisto vodo, če ne

gre drugače, in ga takoj replantiramo. Če replantacija na mestu nesreče ni mogoča, zob shranimo v ustrezen medij, kot so mleko, slina ali fiziološka raztopina. Voda ni primerna kot prenosni medij, vendar je vseeno boljša, kot da je zob na suhem.[1,4] Mlečnih zob ne replantiramo. V ambulanti zberemo podatke o času izven alveole, času na suhem in prenosnem mediju. Izvedemo klinični pregled in radiološko diagnostiko, alveolo nežno speremo s sterilno fiziološko raztopino, po potrebi repozicioniramo zlomljen alveolarni greben, zob brez sile replantiramo, zašijemo raztrganine mehkih tkiv in namestimo pasivno fleksibilno opornico (okrogla ortodontska žica debeline do 0,4 mm) praviloma za 2 tedna. Pri pridruženem zlomu alveolarnega grebena ali čeljusti je potrebna daljša imobilizacija približno 4–6 tedne s togo žico.[1,3,4] Pri zobu z dokončno formiranim apeksom korenine spontane revaskularizacije praviloma ne pričakujemo, zato je endodontsko zdravljenje načrtovano v 2 tednih po replantaciji. Pri zobu z nedokončno formirano korenino oziroma apeksom je cilj revaskularizacija pulpe in nadaljnji razvoj korenine, zato se endodontsko zdravljenje ne izvaja rutinsko, ampak le ob znakih nekroze ali okužbe.[1,3] Pri času na suhem nad 60 minut je parodontalni ligament praviloma neviabilen, zato pričakujemo ankilozo in nadomestitveno resorpcijo. Vseeno je replantacija smiselna kot začasni ukrep za ohranjanje alveolarne kosti, estetike in možnosti kasnejše rekonstrukcije.[1,3] Sistemski antibiotiki, preverjanje tetanusnega statusa, mehka hrana, izogibanje kontaktnim športom, natančna higiena in 0,12 % klorheksidin 1–2 tedna dopolnjujejo obravnavo.[1,2] Kontrole so potrebne po 2 tednih, 4 tednih, 3 mesecih, 6 mesecih, 1 letu in nato letno vsaj 5 let, kjer ocenjujemo stanje pulpe in parodontalnega ligamenta, resorpcijo korenine, ankilozo, infraokluzijo ter razvoj korenine pri nedokončno formiranih zobeh.[1,2,4]

ZAKLJUČEK

Avulzija stalnega zoba je pravo urgentno stanje. Prognozo najbolj izboljšata takojšnja replantacija in preprečitev izsušitve korenine. Uspešna obravnava zahteva usklajeno prvo pomoč, natančno urgentno repozicijo in imobilizacijo, pravočasno endodontsko zdravljenje ter dolgotrajno klinično in radiološko spremljanje.

ABSTRACT

INTRODUCTION

Avulsion of a permanent tooth is the complete dislodgement of the tooth from the alveolus, resulting in damage to the periodontal ligament and the neurovascular supply to the pulp, and is classified as one of the most severe injuries to permanent teeth. In the literature, it accounts for approximately 0.5–16 per cent of all dental injuries. The prognosis depends directly on the actions taken at the scene of the accident, the extra-alveolar dry time, the storage medium such as milk, saliva or saline solution, the stage of root development and the condition of the alveolus.[1–3] The aim of this article is to provide a concise overview of a clinically useful and evidence-based algorithm for first aid, urgent outpatient management and long-term follow-up of avulsion of permanent teeth.

MATERIALS AND METHODS

A review and synthesis of the 2020 IADT guidelines on the avulsion of permanent teeth and selected chapters from the Textbook and Colour Atlas of Traumatic Injuries to the Teeth and the Traumatic Dental Injuries – A Manual[1,3,4] have been prepared. The recommendations included are those that directly influence decision-making in emergency dental or maxillofacial care: first aid, tooth preservation, replantation, immobilisation, endodontic treatment, antibiotic and tetanus prophylaxis, and follow-up examinations.

RESULTS

The best outcome is expected with immediate replantation or the shortest possible dry time. A knocked-out permanent tooth should be held exclusively by the crown. If it is dirty, gently rinse it with milk, saline solution or saliva, or, as a last resort, with clean water if no other option is available, and replant it immediately. If replantation at the scene of the accident is not possible, the tooth should be stored in a suitable medium, such as milk, saliva or saline solution. Water is not suitable as a transport medium, but it is still better than leaving the tooth exposed to the air.[1,4] Deciduous teeth should not be replanted. At the clinic, we record the time the tooth has been out of the socket, the time it has been dry, and the time spent in the transport medium. We carry out a clinical examination and radiological assessment, gently rinse the socket with sterile saline solution, reposition the fractured alveolar ridge if necessary, replant the tooth without applying force, suture any soft-tissue lacerations and fit a passive flexible splint (round orthodontic wire up to 0.4 mm in diameter), usually for 2 weeks. In the event of a fracture of the alveolar ridge or jaw, longer immobilisation of approximately 4–6 weeks is required.[1,3,4] In the case of a tooth with a fully formed root apex, spontaneous revascularisation is not generally expected; therefore, root canal treatment should be initiated within 2 weeks after replantation. In the case of a tooth with an incompletely formed root or apex, the aim is to achieve revascularisation of the pulp and further root development; therefore, root canal treatment is not carried out routinely, but only in the presence of signs of necrosis or infection.[1,3] If the extra-oral dry time exceeds 60 minutes, the periodontal ligament is generally non-viable; therefore, ankylosis and replacement resorption are to be expected. Nevertheless, replantation is advisable as a temporary measure to preserve the alveolar bone, aesthetics and the possibility of subsequent reconstruction.[1,3] Systemic antibiotics, checking tetanus status, a soft diet, avoiding contact sports, thorough oral hygiene and 0.12% chlorhexidine for 1–2 weeks complement the management.[1,2] Follow-up appointments are required at 2 weeks, 4 weeks, 3 months, 6 months, 1 year and then annually for at least 5 years, during which the condition of the pulp and periodontal ligament, root resorption, ankylosis, infraocclusion and root development in immature teeth are assessed.[1,2,4]

CONCLUSION

The avulsion of a permanent tooth is a genuine emergency. The prognosis is best improved by immediate replantation and preventing the root from drying out. Successful management requires coordinated first aid, precise emergency repositioning and immobilisation, timely endodontic treatment, and long-term clinical and radiological follow-up.

Literatura in viri / Literature:

1. Fouad AF, Abbott PV, Tsilingaridis G, Cohenca N, Lauridsen E, Bourguignon C, et al. International Association of Dental Traumatology guidelines for the management of traumatic dental injuries: 2. Avulsion of permanent teeth. Dent Traumatol. 2020;36:331–42.
2. Levin L, Day PF, Hicks L, O'Connell A, Fouad AF, Bourguignon C, et al. International Association of Dental Traumatology guidelines for the management of traumatic dental injuries: General introduction. Dent Traumatol. 2020;36:309–13.
3. Avulsions. In: Andreasen JO, Andreasen FM, Andersson L, eds. Textbook and Color Atlas of Traumatic Injuries to the Teeth. 5th ed. Hoboken: Wiley Blackwell; 2019. p. 486–520.
4. Avulsion. In: Andreasen JO, Bakland LK, Flores MT, Andreasen FM, Andersson L. Traumatic Dental Injuries - A Manual. 3rd ed. Oxford: Wiley-Blackwell; 2011. p. 48–53.
5. Day PF, Duggal M, Nazzal H. Interventions for treating traumatised permanent front teeth: avulsed (knocked out) and replanted. Cochrane Database Syst Rev. 2019;2:CD006542.

HUDO POŠKODOVANI BOLNIKI, STARI 70 LET ALI VEČ: ŠESTLETNA PRIMERJAVA Z MLAJŠIMI POŠKODOVANCI V SB CELJE

SEVERELY INJURED PATIENTS AGED 70 YEARS AND OLDER: A SIX-YEAR COMPARISON WITH YOUNGER TRAUMA PATIENTS AT CELJE GENERAL HOSPITAL

Neža Četina, Lucija Pirnovar, Erik Glinšek, Luka Skočir, Drago Brilej

Ključne besede: politravma; ocena teže poškodbe (ISS); umrljivost; poškodba glave; pridružene bolezni

Keywords: multiple trauma; injury severity score; mortality; head injury; comorbidity

IZVLEČEK

V retrospektivni analizi smo primerjali 257 hudo poškodovanih bolnikov, zdravljenih v SB Celje v obdobju 2019–2024, glede na starost ≥70 let oziroma <70 let. Starejši bolniki so imeli primerljiv ISS, vendar bistveno višjo bolnišnično umrljivost (45,8 % proti 10,7 %), več pridruženih bolezni ter pogostejšo koagulopatijo in acidozo. Hude poškodbe glave so bile pri starejših pogostejše, poškodbe trebuha pa redkejše. Rezultati kažejo, da pri starejšem hudo poškodovanem bolniku anatomska težavnost poškodbe ne odraža v celoti tveganja za neugoden izid ter da je pomembna celostna ocena zdravstvenega stanja in fiziološke rezerve.

ABSTRACT

In this retrospective analysis, we compared 257 severely injured patients treated at Celje General Hospital between 2019 and 2024 according to age ≥70 years versus <70 years. Older patients had a comparable Injury Severity Score (ISS), but markedly higher in-hospital mortality (45.8% vs. 10.7%), more comorbidities, and a higher frequency of coagulopathy and acidosis. Severe head injuries were more common in older patients, whereas severe abdominal injuries were less frequent. These findings suggest that in severely injured older patients, anatomical injury severity alone does not fully reflect the risk of an adverse outcome, highlighting the importance of a comprehensive assessment of pre-injury health status and physiological reserve.

PREDSTAVITEV

Zaradi staranja prebivalstva se povečuje tudi delež starejših bolnikov med hudo poškodovanimi. Na izid zdravljenja pri starejših poleg teže poškodbe vplivajo tudi

izhodiščno zdravstveno stanje in zmanjšana fiziološka rezerva. Zato teža poškodbe sama po sebi pri starejšem bolniku ne odraža nujno tveganja za neugoden izid.

Podatki večjih registrov kažejo, da se pri starejših poškodovancih vzorec poškodb in umrljivost razlikujeta od mlajših, teh razlik pa ni mogoče pojasniti zgolj s težo poškodbe.[1] Splošna bolnišnica Celje že vrsto let sodeluje pri vnosu podatkov o hudo poškodovanih bolnikih v TraumaRegister DGU®, kar omogoča standardizirano spremljanje njihove obravnave in izida zdravljenja.[2]

Namen raziskave je bil primerjati hudo poškodovane bolnike, stare 70 let ali več, z bolniki, mlajšimi od 70 let, glede na značilnosti in težo poškodb, zdravstveno stanje pred poškodbo, fiziološke motnje, obravnavo in bolnišnično umrljivost v šestletnem obdobju.

MATERIALI IN METODE

Izvedli smo retrospektivno analizo prospektivno zbranih podatkov primarno obravnavanih hudo poškodovanih bolnikov v Splošni bolnišnici Celje, vnesenih v TraumaRegister DGU® v obdobju 2019–2024. Register vključuje podatke o demografskih značilnostih, vzorcu poškodb, pridruženih boleznih, predbolnišnični in bolnišnični obravnavi, laboratorijskih izvidih ter izidu zdravljenja.

V analizo smo vključili 257 primarno obravnavanih hudo poškodovanih bolnikov. Glede na starost smo jih razdelili v dve skupini: ≥70 let (n=61; 23,7 %) in <70 let (n=196; 76,3 %).

Primerjali smo demografske značilnosti, zdravstveno stanje pred poškodbo po klasifikaciji ASA (*angl.* ASA Physical Status Classification System*)*, teža poškodbe ocenjena z lestvico ISS (*angl.* Injury Severity Score), prisotnost hudih poškodb posameznih telesnih regij, opredeljenih z AIS ≥3 (*angl.* Abbreviated Injury Scale), fiziološke motnje, predbolnišnično in urgentno obravnavo, zdravljenje v intenzivni terapiji, dolžino hospitalizacije ter bolnišnično umrljivost.

Kategorične spremenljivke smo med skupinama primerjali s χ^2-testom oziroma Fisherjevim eksaktnim testom, za statistično značilno pa smo šteli vrednost $p < 0,05$.

REZULTATI

Povprečna starost bolnikov ≥70 let je bila 78,2 leta, pri mlajših bolnikih pa 44,8 leta. Povprečni ISS je bil v obeh skupinah podoben: 25,2 pri starejših in 24,4 pri mlajših bolnikih. Ob podobnem povprečnem ISS je bolnišnična umrljivost znašala 45,9 % pri starejših in 10,7 % pri mlajših bolnikih.

Tabela 9. Primerjava hudo poškodovanih bolnikov glede na starost, SB Celje, 2019–2024.

Značilnost	**≥70 let (n=61)**	**<70 let (n=196)**
Povprečna starost, leta	78,2	44,8
Moški	67,2 %	82,1 %
ASA 3–4	**75,4 %**	**13,3 %**
ISS, povprečje	**25,2**	**24,4**
Huda poškodba glave (AIS ≥3)	**60,7 %**	**48,5 %**
Huda poškodba prsnega koša (AIS ≥3)	50,8 %	49,5 %
Huda poškodba trebuha (AIS ≥3)	6,5 %	24 %
Šok (sBP ≤90 mmHg)	18 %	19,9 %
Acidoza (BE <−6)	41 %	32,7 %
Koagulopatija	32,8 %	14,3 %
Nezavest (GCS ≤8)	26,2 %	22,4 %
Prehospitalni čas	71,6 min	69,4 min
Intubacija pred prihodom	26,2 %	23 %
CT celega telesa	47,5 %	66,8 %
Transfuzija krvi	18 %	29,1 %
ICU zdravljenje, n	58	189
Trajanje ICU zdravljenja, dni	9,9	10,2
Trajanje hospitalizacije, dni	26,6	28,2
Umrljivost	**45,9 %**	**10,7 %**

Med skupinama so bile opažene razlike tudi v porazdelitvi hudih poškodb posameznih telesnih regij. Hudo poškodbo glave (AIS ≥3) je imelo 60,7 % starejših in 48,5 % mlajših bolnikov. Hudo poškodbo trebuha je imelo 6,5 % starejših in 24,0 % mlajših, delež hudih poškodb prsnega koša pa je znašal 50,8 % pri starejših in 49,5 % pri mlajših bolnikih.

Najizrazitejša numerična razlika je bila pri deležu bolnikov z ASA 3–4, ki je znašal 75,4 % pri bolnikih ≥70 let in 13,3 % pri mlajših. Koagulopatija je bila prisotna pri 32,8 % starejših in 14,3 % mlajših, acidoza pa pri 41,0 % oziroma 32,7 %. Nezavest z GCS ≤8 je bila prisotna pri 26,2 % starejših in 22,4 % mlajših.

CT celega telesa je opravilo 47,5 % starejših in 66,8 % mlajših bolnikov, transfuzijo krvi pa je prejelo 18,0 % starejših in 29,1 % mlajših. Povprečna dolžina zdravljenja v intenzivni terapiji je znašala 9,9 dneva pri starejših in 10,2 dneva pri mlajših bolnikih, skupna dolžina hospitalizacije pa 26,6 oziroma 28,2 dneva.

Statistično značilne razlike med skupinama smo ugotovili pri deležu moških (67,2 % proti 82,1 %; p=0,013), deležu bolnikov z ASA 3–4 (75,4 % proti 13,3 %; p<0,001), hudih poškodbah trebuha (6,5 % proti 24,0 %; p=0,003), koagulopatiji (32,8 % proti 14,3 %; p=0,001), uporabi CT celega telesa (47,5 % proti 66,8 %; p=0,007) in bolnišnični umrljivosti (45,8 % proti 10,7 %; p<0,001). Pri starejših bolnikih smo opažali trend večje pogostosti hudih poškodb glave (AIS ≥3) v primerjavi z mlajšimi (60,7 % proti 48,5 %), vendar razlika ni dosegla statistične značilnosti (p > 0,05). Pri

drugih primerjanih kategoričnih značilnostih razlike niso dosegle statistične značilnosti.

DISKUSIJA

V šestletni analizi je bolnišnična umrljivost pri bolnikih, starih 70 let ali več, znašala 45,9 %, pri mlajših pa 10,7 %, medtem ko je bil povprečni ISS v obeh skupinah podoben. Ugotovitev podpira pomen dejavnikov, ki jih ISS ne zajema, predvsem predhodnega zdravstvenega stanja in fiziološke rezerve starejšega bolnika.

Podoben odnos med starostjo in umrljivostjo so ugotovili Spering in sodelavci v analizi 126.015 bolnikov iz TraumaRegister DGU®. Medtem ko se ISS med starostnimi skupinami ni bistveno spreminjal, je umrljivost naraščala s starostjo in je znašala 7,9 % pri bolnikih, starih 18–30 let, 22,2 % v skupini 70–79 let ter 36,9 % pri bolnikih, starih 80 let ali več.[1] Višjo umrljivost starejših ob primerljivi teži poškodb je pokazala tudi predhodna analiza bolnikov iz SB Celje.[2] Sedanja analiza kaže, da je podoben vzorec prisoten tudi v novejšem obdobju.

V starejši skupini smo opažali večji delež hudih poškodb glave in manjši delež hudih poškodb trebuha. Podoben vzorec opisujejo podatki TraumaRegister DGU®, kjer se je delež hudih poškodb glave s starostjo povečeval, abdominalne poškodbe pa so bile pri starejših manj pogoste.[1] Tudi v predhodni celjski analizi so bile poškodbe glave med najpogostejšimi poškodbami starejših bolnikov, travmatska poškodba možganov pa najpogostejši vzrok smrti v tej skupini.[2]

Izrazita razlika med skupinama je bila prisotna tudi pri predhodnem zdravstvenem stanju, saj je imelo ASA 3–4 75,4 % starejših in 13,3 % mlajših bolnikov. V starejši skupini smo ugotovili tudi večji delež koagulopatije, ki je najverjetneje posledica več zdravil, ki vplivajo na strjevanje krvi in acidoze. Ti podatki nakazujejo, da anatomska teža poškodbe ne zajame vseh dejavnikov, povezanih z izidom zdravljenja. Tudi večje registrske analize poudarjajo vpliv starosti in predhodnega zdravstvenega stanja na izid poškodovancev.[1] V predhodni celjski analizi so pri starejših bolnikih ugotovili več zapletov in večorganske odpovedi.[2]

Analiza je primerljiva z ugotovitvami večjih registrskih raziskav in s predhodnimi podatki iz SB Celje. Ugotovitve kažejo, da pri starejšem hudo poškodovanem bolniku teža poškodbe verjetno predstavlja le enega od dejavnikov, povezanih z izidom zdravljenja. Pri interpretaciji tveganja je zato smiselno upoštevati tudi predhodno zdravstveno stanje in fiziološki odziv na poškodbo. RISC III se je izkazal kot dober multivariantni model za napoved bolnišnične umrljivosti, starejši model RISC II pa je bolnišnično umrljivost predvsem pri bolnikih ≥70 let, podcenjeval.

Raziskava ima več omejitev. Gre za retrospektivno analizo podatkov enega centra z razmeroma majhnim številom bolnikov v skupini, stari 70 let ali več. Analiza temelji na podatkih, zbranih v registru, zato je omejena na razpoložljive spremenljivke. Skupini se razlikujeta v več izhodiščnih značilnostih, vpliva posameznih dejavnikov na

umrljivost pa v tej analizi nismo neodvisno ovrednotili. Rezultate je zato treba razumeti predvsem kot opis razlik med starostnima skupinama in ne kot dokaz vzročne povezanosti posameznih dejavnikov z umrljivostjo.

ZAKLJUČEK

Bolniki, stari 70 let ali več, so imeli ob podobnem povprečnem ISS bolnišnično umrljivost 45,9 %, mlajši bolniki pa 10,7 %. V starejši skupini smo ugotovili večji delež hudih poškodb glave, bolnikov z ASA 3–4, koagulopatije in acidoze ter manjši delež hudih poškodb trebuha.

Rezultati so primerljivi z ugotovitvami večjih analiz TraumaRegister DGU® in s predhodnimi podatki iz SB Celje. Pri oceni starejšega hudo poškodovanega bolnika je poleg anatomske težavnosti poškodbe treba upoštevati tudi njegovo predhodno zdravstveno stanje in fiziološki odziv na poškodbo. Ugotovitve poudarjajo pomen celovite ocene ogroženosti starejšega poškodovanca že ob začetni obravnavi.

Literatura in viri:

1. Spering C, Lefering R, Bouillon B, Lehmann W, von Eckardstein K, Dresing K, et al. It is time for a change in the management of elderly severely injured patients! An analysis of 126,015 patients from the TraumaRegister DGU®. Eur J Trauma Emerg Surg. 2020;46(3):487–97.
2. Kocuvan S, Brilej D, Stropnik D, Lefering R, Komadina R. Evaluation of major trauma in elderly patients – a single trauma center analysis. Wien Klin Wochenschr. 2016;128(Suppl 7):535–42.

ALI JE TRADICIONALNO PREDOPERATIVNO STRADANJE KIRURŠKEGA BOLNIKA ŠE UPRAVIČENO? PREGLED LITERATURE

IS TRADITIONAL PREOPERATIVE FASTING IN SURGICAL PATIENTS STILL JUSTIFIED? A REVIEW OF THE LITERATURE

Vida Glatz, Mihael Majerič, Mojca Voljč, Barbara Lovrenčič Petreski

Ključne besede: predoperativna teščost; perioperativna oskrba; kirurški bolnik

Keywords: preoperative fasting; perioperative care; surgical patient

IZVLEČEK

Uvod. Čeprav je bilo strogo predoperativno postenje dolga leta temelj anesteziološke priprave, sodobne smernice kažejo, da tradicionalno postenje od polnoči naprej ne nudi dodatne zaščite pred aspiracijo. Ker daljše obdobje teščosti predstavlja dodaten stres in vir obolevnosti za bolnika, je tak pristop danes odsvetovan. Kljub temu pa postenje bolnikov v klinični praksi velikokrat še vedno presega 12 ur. Namen tega prispevka je pregledati novosti, ki jih prinašajo nove smernice na področju predoperativne prehrane kirurških bolnikov, ter oceniti njihovo izvajanje v praksi.

Materiali in metode. Izvedli smo pregled literature o predoperativni prehrani kirurških bolnikov ter na podlagi razpoložljivih podatkov ocenili trajanje predoperativne teščosti bolnikov na Kirurškem oddelku Splošne bolnišnice dr. Jožeta Potrča Ptuj, ki so bili avgusta 2026 operirani v splošni anesteziji v rednem delovnem času.

Rezultati. Analiza podatkov 151 operacij je pokazala pomemben odmik od sodobnih smernic. Povprečni čas teščosti bolnikov od polnoči do začetka operacije je znašal 10,2 ± 1,9 ure, pri čemer je pri več kot polovici bolnikov (51 %) presegal 10 ur, pri 20,5 % pa celo 12 ur. Ocenjena teščost se je podaljševala z vrstnim redom na operativnem programu – od 8,2 ure pri prvih operirancih do 13,4 ure pri petih na sporedu.

Zaključek. Raziskave potrjujejo, da koncept rutinskega, večurnega postenja pred kirurškim posegom ni več strokovno utemeljen. A kljub temu so dokazi o vplivu skrajšanega postenja na pomembne klinične izide in o stroškovni učinkovitosti pri elektivnih neonkoloških operacijah omejeni. Uvajanje sodobnih priporočil v klinično prakso dodatno otežujejo predvsem organizacijske ovire.

ABSTRACT

Introduction. Although strict preoperative fasting was long regarded as a cornerstone of anaesthetic preparation, current guidelines indicate that traditional fasting from midnight onwards offers no additional protection against aspiration. As prolonged fasting imposes additional stress on patients and may contribute to morbidity, this approach is no longer recommended. Nevertheless, fasting periods in clinical practice still frequently exceed 12

hours. The aim of this paper is to review the latest recommendations on preoperative nutrition in surgical patients and assess their implementation in clinical practice.

Materials and Methods. We conducted a literature review on preoperative nutrition in surgical patients and assessed the duration of preoperative fasting among patients who underwent surgery under general anaesthesia during regular working hours in August 2026 at the Department of Surgery, General Hospital Dr. Jože Potrč Ptuj, Slovenia, based on the available data.

Results. An analysis of data from 151 surgical procedures revealed substantial deviations from current guidelines. The mean fasting duration from midnight to the start of surgery was 10.2 ± 1.9 hours, exceeding 10 hours in more than half of the patients (51 %) and 12 hours in 20.5 %. The estimated fasting duration increased with the patient's position on the operating schedule, from 8.2 hours for the first patients scheduled to undergo surgery to 13.4 hours for those scheduled fifth.

Conclusion. Research indicates that routine, multi-hour fasting prior to surgery is no longer supported by current evidence. However, evidence regarding the effects of shortened fasting on clinically relevant outcomes and its cost-effectiveness in elective non-oncological surgery remains limited. The implementation of current recommendations in clinical practice is further hampered primarily by organisational barriers.

UVOD

V preteklosti je predoperativna priprava pred posegi v splošni anesteziji vključevala popolno prekinitev peroralnega vnosa hrane in bistrih tekočin od polnoči dalje.[1] Takšen pristop je bil uveden z namenom zmanjšanja tveganja za aspiracijo želodčne vsebine med indukcijo in zbujanjem iz anestezije, zaradi negativnega vpliva anestetikov na zaščitne reflekse.[1–3] Številne študije v zadnjih desetletjih so dosledno ovrgle potrebo po takšnih obdobjih postenja, saj je bilo dokazano, da omejen vnos bistrih tekočin do 2 uri pred anestezijo pri bolnikih z nizkim tveganjem ne poveča tveganja za aspiracijo.[1,4,5] Nove smernice so temeljile na spoznanju, da je praznjenje želodca po zaužitju bistrih tekočin hitro in sorazmerno s količino želodčne vsebine.[6] Izkazalo se je, da prekomerno postenje povzroča nelagodje pri bolnikih, hkrati pa negativno vpliva na metabolizem glukoze, perioperativni vnetni odziv, počasnejšo povrnitev funkcije črevesja, postoperativni delirij in zmanjšano mišično moč ter podaljša čas okrevanja.[1,4–6]

PATOFIZIOLOŠKI POGLED NA STRADANJE

Ob stradanju mora telo zaradi pomanjkanja vnesene energije črpati hranila iz lastnih zalog. Tudi operacija za telo predstavlja presnovno obremenitev, saj se zaradi fizične poškodbe poveča potreba po mobilizaciji energije za obnovo tkiv. V obeh primerih telo prek sproženih hormonskih kaskad preide v stanje katabolizma – presnovnega stanja razgradnje tkiv, pri katerem povišane ravni stresnih hormonov povzročijo inzulinsko rezistenco, hiperglikemijo in pospešeno razgradnjo mišične mase. Za čim boljše

okrevanje je zato pomemben hiter prehod iz katabolnega presnovnega stanja v anabolno fazo obnove, saj to pospeši okrevanje in zmanjša zaplete.[7–9]

Dolgotrajno stradanje pa upočasni prehod v anabolno stanje in še dodatno pospešuje izčrpavanje glikogenskih zalog, kar privede do večjih izgub mišične mase in počasnejšega okrevanja.[10] Zaradi povečanega stresnega odziva organizma, ki povzroči vnetne spremembe in začasno oslabitev nekaterih funkcij imunskega sistema, se posledično lahko poveča dovzetnost za pooperativne okužbe. Visoka prevalenca podhranjenosti med hospitaliziranimi kirurškimi bolniki pa te zaplete še potencira.[1] Podaljšano stradanje povzroča tudi dehidracijo in elektrolitske motnje, zlasti pri otrocih pa so nekatere študije nakazale tudi povečano pojavnost arterijske hipotenzije ob indukciji v anestezijo.[7,11,12] Dokazi kažejo, da dolgotrajno stradanje poškoduje zaščitno želodčno sluznico in prispeva k nastanku pooperativne slabosti in bruhanja, kar močno vpliva tudi na počutje in zadovoljstvo bolnikov.[10] Bolniki o slabšem počutju poročajo tudi zaradi žeje, lakote, bolečine in povečanega občutka tesnobe.[1]

POSODOBLJENE SMERNICE ESPEN 2025

Tako kot predhodne tudi posodobljene smernice ESPEN (European Society for Clinical Nutrition and Metabolism) 2025 za klinično prehrano v kirurgiji narekujejo, da je bolnikom brez dodatnega tveganja za aspiracijo dovoljeno uživanje bistrih tekočin do 2 uri pred začetkom anestezije.[1,2] To je skladno s fiziološkim časom praznjenja želodca za tekočine, ki običajno znaša 60 do 90 minut.[1,2,13,14] Med bistre tekočine sodijo navadna in gazirana voda, čaj, črna kava, bistra juha in nekateri sokovi, kot sta jabolčni ali sok iz belega grozdja.[1,7] Trdo hrano pa lahko bolniki uživajo do 6 ur pred uvodom v anestezijo, pri čemer mora biti ta lahko prebavljiva. Vplivi zaužitja kompleksnih maščob, dodajanja mleka v napitke bistrih tekočin ter kajenja ali žvečenja žvečilnega gumija neposredno pred operacijo pa so zaenkrat slabo raziskani.[14]

Od uvedbe teh smernic ni bilo poročil o povečanju pogostosti aspiracije, regurgitacije ali perioperativnih pljučnih zapletov. Priporočilo ima stopnjo dokazov A in je doseglo 100 % soglasje.[1,2,11] Ker je obdobje teščosti pogosto veliko daljše kot priporočeno, je v izogib negativnim posledicam dolgotrajne predoperativne teščosti tudi otrokom z nizkim tveganjem za aspiracijo treba omogočiti uživanje bistrih tekočin čim bližje 2 urama pred posegom.[11]

Smernice poudarjajo, da priporočila ni mogoče posplošiti na vse bolnike. Opredeljene so skupine bolnikov s posebnim tveganjem, pri katerih je zaradi osnovne bolezni, zdravljenja ali motnje motilitete prebavil pričakovano upočasnjeno praznjenje želodca. Med njimi so sladkorni bolniki, pri katerih lahko pride do pojava avtonomne disfunkcije in posledične gastropareze. Pri sladkornih bolnikih z gastroparezo je upočasnjeno predvsem praznjenje čvrste hrane iz želodca, praznjenje bistrih tekočin pa je lahko celo pospešeno.[6] Praznjenje želodca je upočasnjeno tudi ob uporabi opioidov in agonistov receptorjev GLP-1, čeprav pri slednjih povezava s povečanim tveganjem za aspiracijo še ni potrjena.[15,16] Tveganje za aspiracijo je povečano tudi pri bolnikih z

gastroezofagealno refluksno boleznijo, hiatalno hernijo, Zenkerjevim divertiklom, ahalazijo, zožitvami požiralnika, predhodno operacijo želodca, gastroparezo, gastrointestinalno obstrukcijo ali akutnim intraabdominalnim procesom. Prav tako je povečano pri debelosti, pri nosečnicah in pri urgentnih posegih.[11] Smernice za te bolnike priporočajo individualiziran pristop in so iz tega priporočila izvzeti.[13,17]

Novejši pristopi opisujejo tudi možnost uporabe obposteljnega ultrazvoka želodca za perioperativno oceno želodčne vsebine in oceno tveganja za aspiracijo. Še posebej smiselna bi bila uporaba pri relativno urgentnih operacijah oz. pri bolnikih z dejavniki tveganja za upočasnjeno praznjenje želodca.[18]

Pomemben element sodobnega pristopa je predoperativno uživanje ogljikohidratnih napitkov (*angl.* carbohydrate loading), ki je namenjeno zmanjšanju presnovnega odziva na operacijo. Bistre tekočine z dodatkom ogljikovih hidratov zmanjšajo pooperativno inzulinsko rezistenco in izboljšajo počutje bolnika, ugodno pa vplivajo tudi na presnovo in okrevanje po operaciji. Pooperativni pomik presnovnega odziva bolnika v smeri katabolizma je manj izrazit, kar vpliva na manjšo pooperativno izgubo dušika in beljakovin, s tem pa zmanjša razgradnjo mišic in izgubo mišične moči.[14] Nove smernice zdravim odraslim zato večer pred operacijo in nato ponovno do 2 uri pred začetkom uvoda v anestezijo priporočajo vnos bistrih tekočin z dodatkom ogljikovih hidratov, ki so lahko enostavni ali kompleksni.[11]

V večini raziskav, ki so preučevale ta koncept, so bolniki prejeli 800 ml 12 % napitka z maltodekstrinom, nato pa še 400 ml približno 2 uri pred uvodom v anestezijo. V primerjavi z nekaloričnimi, so bistre tekočine z dodatkom ogljikovih hidratov zmanjšale predoperativno žejo, lakoto in tesnobo, tveganje za aspiracijo pa se ob tem ni povečalo.[11,14,19–22] Ob tem je treba opozoriti, da vsi komercialno dostopni napitki niso bili preučevani glede varnosti in učinkovitosti. Z vidika varnosti je pomemben podatek, da je praznjenje želodca hitrejše pri napitkih z nižjo osmolarnostjo, z vidika učinkovitosti pa je pomemba predvsem koncentracija ogljikovih hidratov in ne njihova količina. Če pri 6 % napitku sproščanja inzulina skorajda ni zaznati, bo 12-odstotni napitek z enako količino ogljikovih hidratov koncentracijo inzulina dvignil 5- do 6- krat, kar je podobno kot po običajnem obroku.[23]

Dokazi glede kliničnih koristi dodatka ogljikohidratnih napitkov zaenkrat niso povsem enotni in se razlikujejo glede na vrsto posega.[19] Največ študij je poročalo o pozitivnih učinkih z vidika subjektivnega počutja bolnikov, kot so zmanjšanje žeje, anksioznosti in povečanje splošnega zadovoljstva. Morebitni vplivi na pooperativno slabost in bruhanje, potrebo po analgetikih, vnetni odziv, ohranitev mišične mase ter trajanje hospitalizacije pa dajejo nejasne rezultate in zaenkrat še niso dobro raziskani.[19,24,25]

V nekaterih študijah so poleg ogljikovih hidratov preučevali tudi dodatek drugih sestavih. Dodatek beljakovin je največ koristi z vidika trajanja hospitalizacije, izgube mišične mase in moči ter jakosti vnetnega odziva pokazal pri onkoloških bolnikih, pri sicer zdravih bolnikih pa pomembnih koristi ni bilo.[11,26,27]

V študijah, ki so preučevale učinke predoperativnega uživanja ogljikohidratnih napitkov pri bolnikih po laparoskopski holecistektomiji, so pri skupini, ki je predoperativno zaužila napitke z ogljikovimi hidrati, opažali nižjo stopnjo bolečine, manj slabosti in ugodnejše postoperativne vrednosti inzulina v krvi, niso pa dokazali pomembne razlike med skupinama glede okrevanja in porabe antiemetikov.[28] Tudi pri bolnikih, operiranih zaradi zloma kolka, pomembnejših koristi predoperativnega uživanja ogljikohidratnih napitkov niso uspeli dokazati.[29] Hkrati pri teh bolnikih tudi niso dokazali upočasnjenega praznjenja želodca in s tem povečanega tveganja za aspiracijo.[30] Potrebne bodo še nadaljnje raziskave.

UPORABA SODOBNIH SMERNIC V KLINIČNI PRAKSI

Kljub dokazom o negativnih učinkih dolgotrajne teščosti, je izvajanje sodobnih priporočil v klinični praksi še vedno pomanjkljivo.[1] Spremembe so počasne in še danes se srečujemo s problemom, da je obdobje predoperativnega postenja pogosto bistveno daljše od obdobja, ki je potrebno zaradi bolnikove varnosti.[2]

V prospektivni študiji Thirst (2024) je pri 5100 bolnikih iz 12 evropskih držav mediana trajanja predoperativnega postenja za tekočine znašala 12 ur (IQR 10–14,6). 4 % bolnikov je tekočine zadnjič zaužilo v obdobju 2 do 4 ur pred operacijo, dodatnih 0,8 % znotraj 2 ur, kar 95 % bolnikov pa je bilo brez tekočin 4 ure ali več pred posegom.[31] Velik razkorak med priporočili in klinično prakso je bil opisan tudi pri teščosti za trdo hrano. Po podatkih študije iz leta 2023 je med 306 odraslimi bolniki mediana postenja za trdo hrano znašala kar 14,5 ur (12,1–19), medtem ko se je mediana 4,5 ure (IQR 2,7–7,4) za tekočine bolje približala sodobnim smernicam. Poznejši termin operacije je bil statistično povezan z daljšim postenjem. Mediana postenja za tekočine je pri popoldanskih operacijah znašala 6,2 ur, kar je bistveno več od mediane 3,4 ure pri jutranjih operacijah. Pri trdi hrani sta mediani znašali 16,7 ur in 13,2 ur.[12]

Podobni rezultati so bili ugotovljeni tudi v večji bolnišnici v Sloveniji, kjer je po podatkih raziskave pri odraslih elektivnih bolnikih bila večina od 389 bolnikov tešča za tekočine med 10 in 14 ur, za trdo hrano pa med 12 in 14 ur. Pri 13 % bolnikov je teščost za trdo hrano presegala 20 ur. Zadnji vnos bistrih tekočin je bil znotraj priporočenega časovnega okvirja le pri približno 15 % bolnikov, le 10 % bolnikov pa je prejelo priporočeni predoperativni ogljikohidratni napitek. Največ bolnikov je poročalo o žeji (22,6 %), sledil je glavobol (11,1 %), manj pogosti pa sta bili omotica oz. slabost. Med vzroki za podaljšano teščost so močno prednjačila neustrezna in nejasna navodila bolnikom glede vnosa hrane in tekočin pred posegom.[32]

METODE

Tudi mi smo izvedli raziskavo za oceno časa trajanja predoperativne teščosti, tako da smo zbrali podatke lokalne bolnišnice in ocenili, kako dolgo bolniki v praksi ostajajo brez vnosa hrane in tekočin. V analizo smo vključili vse bolnike Kirurškega oddelka

Splošne bolnišnice dr. Jožeta Potrča Ptuj, ki so bili v mesecu avgustu 2026 v rednem delovnem času, do 15. ure, operirani v splošni anesteziji. Za vsakega bolnika smo beležili čas začetka anestezije, razvrstitev po ASA klasifikaciji, vrsto posega in če je šlo za elektivni ali odložljivo nujni operativni poseg. Opravljeni so bili travmatološki, ortopedski, splošnokirurški in abdominalni operativni posegi.

Ker čas zadnjega vnosa hrane oz. tekočin v bolnišnični dokumentaciji ni rutinsko beležen, smo pri analizi za vse bolnike predpostavili zadnji vnos hrane oz. tekočin ob polnoči pred dnevom operacije in trajanje predoperativne teščosti računali kot interval od polnoči do uvoda v anestezijo. Mnogi bolniki kot zadnji obrok zaužijejo bolnišnično večerjo okrog 18. ure prejšnjega dne, zato je obdobje teščosti za večino še daljše.

Zaradi nepredvidljivih dogodkov se lahko operacije bolnikov, ki so na operativnem programu predvideni zadnji, prestavijo na naslednji dan. Ti bolniki so tako na dan prvotno načrtovane operacije tešči, nato pa morajo biti ponovno tešči tudi naslednji dan. V našem pregledu podatkov smo upoštevali dolžino teščosti za posameznega pacienta samo na dan, ko se je operativni poseg izvedel, obdobje teščosti za posameznega pacienta pa smo upoštevali samo enkrat.

V našem pregledu gre torej za ocenjeno in ne dejansko trajanje teščosti.

REZULTATI

V analizo je bilo vključenih 151 operacij, opravljenih v obdobju od 3. do 31. avgusta 2026. Med bolniki je bilo 80 (53,0 %) moških in 71 (47,0 %) žensk, starih med 4 in 90 let. Starost je izračunana v dopolnjenih letih na dan operacije in je v povprečju znašala 57,4 ± 16,6 leta. Večina operacij je bila elektivnih (123; 81,5 %), 28 (18,5 %) pa odložljivo nujnih operativnih posegov. Med 148 bolniki z razpoložljivim podatkom o telesnem statusu po klasifikaciji ASA jih je bilo 24 (16,2 %) razvrščenih v ASA I, 92 (62,2 %) v ASA II in 32 (21,6 %) v ASA III.

Povprečni čas od polnoči do začetka operacije je znašal 10,2 ± 1,9 ure. Mediana je bila 10,1 (IQR 8,4–11,8) ur, najkrajši in najdaljši čas pa 7,0 in 14,2 ure. Pri 51 % operacij je ocenjeni čas teščosti presegal 10 ur, pri 20,5 % pa 12 ur. Povprečni čas se je z vrstnim redom operacije povečeval, od 8,2 ur pri prvih do 13,4 ur pri petih na sporedu. Pri elektivnih posegih je znašal 10,0 ure, pri odložljivo nujnih pa 11,1.

Analiza je tako pokazala, da bolniki na oddelku ostajajo tešči veliko dlje, kot narekujejo sodobne smernice, še posebej z vidika predoperativnega vnosa tekočin. Rezultati so skladni z ugotovitvami predhodnih raziskav in potrjujejo, da je dolgotrajna predoperativna teščost v klinični praksi še vedno pogosta. Razkorak med priporočili in prakso je bil največji pri bolnikih, ki so na operativnem programu uvrščeni v poznejših urah. Zaradi organizacije dela so kot zadnji na žalost velikokrat uvrščeni pacienti z infektivnimi obolenji, ki so z vidika teščosti tudi bolj ranljivi.

RAZPRAVA

Za dosledno upoštevanje priporočil glede predoperativnega postenja je treba razviti učinkovitejše strategije uvajanja smernic v klinično prakso in oceniti ovire za njihovo izvajanje v posameznih zdravstvenih ustanovah.[1,31]

Uvajanje sodobnih priporočil koristi tako bolnikom kot tudi zdravstvenemu sistemu. Dosledno izvajanje priporočil je po podatkih raziskav predvsem pri onkoloških bolnikih povezano z izboljšanjem kliničnih izidov, vključno z zmanjšanjem števila zapletov in skrajšanjem dolžine hospitalizacije, hkrati pa prispeva tudi k zmanjšanju števila ponovnih sprejemov in stroškov oskrbe.[33] Dosedanje raziskave nakazujejo, da skrajšano predoperativno postenje ugodno vpliva na subjektivno postoperativno počutje bolnikov.[28] A kljub temu ostajajo dokazi o vplivu skrajšane teščosti na pomembne klinične izide in stroškovni učinkovitosti pri elektivnih neonkoloških operacijah omejeni in bodo potrebne nadaljnje raziskave.

Literatura in viri:

1. Lambert E, Carey S. Practice guideline recommendations on perioperative fasting: a systematic review. JPEN J Parenter Enteral Nutr. 2016;40:1158–65. doi:10.1177/0148607114567713.
2. Brady M, Kinn S, Stuart P, Ness V. Preoperative fasting for adults to prevent perioperative complications. Cochrane Database Syst Rev. 2003;(4):CD004423. doi:10.1002/14651858.CD004423.
3. Sebestyén A, Turan C, Szemere A, et al. Preoperative carbohydrate loading reduces length of stay after major elective, non-cardiac surgery when compared to fasting: a systematic review and meta-analysis. SciRep. 2025;15:19119. doi:10.1038/s41598-025-00767-z
4. Soreide E, Fasting S, Raeder J. New preoperative fasting guidelines in Norway. Acta Anaesthesiol Scand. 1997;41:799.
5. Ricci C, Ingaldi C, Alberici L, Serbassi F, Pagano N, De Raffele E, et al. Preoperative carbohydrate loading before elective abdominal surgery: A systematic review and network meta-analysis of phase II/III randomized controlled trials. Clin Nutr. 2022;41(2):313–20. doi:10.1016/j.clnu.2021.12.016.
6. Rüggeberg A, Meybohm P, Nickel EA. Preoperative fasting and the risk of pulmonary aspiration—a narrative review of historical concepts, physiological effects, and new perspectives. BJA Open. 2024;10:100282. doi:10.1016/j.bjao.2024.100282.
7. Di Vezza F, Cacace C, Sanvitti M, Bilotta F. Preoperative clear fluid fasting duration and arterial hypotension during anesthesia induction: a narrative review. J Clin Med. 2025;14(19):6950. doi:10.3390/jcm14196950.
8. Ljungqvist O, Scott M, Fearon KC. Perioperative Metabolic Management: Insulin Resistance and Metabolism in Surgical Patients. *World J Surg*. 2017;41(9):2196–2203.
9. Weimann A, Braga M, Carli F, Higashiguchi T, Hübner M, Klek S, et al. ESPEN guideline: Clinical nutrition in surgery. *Clin Nutr*. 2021;40(7):4745–4761.
10. Khan MS, Fatima R, Ullah I, Akhtar A, Ullah TR, Zia F. Comparative analysis of the efficacy of traditional verses ASA in preoperative fasting guidelines in elective surgical patients. J Health Wellness Community Res. 2026;4(2):e1226. doi:10.61919/npcvsp38.
11. Joshi GP, Abdelmalak BB, Weigel WA, Harbell MW, Kuo CI, Soriano SG, et al. 2023 American Society of Anesthesiologists practice guidelines for preoperative fasting: carbohydrate-containing clear liquids with or without protein, chewing gum, and pediatric fasting duration—a modular

update of the 2017 American Society of Anesthesiologists practice guidelines for preoperative fasting. Anesthesiology. 2023;138:132–51. doi:10.1097/ALN.0000000000004396.

12. Sidik AI, Lishchuk A, Faybushevich AN, et al. Adherence to Preoperative Fasting Guidelines in Elective Surgical Patients. Cureus. 2024;16(10):e71554. doi:10.7759/cureus.71554.
13. Practice guidelines for preoperative fasting and the use of pharmacologic agents to reduce the risk of pulmonary aspiration: application to healthy patients undergoing elective procedures: a report by the American Society of Anesthesiologists Task Force on Preoperative Fasting. Anesthesiology. 1999;90:896–905. doi:10.1097/00000542-199905000-00007.
14. Lobo DN, Hendry PO, Rodrigues G, Marciani L, Totman JJ, Wright JW, et al. Gastric emptying of three liquid oral preoperative metabolic preconditioning regimens measured by magnetic resonance imaging in healthy adult volunteers: a randomised double-blind, crossover study. Clin Nutr. 2009;28:636–41.
15. Xiao MZX, Englesakis M, Perlas A. Gastric content and perioperative pulmonary aspiration in patients with diabetes mellitus: a scoping review. Br J Anaesth. 2021;127(2):224-235. doi:10.1016/j.bja.2021.04.008.
16. Elkin J, Rele S, Sumithran P, Hii M, Thuraisingam S, Spelman T, et al. Association between glucagon-like peptide-1 receptor agonist use and peri-operative pulmonary aspiration: a systematic review and meta-analysis. Anaesthesia. 2025;80(7):846-858. doi:10.1111/anae.16601.
17. Çakar E, Yilmaz E, Çakar E, Baydur H. The effect of preoperative oral carbohydrate solution intake on patient comfort: a randomized controlled study. J PeriAnesthesia Nurs. 2017;32:589–99.
18. Zdravkovic M, Berger-Estilita J, Kovacec JW, Sorbello M, Mekis D. A way forward in pulmonary aspiration incidence reduction: ultrasound, mathematics, and worldwide data collection. Braz J Anesthesiol. 2023;73(3):301-304. doi:10.1016/j.bjane.2021.05.004.
19. Amer MA, Smith MD, Herbison GP, Plank LD, McCall JL. Network meta-analysis of the effect of preoperative carbohydrate loading on recovery after elective surgery. Br J Surg. 2017;104:187–97. doi:10.1002/bjs.10429.
20. Yagci G, Can MF, Ozturk E, Dag B, Ozgurtas T, Cosar A, et al. Effects of preoperative carbohydrate loading on glucose metabolism and gastric contents in patients undergoing moderate surgery: a randomized, controlled trial. Nutrition. 2008;24:212–6.
21. Tudor-Drobjewski BA, Marhofer P, Kimberger O, Huber WD, Roth G, Triffterer L. Randomised controlled trial comparing preoperative carbohydrate loading with standard fasting in paediatric anaesthesia. Br J Anaesth. 2018;121:656–61. doi:10.1016/j.bja.2018.05.064.
22. Svanfeldt M, Thorell A, Hausel J, Soop M, Rooyackers O, Nygren J, et al. Randomized clinical trial of the effect of preoperative oral carbohydrate treatment on postoperative whole-body protein and glucose kinetics. Br J Surg. 2007;94:1342–50. doi:10.1002/bjs.5837.
23. Svanfeldt M, Thorell A, Hausel J, Soop M, Nygren J, Ljungqvist O. Effect of “preoperative” oral carbohydrate treatment on insulin action—a randomised cross-over unblinded study in healthy subjects. Clin Nutr. 2005;24:815–21. doi:10.1016/j.clnu.2005.05.003.
24. Ricci C, Ingaldi C, Alberici L, Serbassi F, Pagano N, De Raffaele E, et al. Preoperative carbohydrate loading before elective abdominal surgery: a systematic review and network meta-analysis of phase II/III randomized controlled trials. Clin Nutr. 2022;41:313–20. doi:10.1016/j.clnu.2021.11.032.
25. Weimann A, Bezmarevic M, Braga M, Correia MITD, Funk-Debleds P, Gianotti, et al. ESPEN guideline on clinical nutrition in surgery – Update 2025. Clin Nutr. 2025;53:222–261. doi:10.1016/j.clnu.2025.08.029.
26. Yi HC, Ibrahim Z, Abu Zaid Z, Mat Daud ZA, Md Yusop NB, Omar J, et al. Impact of enhanced recovery after surgery with preoperative whey protein-infused carbohydrate loading and postoperative early oral feeding among surgical gynecologic cancer patients: an open-labelled randomized controlled trial. Nutrients. 2020;12:264. doi:10.3390/nu12020264.

27. Vermeulen MAR, Richir MC, Garretsen MK, van Schie A, Ghatei MA, Holst JJ, et al. Gastric emptying, glucose metabolism and gut hormones: evaluation of a common preoperative carbohydrate beverage. Nutrition. 2011;27:897–903. doi:10.1016/j.nut.2010.10.013.

28. Qazi MS, Larik MO, Irfan H, Khan M, Zulfiqar K, Rath S, Sheikh MIA, Elamin HAM, Iqbal J, Usman M, Bhattarai P. Effects of preoperative carbohydrate loading on postoperative outcomes in patients undergoing laparoscopic cholecystectomy: a systematic review and meta-analysis. Ann Med Surg (Lond). 2025 May 26;87(7):4362-4372. doi:10.1097/MS9.0000000000003417.

29. Yap KS, Loh PS, Foong YX, Mok CZ, Ong T, Khor HM. A feasibility study on preoperative carbohydrate loading in older patients undergoing hip fracture surgery. BMC Geriatr. 2024 May 6;24(1):401. doi: 10.1186/s12877-024-04958-7. PMID: 38711010; PMCID: PMC11075227.

30. Hellström PM, Samuelsson B, Al-Ani AN, Hedström M. Normal gastric emptying time of a carbohydrate-rich drink in elderly patients with acute hip fracture: a pilot study. BMC Anesthesiol. 2017;17:23. doi:10.1186/s12871-016-0299-6.

31. Camilleri Podesta AM, Sciberras S, Moisa E, et al. Pre-operative liquid fasting practices in twelve European countries: A prospective multicentre cohort study (Thirst study) Eur J Anaesthesiol. 2026;43(8):672-679. doi:10.1097/EJA.0000000000002347

32. Fabiani P, Jager M, Štivan S, Vrečič S, Pirc N. Presečna raziskava o dejanski perioperativni teščosti pri odraslih elektivnih kirurških bolnikih. In: Zbornik posterjev: 9. mednarodni kongres anesteziologov in intenzivistov v Sloveniji; 2026 Sep 25–27; Ljubljana, Slovenija. Ljubljana: Slovensko združenje za anesteziologijo in intenzivno medicino; Maribor: UKC, Oddelek za anesteziologijo, intenzivno terapijo in terapijo bolečin; 2026. p. 87–90.

33. Ljungqvist O, Scott M, Fearon KC. Enhanced recovery after surgery: a review. JAMA Surg. 2017;152:292–8. doi:10.1001/jamasurg.2016.4952.

AVTORJI
AUTHORS

Izr. prof. dr. Miha Antonič, dr. med.
KO za kardiokirurgijo, Klinika za kirurgijo, UKC Maribor, Ljubljanska 5, 2000 Maribor in Katedra za kirurgijo, Medicinska fakulteta Univerze v Mariboru, Taborska 8, 2000 Maribor

Doc. dr. Aleš Belšak
Fakulteta za strojništvo Univerze v Mariboru, Smetanova ulica 17, 2000 Maribor

Črt Benulič, dr. med.
KO za travmatologijo, Kirurška klinika, UKC Ljubljana, Zaloška cesta 7, 1000 Ljubljana

Asist. Jure Bizjak, dr. med., FEBU
KO za urologijo, Kirurška klinika, UKC Ljubljana, Zaloška cesta 7, 1000 Ljubljana in Katedra za kirurgijo, Medicinska fakulteta Ljubljana, Vrazov trg 2, 1000 Ljubljana

Doc. dr. Milena Blaž Kovač, dr. med.
ZD Ljubljana, Metelkova ul. 9, 1000 Ljubljana in Katedra za družinsko medicino, Medicinska fakulteta Univerze v Ljubljani, Poljanski nasip 58, 1000 Ljubljana

Prof. dr. Roman Bošnjak, dr. med.
KO za nevrokirurgijo, Kirurška klinika, UKC Ljubljana, Zaloška cesta 7, 1000 Ljubljana in Katedra za kirurgijo, Medicinska fakulteta Univerze v Ljubljani, Vrazov trg 2, 1000 Ljubljana

Filip Bratkič, študent MF UL

Pk. Uroš Brenčič, mag. obr.
Vojaško zdravstvena enota, Logistična brigada, Slovenska vojska, Ljubljana

Doc. dr. Drago Brilej, dr. med.
Travmatološki oddelek, Splošna in učna bolnišnica Celje, Oblakova ulica 5, 3000 Celje

Doc. dr. Eva Cedilnik Gorup, dr. med.
Zdravstveni dom Vrhnika, Cesta 6. maja 11, 1360 Vrhnika in Katedra za družinsko medicino, Medicinska fakulteta Univerze v Ljubljani, Poljanski nasip 58, 1000 Ljubljana

Doc. dr. Andrej Cupar
Fakulteta za strojništvo Univerze v Mariboru, Smetanova ulica 17, 2000 Maribor

Asist. dr. Žan Čebron, dr. med.
KO za abdominalno kirurgijo, Kirurška klinika, UKC Ljubljana, Zaloška cesta 7, 1000 Ljubljana

Ronja Čeferin, študentka MF UL

Neža Četina, študentka MF UL

Kliment Dajoski, dr. med.
KO za splošno kirurgijo in kirurške okužbe, Kirurška klinika, UKC Ljubljana, Zaloška cesta 7, 1000 Ljubljana

Anita Dobrovolec, dr. med.
Radiološki oddelek, Splošna in učna bolnišnica Celje, Oblakova 5, 3000 Celje

Prof. dr. Drago Dolinar, dr. med.
Ortopedska klinika, UKC Ljubljana, Zaloška cesta 9, 1000 Ljubljana in Katedra za ortopedijo, Medicinska fakulteta Univerze v Ljubljani, Vrazov trg 2, 1000 Ljubljana in MD-RI Inštitut za raziskave materialov v medicini, Ljubljana

Asist. dr. Marko Drešček, dr. med.
Katedra za družinsko medicino, Medicinska fakulteta Univerze v Ljubljani, Poljanski nasip 58, 1000 Ljubljana

Filip Dugonik, študent MF UM

Mag. Andreja Eberlinc Krkovič, dr. med.
Klinični oddelek za maksilofacialno in oralno kirurgijo, Kirurška klinika, UKC Ljubljana, Zaloška cesta 2, 1000 Ljubljana

Rok Erzar, študent MF UL

Aleš Fischinger, dr. med.
Vojaško zdravstvena enota, Logistična brigada, Slovenska vojska, Ljubljana

Izr. prof. dr. Samo Karl Fokter, dr. med.
Klinični oddelek za ortopedijo, Klinika za kirurgijo, UKC Maribor, Ljubljanska 5, 2000 Maribor in Katedra za ortopedijo, Medicinska fakulteta Univerze v Mariboru, Taborska ulica 8, 2000 Maribor

Izr. prof. dr. Igor Frangež, dr. med., dr. dent. med., EAFWH
KO za splošno kirurgijo in kirurške okužbe, Kirurška klinika, UKC Ljubljana, Zaloška 7, 1000 Ljubljana in Katedra za kirurgijo, Medicinska fakulteta Univerze v Ljubljani, Vrazov trg 2, 1000 Ljubljana

Doc. dr. Mladen Gasparini, dr. med.
Oddelek za kirurgijo, Splošna bolnišnica Izola, Polje 23, 6310 Izola

Vida Glatz, študentka MF UM

Erik Glinšek, dr. med.
Travmatološki oddelek, Splošna in učna bolnišnica Celje, Oblakova 5, 3000 Celje

Žiga Godicelj, študent MF UM

Dr. Darko Golec, dipl. inž. Računalništva
Oddelek za informacijsko podporo, Splošna in učna bolnišnica Celje, Oblakova 5, 3000 Celje

Igor Goričan, dr. med.
Sektor za vojaško zdravstveno podporo, Generalštab Slovenske vojske, Ljubljana in Katedra za urgentno medicino, Medicinska fakulteta Univerze v Mariboru, Taborska ulica 8, 2000 Maribor

Anastazija Gračner, študentka MF UM

Dr. Minja Gregorič, dr. med.
Oddelek za plastično in rekonstrukcijsko kirurgijo ter opekline, Klinika za kirurgijo, UKC Maribor, Ljubljanska 5, 2000 Maribor

Izr. prof. dr. Jan Grosek, dr. med.
Klinični oddelek za urologijo, Kirurška klinika, UKC Ljubljana, Zaloška cesta 7, 1000 Ljubljana in Katedra za kirurgijo, Medicinska fakulteta Ljubljana, Vrazov trg 2, 1000 Ljubljana

Katarina Ham, dr. med.
Urgentni kirurški blok, UKC Ljubljana, Zaloška cesta 7, 1000 Ljubljana

Doc. dr. Simon Hawlina, dr. med., FEBU
Klinični oddelek za urologijo, Kirurška klinika, UKC Ljubljana, Zaloška cesta 7, 1000 Ljubljana in Katedra za kirurgijo, Medicinska fakulteta Ljubljana, Vrazov trg 2, 1000 Ljubljana

Samo Horvat, dr. med.
Oddelek za torakalno kirurgijo, Klinika za kirurgijo, UKC Maribor, Ljubljanska 5, 2000 Maribor

Borut Hribernik, dr. med.
Oddelek za nevrokirurgijo, Splošna in učna bolnišnica Celje, Oblakova ulica 5, 3000 Celje

Lara Hvastija, študentka MF UL

Urška Intihar, dr. med.
KO za kardiokirurgijo, Klinika za kirurgijo, UKC Maribor, Ljubljanska 5, 2000 Maribor

Iva Ivanc, študentka MF UL

Matic Ivančič, študent MF UL

Izr. prof. dr. Arpad Ivanecz, dr. med.
KO za abdominalno in splošno kirurgijo, Klinika za kirurgijo, UKC Maribor, Ljubljanska 5, 2000 Maribor in Katedra za kirurgijo, Medicinska fakulteta Univerze v Mariboru, Taborska 8, 2000 Maribor

Gregor Jakopič, dr. med.
Oddelek za žilno kirurgijo, Klinika za kirurgijo, UKC Maribor, Ljubljanska 5, 2000 Maribor

Ana Jarc, dr. med.
Oddelek za kirurgijo, Splošna bolnišnica Izola, Polje 40, 6310 Izola

Arne Jeglič, dr. med.
KO za nevrokirurgijo, Kirurška klinika, UKC Ljubljana, Zaloška cesta 7, 1000 Ljubljana

Prof. dr. Monika Jenko
Odsek za fiziko in kemijo materialov, MD-RI Inštitut za raziskave materialov v medicini, Bohoričeva 5, 1000 Ljubljana

Nebojša Jovanović, dr. med.
Rashid Hospital, 315 Umm Hurair 2, Dubai, ZAE

Dr. Peter Kadiš, dr. med.
Oddelek za patologijo, UKC Maribor, Ljubljanska 5, 2000 Maribor

Izr. prof. dr. Jurij Matija Kališnik, dr. med.
vodja programa za kakovost, klinične raziskave in razvoj,
Oddelek za kardiotorakalno in žilno kirurgijo akademske Klinike KABEG v Celovcu, Avstrija in Medicinska Fakulteta Univerze v Ljubljani, Slovenija in Paracelsusova Medicinska Univerza Nürnberg/Salzburg

Doc. dr. Jasmin Kaljun
Fakulteta za strojništvo Univerze v Mariboru, Smetanova ulica 17, 2000 Maribor

Asist. Domen Kanduti, dr. dent. med.
Center za ustne bolezni in parodontologijo, Stomatološka klinika, UKC Ljubljana, Hrvatski trg 6, 1000 Ljubljana in Katedra za ustne bolezni in parodontologijo, Medicinska fakulteta Univerze v Ljubljani, Vrazov trg 2, 1000 Ljubljana

Miha Kerin, dr. med.
Dept. of Neurosurgery, Klinikum Klagenfurt, Feschnigstraße 11, 9020 Klagenfurt am Wörthersee & The Faculty of Medicine at the University of Ljubljana, Vrazov trg 2, 1000 Ljubljana

Dimitar Kjosevski, dr. med.
Zdravstveni dom Ljubljana, Metelkova ulica 9, 1000 Ljubljana

Julija Klančič, študentka MF UL

Lara Klemenčič Hansen, študentka MF UL

Nike Klun, študentka MF UL

Doc. dr. Lidija Kocbek Šaherl, dr. med., dr. vet. med.
Inštitut za anatomijo, histologijo in embriologijo, Medicinska fakulteta Univerze v Mariboru, Taborska ulica 8, 2000 Maribor

Jan Kocjan, študent MF UL

Doc. dr. Boštjan Kocjančič, dr. med.
Ortopedska klinika, UKC Ljubljana, Zaloška cesta 9, 1000 Ljubljana in Katedra za ortopedijo, Medicinska fakulteta Univerze v Ljubljani, Vrazov trg 2, 1000 Ljubljana

Petra Kodrič, dr. med.
Oddelek za abdominalno kirurgijo, Splošna bolnišnica dr. Franca Derganca Nova Gorica, Ulica padlih borcev 13A, 5290 Šempeter pri Novi Gorici

Matic Kolar, dr. med.
Ortopedska klinika, UKC Ljubljana, Zaloška cesta 9, 1000 Ljubljana

Prim. doc. dr. Nena Kopčavar Guček, dr. med.
Zdravstveni dom Ljubljana, Metelkova ulica 9, 1000 Ljubljana in Katedra za družinsko medicino, Medicinska fakulteta Univerze v Ljubljani, Poljanski nasip 58, 1000 Ljubljana

Asist. dr. Miha Košir, dr. med.
SNMP, Zdravstveni dom Ljubljana, Bohoričeva ulica 3, 1000 Ljubljana in Katedra za družinsko medicino, Medicinska fakulteta Univerze v Ljubljani, Poljanski nasip 58, 1000 Ljubljana

Asist. dr. Ivan Kostadinov, dr. med.
KO za anesteziologijo in intenzivno terapijo operativnih strok, UKC Ljubljana, Zaloška cesta 7, 1000 Ljubljana in Katedra za anesteziologijo z reanimatologijo, Medicinska fakulteta Univerze v Ljubljani, Vrazov trg 2, 1000 Ljubljana

Chiara Kovačič, dr. med.
KO za žilne bolezni, Interna klinika, UKC Ljubljana, Zaloška cesta 2, 1000 Ljubljana

Julia Kresse, študentka MF UM

Zlatko Kvržić, mag. zdr. nege
Vojaško zdravstvena enota, Logistična brigada, Slovenska vojska, Ljubljana

Andrej Lapoša, dr. med.
KO za plastično, rekonstrukcijsko, estetsko kirurgijo in opekline, Kirurška klinika, UKC Ljubljana, Zaloška cesta 7, 1000 Ljubljana

Anže Lečnik dr. med.
Splošna in učna bolnišnica Celje, Oblakova ulica 5, 3000 Celje

Monika Lisjak, študentka MF UL

Barbara Lovrenčič Petreski, dr. med.
Kirurški oddelek, Splošna bolnišnica dr. Jožeta Potrča Ptuj, Potrčeva cesta 23, 2250 Ptuj

Asist. Klemen Lovšin, dr. med.
KO za plastično, rekonstrukcijsko in estetsko kirurgijo in opekline, Kirurška klinika, UKC Ljubljana, Zaloška cesta 7, 1000 Ljubljana

Mihael Majerič, dr. med.
Kirurški oddelek, Splošna bolnišnica dr. Jožeta Potrča Ptuj, Potrčeva cesta 23, 2250 Ptuj

Asist. dr. Tomaž Malovrh, dr. med.
Klinični oddelek za travmatologijo, Kirurška klinika, UKC Ljubljana, Zaloška cesta 7, 1000 Ljubljana in Katedra za kirurgijo, Medicinska fakulteta Univerze v Ljubljani, Vrazov trg 2, 1000 Ljubljana

Dimche Malukoski, dr. med.
Oddelek za urologijo, Splošna bolnišnica Murska Sobota, Ulica dr. Vrbnjaka 6, 9000 Murska Sobota

Urša Matotek, študentka MF UL

Ana Mavko, dr. med.
KO za torakalno kirurgijo, Kirurška klinika, UKC Ljubljana, Zaloška cesta 7, 1000 Ljubljana

Marko Mikša, dr. med.
Klinika Višnjar, Cesta v Mestni log 55, 1000 Ljubljana

Tomislav Mostrov, dr. med.
Oddelek za urologijo, Splošna bolnišnica Murska Sobota, Ulica dr. Vrbnjaka 6, 9000 Murska Sobota

Emil Nikolov, dr. med.
Kirurški oddelek, Splošna bolnišnica Novo mesto, Šmihelska cesta 1, 8000 Novo mesto

Izr. prof. dr. Gregor Norčič, dr. med.
KO za abdominalno kirurgijo, Kirurška klinika, UKC Ljubljana, Zaloška cesta 7, 1000 Ljubljana in Katedra za kirurgijo, Medicinska fakulteta Univerze v Ljubljani, Vrazov trg 2, 1000 Ljubljana

Žiga Oštir, dr. dent. med., dipl. zn.
Orthos – zavod za ortodontijo in maksilofacialno ortopedijo, Vilharjev podhod 18, 1000 Ljubljana

Nika Pečan, dr. med.
Oddelek za nevrokirurgijo, Klinika za kirurgijo, UKC Maribor, Ljubljanska 5, 2000 Maribor

Laura Petek, dr. med.
Urgentni center, UKC Maribor, Ljubljanska 5, 2000 Maribor

Prof. dr. Marija Petek Šter, dr. med.
Zdravstveni Zavod Zdravje, Vilharjev podhod 1, 1000 Ljubljana in Katedra za družinsko medicino, Medicinska fakulteta Univerze v Ljubljani, Poljanski nasip 58, 1000 Ljubljana

Doc. dr. Miha Petrič, dr. med.
KO za abdominalno kirurgijo, Kirurška klinika, UKC Ljubljana, Zaloška 7, 1000 Ljubljana

Luka Petrovič, dr. med.
Ortopedska klinika, UKC Ljubljana, Zaloška cesta 9, 1000 Ljubljana

Rene Petrovič, dr. med.
KO za kardiokirurgijo, Klinika za kirurgijo, UKC Maribor, Ljubljanska 5, 2000 Maribor

Uroš Petrovič Fras, dr. med.
Oddelek za plastično in rekonstruktivno kirurgijo ter kirurgijo roke, Splošna in učna bolnišnica Celje, Oblakova 5, 3000 Celje

Lucija Pirnovar, dr. med.
Travmatološki oddelek, Splošna in učna bolnišnica Celje, Oblakova 5, 3000 Celje

Doc. dr. Irena Plahuta, dr. med.
KO za abdominalno in splošno kirurgijo, Klinika za kirurgijo, UKC Maribor, Ljubljanska 5, 2000 Maribor

Ana Plesničar, dr. med.
Zdravstveni dom Domžale, Mestni trg 2, 1230 Domžale

Boris Podobnik, dr. med.,
KO za travmatologijo, Kirurška klinika, UKC Ljubljana, Zaloška cesta 7, 1000 Ljubljana

Aleš Porčnik, dr. med.
KO za plastično, rekonstrukcijsko in estetsko kirurgijo in opekline, Kirurška klinika, UKC Ljubljana, Zaloška cesta 7, 1000 Ljubljana in Katedra za kirurgijo, Medicinska fakulteta Univerze v Ljubljani, Vrazov trg 2, 1000 Ljubljana

Doc. dr. Gregor Prosen, dr. med., FEBEM
Urgentni center, UKC Maribor, Ljubljanska 5, 2000 Maribor in Delovna skupina za promocijo simptomatskega in podpornega (paliativnega) zdravljenja, Zdravniška zbornica Slovenije

Doc. dr. Janez Ravnik, dr. med.
Oddelek za nevrokirurgijo, Klinika za kirurgijo, UKC Maribor, Ljubljanska 5, 2000 Maribor in Katedra za kirurgijo, Medicinska fakulteta Univerze v Mariboru, Taborska ulica 8, 2000 Maribor

Miha Remec, študent MF UL

Damjan Remškar, dipl. zn.
Sektor za vojaško zdravstveno podporo, Generalštab Slovenske vojske, Ljubljana

Asist. dr. Janez Rifel, dr. med.
Center družinske medicine ADM-Savemo, Karlovška cesta 10, 1000 Ljubljana in Katedra za družinsko medicino, Medicinska fakulteta Univerze v Ljubljani, Vrazov trg 2, 1000 Ljubljana

Hojka Rowbottom, dr. med.
Oddelek za nevrokirurgijo, Klinika za kirurgijo, UKC Maribor, Ljubljanska 5, 2000 Maribor

Ivana Rudolf, študentka MF UL

Žiga Samsa, dr. med.
Oddelek za nevrokirurgijo, Splošna in učna bolnišnica Celje, Oblakova ulica 5, 3000 Celje

Žiga Sardoč, dr. med.
Ortopedska klinika, UKC Ljubljana, Zaloška cesta 9, 1000 Ljubljana in MF UL

Asist. Milena Senica Verbič, dr. med.
Otroška kirurgija, Klinika za kirurgijo, UKC Maribor, Ljubljanska 5, 2000 Maribor

Luka Skočir, dr. med.
Travmatološki oddelek, Splošna in učna bolnišnica Celje, Oblakova 5, 3000 Celje

Izr. prof. dr. Tomaž Smrkolj, dr. med., FEBU
Klinični oddelek za urologijo, Kirurška klinika, UKC Ljubljana, Zaloška cesta 7, 1000 Ljubljana in Katedra za kirurgijo, Medicinska fakulteta Univerze v Ljubljani, Vrazov trg 2, 1000 Ljubljana

Stella Sotošek Kuhar, študentka MF UL

Prim. Andrej Strahovnik, dr. med.
Travmatološki oddelek, Splošna in učna bolnišnica Celje, Oblakova 5, 3000 Celje in Sektor za vojaško zdravstveno podporo, Generalštab Slovenske vojske, Ljubljana

Asist. dr. Albin Stritar, dr. med.
KO za plastično, rekonstrukcijsko, estetsko kirurgijo in opekline, Kirurška klinika, UKC Ljubljana, Zaloška cesta 7, 1000 Ljubljana

Asist. dr. Lovro Suhodolčan, dr. med.
Ortopedska klinika, UKC Ljubljana, Zaloška cesta 9, 1000 Ljubljana in Katedra za ortopedijo, Medicinska fakulteta Univerze v Ljubljani, Vrazov trg 2, 1000 Ljubljana

Asist. Tomaž Šmigoc, dr. med., FEBNS
Oddelek za nevrokirurgijo, Klinika za kirurgijo, UKC Maribor, Ljubljanska 5, 2000 Maribor in Katedra za kirurgijo, Medicinska fakulteta Univerze v Mariboru, Taborska ulica 8, 2000 Maribor

Martin Šporin, študent MF UL

Doc. dr. Tomaž Štupnik, dr. med.
KO za torakalno kirurgijo, Kirurška klinika, UKC Ljubljana, Zaloška cesta 7, 1000 Ljubljana in Katedra za kirurgijo, Medicinska fakulteta Univerze v Ljubljani, Vrazov trg 2, 1000 Ljubljana

Zala Šumi, študentka MF UL

Marjetka Švigelj, dr. med.
Medicinska fakulteta Maribor, Taborska 8, 2000 Maribor

Asist. dr. Matevž Tomaževič, dr. med.
KO za travmatologijo, Kirurška klinika, UKC Ljubljana, Zaloška cesta 7, 1000 Ljubljana in Katedra za kirurgijo, Medicinska fakulteta Univerze v Ljubljani, Vrazov trg 2, 1000 Ljubljana

Špela Turk, dr. med.
KO za abdominalno in splošno kirurgijo, Klinika za kirurgijo, UKC Maribor, Ljubljanska 5, 2000 Maribor

Sonja Turnšek, mag. zdr. ved
Sektor za vojaško zdravstveno podporo, Generalštab Slovenske vojske, Ljubljana

Tina Turnšek, dr. med.
Otroška kirurgija, Klinika za kirurgijo, UKC Maribor, Ljubljanska 5, 2000 Maribor

Matevž Uršič, študent MF UM

Asist. Teo Vajdl, dr. med.
SNMP, Zdravstveni dom Ljubljana, Bohoričeva ulica 3, 1000 Ljubljana in Katedra za družinsko medicino, Medicinska fakulteta Univerze v Ljubljani, Poljanski nasip 58, 1000 Ljubljana

Asist. Veronika Vezjak, dr. med.
Katedra za družinsko medicino, Medicinska fakulteta Univerze v Ljubljani, Poljanski nasip 58, 1000 Ljubljana

Maja Vičič, dr. med.
Otroška kirurgija, Klinika za kirurgijo, UKC Maribor, Ljubljanska 5, 2000 Maribor

Mag. Jerneja Vidmar, dr. med.
Oddelek za plastično in rekonstrukcijsko kirurgijo ter opekline, Kirurška klinika, UKC Maribor, Ljubljanska 5, 2000 Maribor

Laura Vidmar, študentka MF UM

Radoš Vidmar, dr. med.
KO za travmatologijo, Kirurška klinika, UKC Ljubljana, Zaloška cesta 7, 1000 Ljubljana

Mojca Voljč, dr. med.
Oddelek za intenzivno terapijo, nego, anestezijo in terapijo bolečin, Splošna bolnišnica dr. Jožeta Potrča Ptuj, Potrčeva cesta 23, 2250 Ptuj

Asist. dr. Pia Vovk Racman, dr. med.
KO za anesteziologijo in intenzivno terapijo operativnih strok, Kirurška klinika, UKC Ljubljana, Zaloška cesta 7, 1000 Ljubljana

Mojca Vukmanić, dipl. ekon.
Medicinska knjižnica, Splošna in učna bolnišnica Celje, Oblakova 5, 3000 Celje

Marija Vuljić, dr. med.
Oddelek za anesteziologijo, intenzivno terapijo in terapijo bolečin, UKC Maribor, Ljubljanska 5, 2000 Maribor

Peter Weber, dr. dent. med., dr. med.
Oddelek za maksilofacialno in oralno kirurgijo, SB Celje, Oblakova 5, 3000 Celje in višji vojaški uslužbenec v rezervni sestavi Slovenske vojske

Nika Zgojznik, študentka MF UL

Nenad Živković, dr. med.
Oddelek za intenzivno terapijo, nego, anestezijo in terapijo bolečin, Splošna bolnišnica dr. Jožeta Potrča Ptuj, Potrčeva cesta 23, 2250 Ptuj